

ИММУНОГИСТОХИМИЧЕСКИЕ ОСОБЕННОСТИ ЩИТОВИДНОЙ ЖЕЛЕЗЫ МЕРТВороЖДЕННЫХ ОТ ВИЧ-ИНФИЦИРОВАННЫХ МАТЕРЕЙ

Харьковский национальный университет имени В. Н. Каразина

(г. Харьков)

Исследование проводится в рамках научно-исследовательской работы «Патоморфологические особенности формирования плода и новорожденного под влиянием патологии матери», № государственной регистрации 0110U001805.

Вступление. Заболевания щитовидной железы в настоящее время выходят на первое место среди всей эндокринной патологии у детей [3, 5]. Известно, что щитовидная железа обеспечивает нормальное течение адаптационных процессов у новорожденных, а тиреоидная дисфункция сопровождается напряжением адаптационно-приспособительных механизмов организма [9]. Сведений касающихся иммуногистохимических особенностей щитовидной железы у мертворожденных от ВИЧ-инфицированных матерей, несмотря на неуклонно растущее количество ВИЧ-инфицированных женщин детородного возраста [7], в доступной литературе выявить не удалось. Таким образом, нам представляется актуальным выявить иммуногистохимические особенности щитовидной железы мертворожденных от ВИЧ-инфицированных матерей и оценить состояние адаптационно-приспособительных механизмов организма ребенка в целом.

Целью настоящего исследования явилось выявление иммуногистохимических особенностей щитовидной железы мертворожденных от ВИЧ-инфицированных матерей.

Объект и методы исследования. Материалом исследования послужили мертворожденные от ВИЧ-инфицированных матерей. Материал был собран в период с 2008 по 2013 гг. Одесским патологоанатомическим бюро. Исследуемую группу (группа «М») составили 20 мертворожденных от матерей с серологически подтвержденной ВИЧ-инфекцией. Проведенные исследования полностью соответствуют законодательству Украины и отвечают принципам Хельсинкской декларации прав человека, Конвенции Союза Европы относительно прав человека и биомедицины (подтверждено заключением комиссии по биоэтике, протокол №3, 2006 г).

Работа была проведена в соответствии с требованиями «Инструкции о проведении судебно-медицинской экспертизы» (приказ МОЗ Украины №6 от 17.01.1995), в соответствии с требованиями и

нормами, типичным положением по вопросам этики МОЗ Украины №690 от 23.09.2009 г.

Для получения достоверных данных материал подбирался тщательно, поэтому ни в одном из этих наблюдений не были зарегистрированы оппортунистические заболевания. Смерть мертворожденных наступила вследствие острого нарушения пуповинно-плацентарного кровообращения (отслойка плаценты, обвитие пуповины вокруг различных частей тела плода) и родовой травмы. В группу контроля (группа «К») вошли мертворожденные, от здоровых матерей (12 случаев), умерших по причине острого нарушения пуповинно-плацентарного кровообращения и родовой травмы. Срок гестации всех мертворожденных составил от 36 недель до 40 недель.

Щитовидные железы измеряли и взвешивали. Вырезались кусочки, которые подвергались спиртовой проводке и заливались в целлоидин-парафин. Изготавливались срезы толщиной 5-6 мкм, которые окрашивали гематоксилином и эозином, пикрофуксином по ван Гизон. Иммуногистохимическое исследование производилось с использованием непрямого метода Кунса в модификации М. Brosman (1979) [1]. Т3 (трийодтиронин) и Т4 (тироксин) выявляли с помощью МКА к Т3 и Т4 фирмы Chemicon international (a Serological company). Иммуногистохимическое исследование проводилось в люминисцентном микроскопе «Axioskop 40» с использованием программного обеспечения Biostat.exe. Оптическую плотность иммунофлюоресценции определяли по методу Губиной-Вакулик Г. И. и соавторов [8].

Комплекс гистологических, морфометрических, цитофотометрических исследований проводился на микроскопе Olympus BX-41 с использованием программ Olympus DP-Soft (Version 3:1) и Microsoft Excel [6]. Плотность клеточных элементов пересчитывалась при увеличении 400, в 10 ограниченных полях зрения. Все цифровые данные обрабатывались методами математической статистики с использованием вариационного, альтернативного и корреляционного анализа [6]. При использовании методов альтернативной и вариационной статистики вычисляли среднюю арифметическую степень дисперсии, среднеквадратическое

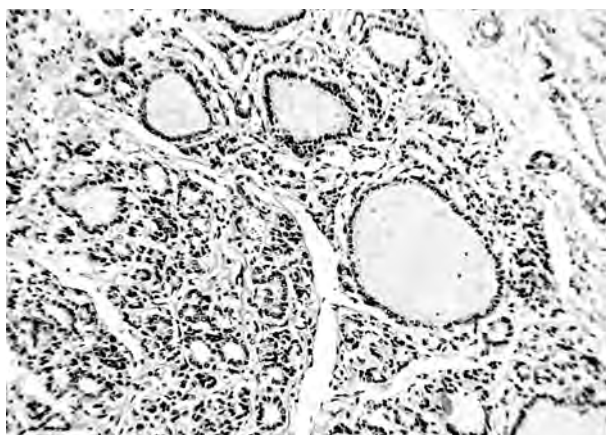


Рис. 1. Щитовидная железа группы М. Разнокалиберные фолликулы, неравномерно заполненные коллоидом. Окраска по методу ван Гизон. Ч100.

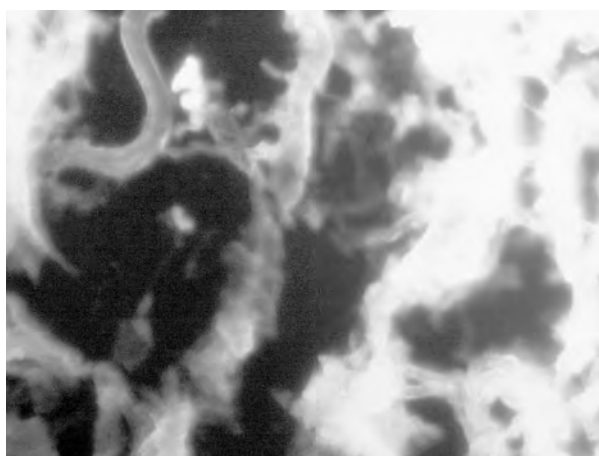


Рис. 2. Яркое свечение тиреоцитов в препаратах, обработанных МКА к Т4 в щитовидной железе группы М. Прямой метод Кунса с МКА к Т4 х400.

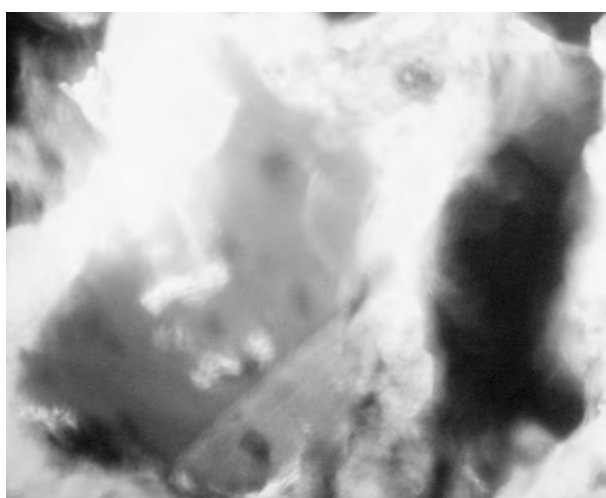


Рис. 3. Неравномерной интенсивности, преимущественно яркое свечение тиреоцитов в препаратах, обработанных МКА к Т3 в щитовидной железе группы М. Прямой метод Кунса с МКА к Т3 х400.

отклонение, среднюю ошибку разницы, вероятность различия. Вероятность различия между двумя средними при малых выборках определяли по таблице Стьюдента с соблюдением условия (n_1+n_2-2) [10]. Оценка взаимосвязей отдельных тканевых и клеточных параметров исследуемой железы проводили методом корреляционного анализа, который был выполнен с использованием Statistica 6. 0 – профессиональной программой по сбору, статистическому анализу и обработке данных в среде Windows [2].

Результаты исследований и их обсуждение.

Микроскопическая картина щитовидных желез мертворожденных от ВИЧ-инфицированных матерей соответствовала коллоидно-десквамативному типу строения (у контроля коллоидный тип), который характеризовался большим или меньшим количеством сохранившихся фолликулов и островками десквамированных тиреоцитов. Фолликулы в основном были сконцентрированы по периферии долей: более крупные занимали краевое положение, по мере приближения к центру размеры их уменьшались, а в центральных отделах фолликулы коллабированы. Большинство сохранившихся фолликулов неправильной формы, с сосочковидными выростами их стенок (рис. 1). Полости фолликулов заполнены жидким коллоидом. Дистрофические процессы были сильнее выражены в центральных отделах долек. С-клетки выглядели крупнее фолликулярных тиреоцитов, имели овальную или треугольную форму, округлое, базофильное ядро и слегка зернистую цитоплазму. Клетки Ашкинази определялись редко, зачастую в интерфолликулярной части щитовидной железы. Они характеризовались большим округлым светлым ядром и слегка зернистой цитоплазмой.

Иммуногистохимическое исследование щитовидной железы мертворожденных от ВИЧ-инфицированных матерей позволило определить, что интенсивность свечения тиреоцитов, по сравнению с контрольной группой, повышалась, как в препаратах, обработанных МКА к Т4 (рис. 2), так и в препаратах, обработанных МКА к Т3 (рис. 3), при этом также как и в контрольной группе показатель оптической плотности интенсивности свечения Т4 был выше, чем Т3 (табл. 1).

Таблица 1

Оптическая плотность иммунофлуоресценции гормонов в клетках щитовидной железы (условные единицы)

Группы сравнения	Т4	Т3
«К»	0,158±0,007	0,094±0,005
«М»	0,172±0,005*	0,105±0,007*

Примечание: * P < 0,05 по сравнению с «К».

В ходе приспособительных реакций организма плода, развивающегося в условиях высокой антигенной нагрузки, наблюдающейся при материнской ВИЧ-инфекции, структура щитовидной железы

змінюється [4]. Для щитовидної залози чітко встановлені морфологічні ознаки її функціональної активності. Підвищення секреторної активності залози супроводжується збільшенням клітин фолликулярного епітелію, зменшенням розмірів фолликулів, розжиженням і краєвою вакуолізацією коллоїда, поступовою його резорбцією, посиленням десквамації фолликулярного епітелію [4, 11, 12, 13]. Всі вищеописані морфологічні зміни, а також підвищення інтенсивності свечення тироцитів, порівняно з контрольною групою, в препаратах оброблених МКА к Т4 і Т3, вказують на підвищення секреторної активності щитовидної залози мертворождалих від ВІЧ-інфікованих матерей.

З усього вищесказаного можна передбачити, що підвищення секреторної активності щитовидної залози, мертворождалих від ВІЧ-інфікованих матерей порівняно з контролем, є проявом компенсаторно-адаптивних механізмів спрямованих на

підтримання гомеостазу в складних умовах материнської ВІЧ-інфекції.

Висновки.

1. В щитовидній залозі мертворождалих від ВІЧ-інфікованих матерей виявлена мікроскопічна картина відповідна коллоїдно-десквамативному типу будови, а також виражене підвищення секреторної активності.

2. Імуногістохімічне дослідження щитовидної залози в групі мертворождалих від ВІЧ-інфікованих матерей дозволило визначити, підвищення інтенсивності свечення тироцитів, як в препаратах, оброблених МКА к Т4, так і в препаратах оброблених МКА к Т3.

Перспективи подальших досліджень.

Перспективним є виявлення імуногістохімічних особливостей щитовидної залози дітей, умерлих в віці до 1 року від ВІЧ-інфікованих матерей з метою виявлення компенсаторно-приспособителних механізмів розвиваються в постнатальному періоді життя.

Література

1. Атраментова Л. А. Статистичні методи в біології / Л. А. Атраментова, О. М. Лутевська. – Горька, 2008. – 247 с.
2. Боровиков В. П. Програма STATISTICA для студентів і інженерів / В. П. Боровиков. – М.: Комп'ютерПресс, 2001. – 301 с.
3. Бронников В. І. Вплив антропогенних забруднень на структуру щитовидної залози у жителів Перми / В. І. Бронников, Т. П. Голдырев, І. В. Терещенко // Арх. патол. – 2005. – Т. 64, №6. – С. 18-21.
4. Глумова В. А. Ембріональний і постнатальний гистогенез glandula thyroidea людини / В. А. Глумова, І. А. Черенков, В. Я. Глумов // Астраханський медичний журнал. – 2007. – №2. – С. 56.
5. Глумова В. А. Екологічні аспекти гистогенезу щитовидної залози людини / В. А. Глумова, Н. Н. Чучкова, І. А. Черенков // Морфологічні відомості. – 2005. – №3-4. – С. 170-171.
6. Лапач С. К. Статистичні методи в медико-біологічних дослідженнях з використанням Excel / С. К. Лапач, А. В. Чубенко, П. Н. Бабич. – К.: МОРИОН, 2001. – 155 с.
7. Марциновська В. А. Епідеміологічна характеристика ВІЧ-інфекції у дітей, народжених ВІЧ-інфікованими жінками, в Україні / В. А. Марциновська // Український медичний часопис. – 2006. – №1. – С. 109-113.
8. Патент №46489 Україна, МКИ G 01N 33/00. Спосіб кількісного визначення вмісту антигену в біологічних тканинах / Губіна Вакулик Г. І., Сорочіна І. В., Марковський В. Д., Кихтенко О. В., Купріянова Л. С., Сидоренко Р. В. – ХНМУ. – №200906730; заявл. 26. 06. 09; опубл. 25. 12. 09, Бюл. №24/2009, с. 3.
9. Провоторов В. М. Тиреоїдні гормони і нетиреоїдна патологія / В. М. Провоторов, Т. І. Грекова, А. В. Будневський // Рос. мед. журнал. – 2002. – №5. – С. 30-33.
10. Сергієнко В. І. Математична статистика в клінічних дослідженнях / В. І. Сергієнко, І. Б. Бондарєва. – М.: ГЭОТАР МЕДИЦИНА, 2000. – 256 с.
11. Степанов С. А. Гистофункціональне стану щитовидної залози при деяких соматичних захворюваннях / С. А. Степанов, Е. Б. Родзаєвська. – Саратов : Изд-во СГМУ, 2002. – С. 46-55.
12. Уварова І. А. Морфофункціональна характеристика деяких ендокринних залоз в умовах впливу низькоінтенсивного електромагнітного випромінювання транс-резонансного функціонального топографа в експерименті // Достиження фундаментальних наук в розв'язанні актуальних проблем медицини. 5-я науково-практична конференція з міжнародним учасством. – Астрахань : Изд-во АГМА. – 2006. – С. 335-339.
13. Удочкина Л. А. Експериментальне виявлення критичних періодів в розвитку щитовидної залози / Л. А. Удочкина // Фундаментальні дослідження. – 2006. – №7. – С. 47-48.

УДК 616. 441-091. 8:618. 439:[618. 3-06:616. 98:578. 828]

ІМУНОГІСТОХІМІЧНІ ОСОБЛИВОСТІ ЩИТОПОДІБНОЇ ЗАЛОЗИ МЕРТВОНАРОДЖЕНИХ ВІД ВІЛ-ІНФІКОВАНИХ МАТЕРІВ

Шерстюк С. О.

Резюме. Проведене імуногістохімічне дослідження щитоподібної залози в групі мертворождалих від ВІЛ-інфікованих матерів дозволило визначити, підвищення інтенсивності світіння тироцитів, як в препаратах, оброблених МКА до Т4, так і в препаратах оброблених МКА до Т3, що мабуть є проявом компенсаторно-адаптивних механізмів спрямованих на підтримання гомеостазу в складних умовах материнської ВІЛ-інфекції. Підвищення секреторної активності щитоподібної залози, мертворождалих від ВІЛ-інфікованих матерів, у порівнянні з контролем, є проявом компенсаторно-адаптивних механізмів спрямованих на підтримання гомеостазу в складних умовах материнської ВІЛ-інфекції.

Ключові слова: щитоподібна залоза, ВІЛ-інфекція, мертворождені.

УДК 616. 441-091. 8:618. 439:[618. 3-06:616. 98:578. 828]

ИММУНОГИСТОХИМИЧЕСКИЕ ОСОБЕННОСТИ ЩИТОВИДНОЙ ЖЕЛЕЗЫ МЕРТВорожденных ОТ ВИЧ-ИНФИЦИРОВАННЫХ МАТЕРЕЙ

Шерстюк С. А.

Резюме. Проведенное иммуногистохимическое исследование щитовидной железы в группе мертворожденных от ВИЧ-инфицированных матерей позволило определить, повышение интенсивности свечения тироцитов, как в препаратах, обработанных МКА к Т4, так и в препаратах обработанных МКА к Т3, что по-видимому является проявление компенсаторно-адаптационных механизмов направленных на поддержание гомеостаза в сложных условиях материнской ВИЧ-инфекции. Повышение секреторной активности щитовидной железы, мертворожденных от ВИЧ-инфицированных матерей, по сравнению с контролем, является проявлением компенсаторно-адаптационных механизмов направленных на поддержание гомеостаза в сложных условиях материнской ВИЧ-инфекции.

Ключевые слова: щитовидная железа, ВИЧ-инфекция, мертворожденные.

UDC 616. 441-091. 8:618. 439:[618. 3-06:616. 98:578. 828]

Immunohistochemical Features of Glandule Thyroidal of Deadborn from Mothers with HIV-Infection

Sherstiuk S. A.

Abstract. Thyroid diseases are now emerging in the first place among all endocrine disorders in children. Information concerning the immunohistochemical features of the thyroid gland in stillbirths from HIV-infected mothers, despite the steadily growing number of HIV-infected women of childbearing age, the available literature has not been identified.

The purpose of the research – the identification of immunohistochemical features of thyroid stillbirths from HIV-infected mothers

Material and methods. Research material thyroids stillbirths from HIV-infected mothers. Death was due to stillbirths acute disorders of the umbilical cord-placental blood flow (placental abruption, cord entanglement around the various parts of the body of the fetus), and birth trauma. Immunohistochemical study was performed using the indirect method Koons modification M. Brosman. T3 (triiodothyronine) and T4 (thyroxine) were detected by MAb to T3 and T4 firm Chemicon international (a Serological company). Immunohistochemical study was carried out in the luminescent microscope «Axioskop 40» using the software Biostat. exe. Histological, morphometric, cytophotometry studies carried out on the microscope Olympus BX-41 programs using Olympus DP-Soft (Version 3: 1), and Microsoft Excel. The density of the cellular elements 400 recalculated by increasing at 10 the limited fields of view. All digital data is processed by methods of mathematical statistics using variations, alternative and correlation analysis. When using alternative methods of variation statistics and calculated the arithmetic average degree of dispersion, standard deviation, average error of the difference, the probability of differences. Chance of differences between the two means for small samples was determined by the Student table to meet the conditions of (n1 + n2- 2). Assessment of the relationship of individual tissue and cell parameters of the investigated cancer was performed by correlation analysis, which was performed using Statistica 6.0 – professional program for the collection, statistical analysis and data processing for Windows.

Results. Smears of the thyroid glands of stillbirths from HIV-infected mothers matched colloid desquamative type of building (in colloidal control type), which was characterized by a greater or lesser number of preserved follicles and islets desquamated thyrocytes. Follicles were mainly concentrated on the periphery of shares: larger occupied marginal position, as we approach the center of their size decreased, and in the central regions of the follicles kollabirovany. Immunohistochemical examination of the thyroid stillborn from HIV-infected mothers possible to determine the intensity of the luminescence of thyrocytes, compared with the control group, was increased both in preparations treated with mAb to T4, and in the preparations treated with mAb to T3, while well as in the control group index of the optical density of the intensity of luminescence of T4 was higher than T3. The above morphological changes, as well as increasing the intensity of luminescence thyrocytes, as compared with the control group, in preparations treated with mAb to T4 and T3, indicate an increase in the secretory activity of the thyroid gland of stillbirths from HIV-infected mothers. Increasing the secretory activity of the thyroid gland, stillbirths from HIV-infected mothers compared with the control, is a manifestation of compensatory-adaptive mechanisms designed to maintain homeostasis in the difficult conditions of maternal HIV infection.

Conclusions. In the thyroid gland of stillbirths from HIV-infected mothers revealed the microscopic picture of the corresponding colloid-desquamative type of structure, as well as the marked increase in secretory activity. Immunohistochemical examination of the thyroid gland in the group of stillbirths from HIV-infected mothers allowed to define, increase the emission intensity of thyrocytes, as in preparations treated with mAb to T4, and in preparations treated with MAb to T3.

Keywords: thyroid gland, HIV-infection, deadborn.

Рецензент – проф. Гасюк А. П.

Стаття надійшла 24. 09. 2014 р.