

© Витко Ю. Н.

УДК 611.831+611.018.81/.82

Витко Ю. Н.

МОРФОМЕТРИЧЕСКАЯ ХАРАКТЕРИСТИКА НЕЙРОЦИТОВ ТРОЙНИЧНОГО УЗЛА ЧЕЛОВЕКА НА РАЗЛИЧНЫХ ЭТАПАХ ВНУТРИУТРОБНОГО РАЗВИТИЯ

Высшее государственное учебное заведение Украины

«Украинская медицинская стоматологическая академия» (г. Полтава)

vitko7777@yandex.ua

Представленная работа является фрагментом научно-исследовательской работы Высшего государственного учебного заведения Украины «Украинская медицинская стоматологическая академия» МОЗ Украины, «Определение закономерностей морфогенеза органов тканей и сосудисто – нервных образований организма в норме, эксперименте и под воздействием внешних факторов. Морфо-экспериментальное обоснование действия новых хирургических шовных материалов, № государственной регистрации 0113U001024.

Вступление. Немногочисленные исследования последних лет, посвященные комплексному изучению внутренней организации тройничного узла человека, затрагивают лишь постнатальный период [6,7,8,9]. В частности было показано, что в тройничном узле на протяжении всего постнатального периода происходит морфофункциональная реорганизация популяций отдельных классов нейронов [11]. При этом в настоящее время практически доказана невозможность деления нервных клеток у человека в постнатальном периоде [2,4]. Однако данный вопрос нельзя считать окончательно решённым для внутриутробного периода развития. Следует также отметить отсутствие в современной литературе исчерпывающих данных относительно количества, размеров и формы нейроцитов чувствительных нервных узлов на различных этапах внутриутробного периода развития. В свою очередь, данные о клеточном составе тройничного узла на различных этапах внутриутробного развития могли бы расширить имеющиеся в литературе представления о возможных источниках развития опухолей нервной системы дизонтогенетического происхождения и дополнить данные относительно механизмов развития некоторых патологических процессов в системе тройничного нерва.

Цель исследования. Целью данного исследования было изучение метрических характеристик нейроцитов тройничного узла человека на 12-23 неделях внутриутробного развития.

Объект и методы исследования. Объектом проведенного исследования были 15 тройничных узлов человека, полученных от абортных плодов, при прерывании беременности по медицинским и социальным показаниям. Забор материала про-

водили с учётом общепринятых рекомендаций по взятию материала для морфологических исследований. Весь экспериментальный материал был разделён на три группы, в зависимости от срока гестации (табл.).

Таблица.

Характеристика исследуемого материала

№ экспериментальной группы	Срок гестации	Количество исследуемых тройничных узлов
1	12-14 недель	5
2	16-18 недель	5
3	20-23 недели	5

После анатомической препаровки под контролем бинокулярной лупы тройничные узлы фиксировали в 10% растворе нейтрального формалина, обезживали в спиртах и заливали в парафин по классической методике [5]. Из залитых в парафин блоков на ротационном микротоме МПС-2 получали серийные срезы толщиной 5-7 мкм, которые окрашивали гематоксилином и эозином. На полученных по описанной методике микропрепаратах измеряли диаметры нервных клеток тройничных узлов с последующей статистической обработкой полученных результатов и разделением нейроцитов на три группы, в зависимости от среднего диаметра: мелкие – до 15 мкм, средние от 15 до 20 мкм, крупные – более 20 мкм. Определение морфометрических показателей и фотографирование препаратов проводили с помощью микроскопа Olympus BX 41, с цифровой фотонасадкой и прилагаемым набором лицензионных программ. Статистическую обработку результатов исследования проводили по общепринятым правилам [3].

Результаты исследования и их обсуждение. На 12-14 неделях внутриутробного развития большую часть внутреннего пространства тройничного узла занимают нервные клетки, которые располагаются относительно равномерно. Лишь изредка узкие прослойки соединительной ткани и нервных волокон разделяют нейроциты на относительно обособленные группы. Нервные клетки имеют окру-

глую, овальную, реже многоугольную форму и одно ядро, содержащее 1-2 ядрышка. Следует отметить, что многоугольная, неправильная форма отдельных нервных клеток, по-видимому, связана с деформацией последних в процессе фиксации и дегидратации. Средний диаметр нейроцитов составлял $15,21 \pm 1,43$ мкм. В клеточной популяции преобладали мелкие клетки, количество которых было 54,4%. Значительно реже встречались клетки средних размеров, относительное количество которых составляло 36,6%. На долю больших нейроцитов приходились оставшиеся 9%. Наименьшие из описанных нами нервных клеток имели средний диаметр в пределах 8-9 мкм, наиболее крупные 25-26 мкм. Последние, без какой-то видимой закономерности располагались в кластерном порядке среди мелких и средних нейронов.

Для мелких нейроцитов было характерно относительно крупное ядро, которое занимало большую часть объёма цитоплазмы. В средних нейронах относительный объём цитоплазмы по сравнению с объёмом ядра заметно увеличивался, и достигал максимальных показателей в крупных нейроцитах.

Известно, что в постнатальном периоде в тройничном узле нейроциты представляют собой гетерогенную популяцию, кроме размеров отличающуюся тинкториальными свойствами ядра и цитоплазмы [10]. В наших наблюдениях в изучаемый период внутриутробного развития при применённой методике гистологической окраски, нервные клетки существенно не различались по характеру окраски цитоплазмы. В тоже время интенсивность окраски клеточных ядер была не однородная и на фоне существенно преобладающих светлых ядер, изредка обнаруживались нейроны с тёмными, интенсивно окрашенными ядрами. Следует отметить, что нейроны с тёмными ядрами имели, как правило, небольшие размеры (рис. 1).

На 16-18 неделях внутриутробного развития средний диаметр нейроцитов в тройничном узле заметно возрос и составлял $17,15 \pm 0,36$ мкм. Существенно, в описываемый период изменилось соотношение между относительным количеством мелких, средних и крупных нервных клеток. Так, заметно уменьшилось количество мелких нейроцитов, количество которых составило 16,4%, в тоже время практически в два раза возросло относительное количество нервных клеток средних размеров – 70,8%. На долю крупных нейронов приходилось 12,8% общего количества. В данной экспериментальной группе наименьшие нейроны имели средний диаметр 10-11 мкм, что значительно больше, по сравнению с соответствующим показателем в описанном ранее периоде внутриутробного развития. Наибольшие из нейроцитов имели диаметр 27-28 мкм. Морфологические характеристики нейронов различных размеров практически не отличались от таковых в предыдущей группе.

Следует отметить, что на данном этапе внутриутробного развития несколько изменилась топография нейроцитов во внутреннем пространстве тройничного узла. Последние, в большинстве наблюдений располагались в виде относительно обо-

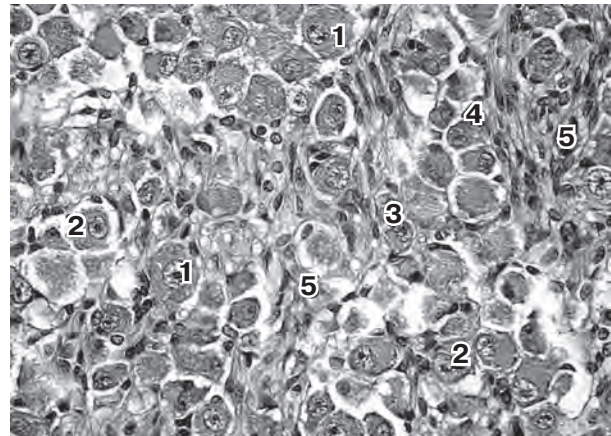


Рис. 1. Нейроциты тройничного узла человека на 12-14 неделях внутриутробного развития. Окраска гематоксилином и эозином. Об. 40х, ок. 7х.
1 – крупные нейроциты; 2 – средние нейроциты; 3 – мелкие нейроциты со светлыми ядрами; 4 – мелкие нейроциты с тёмными ядрами; 5 – кровеносные сосуды.

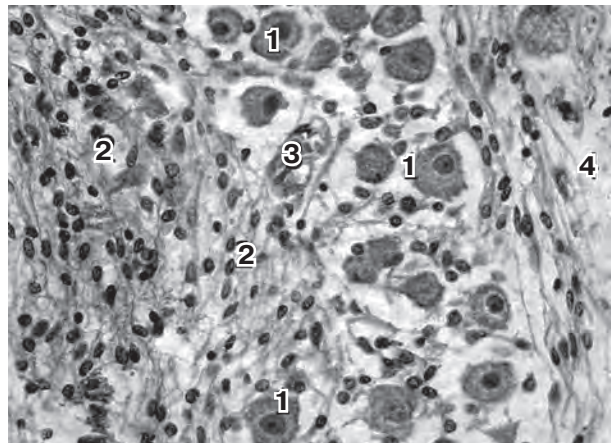


Рис. 2. Нейроциты тройничного узла человека на 20-23 неделях внутриутробного развития. Окраска гематоксилином и эозином. Об. 40х, ок. 7х.
1 – крупные нейроциты; 2 – пучки нервных волокон; 3 – кровеносный сосуд; 4 – капсула узла.

собленных групп, разделённых фибриллярными пучками. Подобное обстоятельство связано, скорее всего, с приоритетной пролиферацией на данном этапе фетогенеза нервных волокон, которые разделяют перикарионы на отдельные группы [1].

На 20-23 неделях внутриутробного развития наблюдалось дальнейшее увеличение среднего диаметра нейронов тройничного узла, который, в данный период составлял $18,92 \pm 0,22$ мкм. Наблюдалось существенное уменьшение относительного количества мелких и средних нейроцитов, количество которых составило, соответственно 10,6%, и 56%. В тоже время, по сравнению с предыдущим периодом фетогенеза существенно возросло количество крупных нервных клеток до 33,4%.

В данной экспериментальной группе наименьшие нейроны имели средний диаметр 10-12 мкм, который существенно не отличался от аналогичного

показателя в предыдущей группе. Диаметры наиболее крупных нервных клеток заметно возросли и составляли 28-30 мкм. Следует отметить, что в большинстве наблюдений наиболее крупные нейроны располагались в периферических отделах узла, занимая субкапсулярное положение. Также в описанном периоде внутриутробного развития ещё более выраженным становилось разделение нейронов на отдельные группы за счёт пролиферации фибриллярных структур и соединительнотканного компонента узла, вследствие чего плотность расположения нейроцитов заметно уменьшается (рис. 2).

Выводы

1. На 12-23 неделях внутриутробного периода развития происходит реорганизация популяции нейронов тройничного узла человека за счёт значительного уменьшения относительного количества

мелких (диаметром до 15 мкм) и увеличения относительного количества крупных (диаметром более 20 мкм).

2. Относительное количество нейронов средних размеров (диаметром от 15 до 20 мкм.) на 12-18 неделях внутриутробного развития заметно возрастает, затем на 20-23 неделях уменьшается.

3. В период с 12 по 23 неделю внутриутробного развития в тройничном узле наблюдается существенное увеличение средних показателей диаметра нервных клеток от $15,21 \pm 1,43$ мкм до $18,92 \pm 0,49$ мкм.

Перспективы дальнейших исследований

В дальнейшем планируется изучение нейронально-глиально-сосудистых взаимоотношений в тройничном узле человека во внутриутробном периоде развития.

Литература

1. Витко Ю.Н. Особенности структурной организации тройничного узла человека на разных этапах внутриутробного развития / Ю.Н. Витко, И.И. Старченко, А.К. Прилуцкий // Вестник Ошского государственного университета. – 2014. – № 3. – С. 12-15.
2. Деление или энуклеация нейронов / О.С. Сотников, А.А. Лактионова, И.А. Соловьёва [и др.] // Морфология. – 2009. – Т. 136, № 6. – С. 28-34.
3. Лакин Т.Ф. Биометрия / Т.Ф. Лакин. – М.: Высшая школа, 1980. – 170 с.
4. Лактионова А.А. Прижизненное исследование феномена «деления нейронов» / А.А. Лактионова, О.С. Сотников // Морфология. – 2009. – Т. 136, № 4. – С. 87.
5. Меркулов А.Б. Курс патогистологической техники / А.Б. Меркулов. – Л.: Медицина, 1969. – 237 с.
6. Сударикова Т.В. Типовые, половые и возрастные особенности величины и формы тройничного узла человека / Т.В. Сударикова, И.Н. Труфанов, А.Г. Цыбулькин // Морфологические ведомости. – 2005. – № 3/4. – С. 186-189.
7. Сударикова Т.В. Индивидуальные особенности внешнего строения и топографии тройничного узла взрослого человека: дис. на соискание учен. степени канд. мед. наук: 14.00.02 / Сударикова Татьяна Викторовна. – Москва, 2006. – 207 с.
8. Харибова Е.А. Анализ возрастных изменений клеточного фонда нейроцитов тройничного узла человека / Е.А. Харибова // Морфология. – 2011. – № 5. – С. 120.
9. Харибова Е.А. Закономерности капиллярно-нейроциточного взаимоотношения тройничного узла человека: дис. на соискание учен. степени канд. мед. наук: 14.00.02 / Харибова Елена Александровна. – Москва, 2013. – 198 с.
10. Light-microscopic structure of trigeminal ganglion in humans / D. Krastev, D. Palof, A. Hinova-Pavlova [et al.] // Journal of IMAB – Annual Proceeding (Scientific Papers). – 2007. – Vol. 14, № 1. – P. 111-115.
11. Polysialylated-neural cell adhesion molecule (PSA-NCAM) in the human trigeminal ganglion and brainstem at prenatal and adult ages / M. Quartu, M.P. Serra, M. Boi [et al.] // BMC Neurosci. – 2008. – Vol. 9. – P. 108. Published online 2008 Nov 6. doi: 10.1186/1471-2202-9-108.

УДК 611.831+611.018.81/.82

МОРФОМЕТРИЧНА ХАРАКТЕРИСТИКА НЕЙРОЦИТІВ ТРІЙЧАСТОГО ВУЗЛА ЛЮДИНИ НА РІЗНИХ ЕТАПАХ ВНУТРІШНЬОУТРОБНОГО РОЗВИТКУ

Вітко Ю. М.

Резюме. В роботі з використанням класичних гістологічних методик проведено вивчення метричних параметрів нейроцитів трійчастого вузла людини на 12-23 неділях внутрішньоутробного розвитку.

Проведеними дослідженнями встановлено, що в даний період внутрішньоутробного розвитку відбувається реорганізація популяції клітинних елементів за рахунок значного зменшення відносної кількості малих (діаметром до 15 мкм.) та збільшення кількості великих (діаметром більше 20 мкм.) нейроцитів.

Відносна кількість нейронів середніх розмірів (діаметром від 15 до 20 мкм.) на 12-18 неділях внутрішньоутробного розвитку значно зростає, потім на 20-23 неділях зменшується.

В період з 12 по 23 неділю внутрішньоутробного розвитку в трійчастому вузлі спостерігається значне збільшення середніх показників діаметра нервових клітин від $15,21 \pm 1,43$ мкм до $18,92 \pm 0,49$ мкм.

Ключові слова: трійчастий вузол, нервові клітини, внутрішньоутробний період розвитку.

УДК 611.831+611.018.81/.82

МОРФОМЕТРИЧЕСКАЯ ХАРАКТЕРИСТИКА НЕЙРОЦИТОВ ТРОЙНИЧНОГО УЗЛА ЧЕЛОВЕКА НА РАЗЛИЧНЫХ ЭТАПАХ ВНУТРИУТРОБНОГО РАЗВИТИЯ

Витко Ю. Н.

Резюме. В работе с использованием классических гистологических методик проведено изучение метрических параметров нейроцитов тройничного узла человека на 12-23 неделях внутриутробного развития.

Проведенними дослідженнями встановлено, що в указаний період внутріутробного розвитку проходить реорганізація популяції клітинних елементів за счёт значительного зменшення відносительного кількості малих (діаметром до 15 мкм.) і збільшення кількості великих (діаметром більше 20 мкм.) нейронів.

Відносительне кількість нейронів середніх розмірів (діаметром від 15 до 20 мкм.) на 12-18 тижнів внутріутробного розвитку помітно зростає, потім на 20-23 тижнях зменшується.

В період з 12 по 23 тижень внутріутробного розвитку в тригеміальному вузлі спостерігається суттєве збільшення середніх показувальників діаметра нервових клітин від $15,21 \pm 1,43$ мкм до $18,92 \pm 0,49$ мкм.

Ключеві слова: тригеміальний вузол, нервові клітини, внутріутробний період розвитку.

UDC 611.831+611.018.81/.82

MORPHOMETRIC CHARACTERISTIC OF HUMAN TRIGEMINAL GANGLION NEUROCYTES AT DIFFERENT STAGES OF INTRAUTERINE GROWTH

Vitko Yu. N.

Abstract. The paper presents the study of metric characteristics of human trigeminal ganglion neurocytes at 12-23 weeks of intrauterine growth, based on conventional histological and morphometric techniques.

It has been found that at 12-14 weeks of intrauterine growth neurocytes, arranged relatively evenly, occupy a major part of the internal space of the trigeminal ganglion. During the period of study, the average diameter of neurocytes was $15,21 \pm 1,43$ mcm with predominant number of small cells (54,4%). Medium-sized cells (36,6%) were detected much more rarely. The relative number of large neurocytes was – 9%. The average diameter of the smallest and largest nerve cells was within 8-9 mcm and 25-26 mcm, respectively. The latter, without some apparent regularity, were arranged in a clustered order among small and medium-sized neurons.

At 16-18 weeks of intrauterine growth, a significant enlargement of the average diameter of neurocytes in trigeminal ganglion was noted, accounting for $17,15 \pm 0,36$ mcm. Small neurons accounted for 16,4% of the whole cell population. The relative number of medium-sized nerve cells was 70,8%. During this period large neurons accounted for 12,8% of the total amount. In the experimental group the average diameter of the smallest and largest neurons accounted for 10-11 mcm and 27-28 mcm, respectively.

Morphological characteristics of neurons of different classes were almost similar to those from the previous group. At this stage of intrauterine growth, neurocytes, in most observations, were arranged in the form of relatively isolated groups, separated by fibrillar fascicles.

At 20-23 weeks of intrauterine growth, further enlargement of the average diameter of the neurons of the trigeminal ganglion were observed, accounting for $18,92 \pm 0,22$ mcm. A significant decrease in the relative amount of small and medium-sized neurocytes has been noted, accounting for 10,6% and 56%, respectively. At the same time, a significant increase in large nerve cells (33,4%) was found, as compared to the previous period of fetogenesis. In the experimental group the average diameter of the smallest and largest neurons accounted for 10-12 mcm and 28-30, respectively. It should be noted that, in most observations, the largest neurocytes were arranged in the peripheral sections of the ganglion, occupying the subcapsular position. In addition, at the abovementioned period of intrauterine growth, a division of neurons into separate groups became more pronounced due to proliferation of fibrillar structures and connective tissue component, resulting in significant decrease in compactness of nerve cell arrangement.

Keywords: trigeminal ganglion, nerve cells, intrauterine growth.

*Рецензент – проф. Шепітько В. І.
Стаття надійшла 14.03.2016 року*