

УДК: 616.314.19-002.2-085.454.1:615.84

Ляшенко Л. І., Лобач Л. М., Назаренко З. Ю., Ткаченко І. М., Хміль О. В.

ДОСЛІДЖЕННЯ ЕФЕКТИВНОСТІ ФОНОФОРЕЗУ МАЗІ «ЦЕЛЬ Т» ПРИ ЛІКУВАННІ ХРОНІЧНОГО ГРАНУЛЮЮЧОГО ПЕРІОДОНТИТУ ВДНЗУ «Українська медична стоматологічна академія» (м. Полтава)

propedevtika_terstom@umsa.edu.ua

Дослідження є фрагментом дослідницької НДР «Української медичної стоматологічної академії» «Морфофункціональні особливості тканин ротової порожнини і їх вплив на проведення лікувальних заходів і вибір лікувальних матеріалів», № державної реєстрації 01145U001112.

Вступ. Хронічний періодонтит є вогнищем хронічної інфекції; запалення періодонту призводить до ауто- і гетеросенсебілізації організму, підтримує тяжкий перебіг захворювань внутрішніх органів [3,9]. Тому, лікувальні заходи при періодонтиті повинні виходити за межі лікування причинного зуба і активно впливати на заапикальні тканини: ліквідацію або зменшення запалення в періодонті, активний вплив на грануляційну тканину з метою забезпечення умов для регенерації кісткової тканини [1,6,8].

Поряд з удосконаленням методик дії на макромікроканали у вигляді медико-інструментальної обробки, впливу на тканини періодонту за допомогою тимчасового пломбування кореневих каналів, велике значення мають фізичні методи впливу на заапикальне вогнище хронічної інфекції [7].

Мета дослідження. Дослідити вплив іонофорезу мазі «Цель Т» на репаративні процеси у вогнищі деструкції кісткової тканини при лікуванні хронічного гранулюючого періодонтиту, а також підвищити ефективність лікування цієї одонтопатології.

Об'єкт і методи дослідження. Для лікування хронічного гранулюючого періодонтиту був вибраний фонофорез і препарат «Цель Т» фірми Хеель (Німеччина).

Фонофорез — це метод лікування, що полягає в поєднанні дії на організм ультразвуку та лікувального препарату, нанесеного на шкіру або слизову оболонку. Вплив ультразвуку на фізико-хімічні і фізіологічні процеси в біологічних тканинах проявляється через механічну, теплову і фізико-хімічну дію. При проведенні ультразвукових процедур, на організм людини впливають одночасно всі вище зазначені взаємозв'язані чинники, які доповнюють один одного. Дія ультразвуку сприяє розпушуванню сполучної тканини, підвищенню проникності слизової оболонки і гісто-гематологічних бар'єрів, збільшує дифузію та підсилює транскапілярне перенесення рідин і розчинних в них речовин безпосередньо в зону застосування, тобто туди, де це дійсно необхідно, не розпильюючись по всьому організму [2,4,10,12].

Лікарський препарат – мазь «Цель Т» – є комплексним гомеопатичним препаратом, який поєднує в собі речовини рослинного, тваринного та мінерального походження.

Препарат чинить протизапальну, аналгетичну, хондропротекторну, регенеруючу дію, яка базується на активації захисних сил організму і нормалізації порушених функцій за рахунок діючих речовин

із хряща, пуповинних клітин, клітин плаценти, ембріона свині. До складу мазі «Цель Т» входять також рослинні компоненти – сурах ядовитий, пасльон гірко-солодкий, окопник аптечний, арніка гірська, сангвінарія канадська, та мінеральні речовини – сірка, гідрид кремнезема, ліпоева кислота [14,15].

Було обстежено 58 пацієнтів чоловічої і жіночої статі від 40 до 55 років без супутньої патології.

Дослідженню підлягали 29 молярів та премолярів верхньої щелепи, 29 молярів та премолярів нижньої щелепи з діагнозом хронічний гранулюючий періодонтит без наявності норицевого ходу.

Всі пацієнти були обстежені по традиційній схемі. Додаткове обстеження включало рентгенологічну діагностику до лікування, безпосередньо після лікування, через 3 місяці, 6 місяців та 1 рік при динамічному спостереженні. Пацієнти були розділені на дві групи: основну і контрольну.

Основна група з 33 пацієнтів лікувалась з застосуванням фонофорезу мазі «Цель Т», контрольна група, з 25 пацієнтів, лікувалась без застосування фонофорезу.

Методика лікування періодонтиту всіх пацієнтів була традиційною, та полягала в механічній обробці кореневих каналів машинним способом за допомогою системи нікель-титанових інструментів «Protaper».

Медикаментозна обробка проводилась з використанням лубриканту «Эндогель № 2» та 3% розчину гіпохлориду натрію.

«Цель Т» наносили на слизову оболонку в області проекції верхівки кореня причинного зуба і випромінювачем обробляли зону в постійному режимі (доза випромінювання ультразвуку складала 0,05 Вт/см²) по 10 хв. щодня. Курс лікування становив 10 процедур. Одночасно проводилось тимчасове пломбування кореневих каналів кальцієвмісним препаратом «Апекс – дент».

В контрольній групі проводилось лише тимчасове пломбування кореневих каналів «Апекс – дентом».

Через 6 місяців кореневі канали зубів з хронічним гранулюючим періодонтитом у пацієнтів обох груп пломбували методом холодної латеральної конденсації гутаперчі з застосуванням сілера «Виэдент».

При лікуванні хронічних гранулюючих періодонтитів з використанням фонофорезу препарату «Цель Т» у пацієнтів не спостерігалось будь-яких ускладнень при контакті з ним.

Результати дослідження та їх обговорення. Позитивними вважали результати лікування, коли площа ураження зменшувалась на 1/3 і більше від розміру попереднього вогнища.

Аналіз отриманих результатів дає змогу стверджувати, що через 3 місяці в основній групі пацієнтів вогнище деструкції в периапикальних тканинах

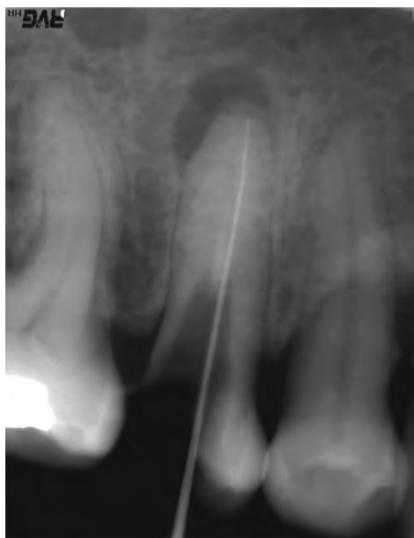


Рис. 1. Зуб 15 до лікування (контрольна група).

зменшилось на S в 95,2% ± 1,2 випадків. В контрольній групі вогнище запалення зменшилось на 1/3 лише у 23,5% ± 0,7 випадків (рис. 1, 2).

Через 6 місяців після лікування у пацієнтів основної групи вогнище деструкції кісткової тканини зменшилось більше, ніж на 2/3 у 96,5% ± 1,3 випадків (рис. 3, 4).

В контрольній групі ефективність лікування була нижчою і регенерація заапикального деструктивного вогнища склала S у 78,3% ± 1,2 випадків (табл.).

Висновки. Таким чином, результати досліджень

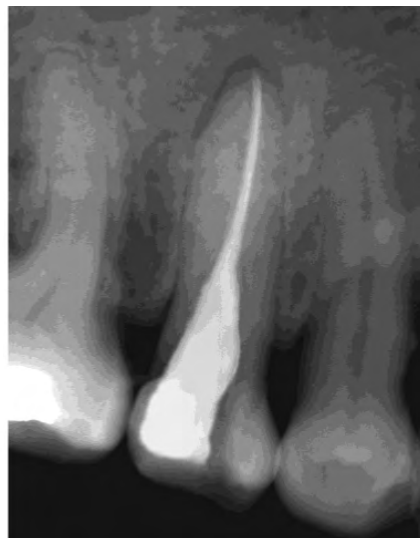


Рис. 2. Зуб 15 після лікування (контрольна група).

Отже введення препарату «Цель Т» при допомозі ультразвуку безпосередньо в вогнище хронічного запалення дає змогу прискорити процеси регенерації кісткової тканини, що підвищує ефективність консервативного лікування хронічних гранулюючих періодонтитів.

Перспективи подальших досліджень. Отримані результати дозволяють рекомендувати використання мазі «Цель Т» за допомогою фонофорезу при лікуванні хронічного грануломатозного періодонтиту деструкції кісткової тканини до 0,5 см.

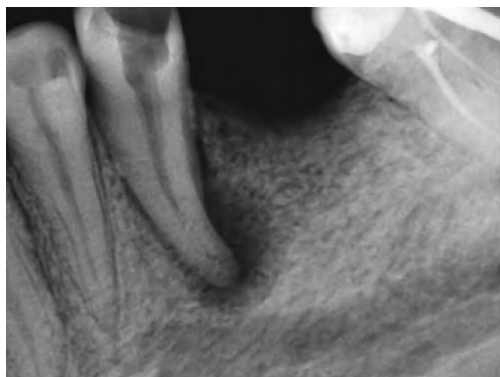


Рис. 3. Зуб 35 до лікування (основна група).

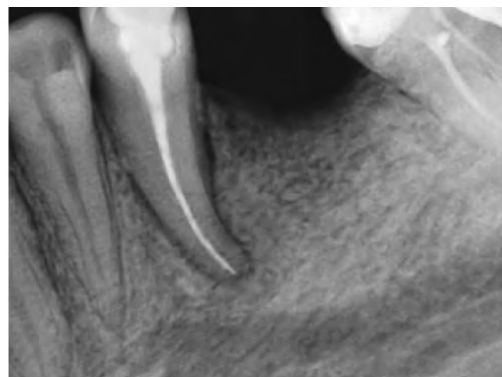


Рис. 4. Зуб 35 після лікування (основна група).

лікування хронічного гранулюючого періодонтиту з застосуванням фонофорезу з комплексним гомеопатичним препаратом «Цель Т» свідчать про його високу клінічну ефективність.

Більш швидка регенерація деструктивного запалення в периапікальній ділянці була відзначена у пацієнтів, яким проводився фонофорез препарату «Цель Т» разом з тимчасовим пломбуванням кореневих каналів кальцієвмісним препаратом.

У пацієнтів, яким не застосовувався фонофорез, регенерація відбувалася значно повільніше.

Порівняння показників ефективності лікування пацієнтів основної і контрольної груп

Таблиця.

Групи	Отримані результати			
	3 місяці		6 місяців	
	Зменшення S вогнища деструкції	% осіб	Зменшення S вогнища деструкції	% осіб
Основна (n = 33)	1/2	95,2 ± 1,2	2/3	96,5 ± 1,3
Контрольна (n = 25)	1/3	23,5 ± 0,7*	1/2	78,3 ± 1,2**

Примітка.

*p < 0,001 – достовірність різниці між показниками основної і контрольної груп.

**p < 0,05 – достовірність різниці між показниками основної і контрольної груп.

Література

1. Vayndruk S.A. Osnovy renthendiahnostyky u stomatolohiyi: uchb. posibnyk / S.A. Vayndruk. – K.: Derzh. med. vydav. URSR, 1962. – 215 s.
2. Efanov O.Y. Fyzyoterapyya stomatolohycheskykh zabolevaniy / O.Y. Efanov, T.F. Dzanahova. – M.: Medytsyna, 1980. – 296 s.
3. 3. Klynycheskiye aspekty sovremennoy endodontyy / A.P. Pedorets, E.Y. Donsky, V.N. Shabanov, S.Y. Maksyutenko. – Donetsk, 1999. – 290 s.
4. Klynycheskaya fyzyoterapyya / Pod redaktsyey V.V. Orzheshkovskoho. – Kyev, 2001 – 173 s.
5. Kurortolohyya y fyzyoterapyya: uchebnyk v 2 t. / Pod redaktsyey V.M. Boholyubova. – T. 1. – M: Medytsyna, 2003. – 504 s.
6. Mykhal'chenko D.V. Effektyvnost' vremennoy obturatsyy kornevykh kanalov kal'tsyysoderzhashchymy pastamy pry khronycheskykh peryodontytakh / D.V. Mykhal'chenko, V.F. Mykhal'chenko, Э.В. Manuylova, M.S. Patrusheva, A.T. Yakovlev // Sovremennyye problemy nauky y obrazovaniya. – 2014. – № 6.
7. Nykolyshyn A.K. Sovremennaya endodontyya praktycheskoho vracha / A.K. Nykolyshyn. – 4-e yzd., pererab. y dop. – Poltava: Dyvosvit, 2007. – 236 s.
8. Tayrov V.V. Mykrobyolohycheskaya otsenka efektyvnosti osteotropnykh preparatov pry lecheny khronycheskoho apykal'noho peryodontyta / V.V. Tayrov, S.V. Melykhov, T.V. Astasheva // Medytsynskyy alfavyt. Stomatolohyya. – 2013. – № 1. – S. 10-14.
9. Terapevtycheskaya stomatolohyya: uchebnyk v 4 t. Karyes. Pul'pyt. Peryodontyt. Rotovoy sepsys / N.F. Danylevskyy, A.V. Borysenko, A.M. Polytnun [y dr.]. / Za redaktsyey A.V. Borysenko. – T. 2. – K.: Medytsyna, 2010. – 544 s.
10. Tekhnika y metodyka fyzyoterapevtycheskykh protsedur / Pod redaktsyey V.M. Boholyubova. – M: Medytsyna, 1997. – 180 s.
11. Ul'trazvukovaya terapyya / V.S. Ulashchik, A.A. Chyrkyn. – Belarus': Mynsk, 1983. – 256 s.
12. Fyzyoterapyya / L.M. Klyachkyn. – M: Medytsyna, 1998. – 211 s.
13. Электротерапья / V.H. Yasnohorodskyy. – M: Medytsyna, 1996. – 240 s.
14. Guilak F. Biomechanical factors in osteoarthritis / F. Guilak // Best Pract Res Clin Rheumatol. – 2011. – Vol. 6. – P. 815-823.
15. Pulsatelli L. New findings in osteoarthritis pathogenesis: therapeutic implications / L. Pulsatelli, O. Addimanda, V. Brusi [et al.] // Ther Adv Chronic Dis. – 2013. – Vol. 1. – P. 23-43.

УДК 616.314.19-002.2-085.454.1:615.84

ДОСЛІДЖЕННЯ ЕФЕКТИВНОСТІ ФОНОФЕРЕЗУ МАЗІ «ЦЕЛЬ Т» ПРИ ЛІКУВАННІ ХРОНІЧНОГО ГРАНУЛЮЮЧОГО ПЕРІОДОНТИТУ

Ляшенко Л. І., Лобач Л. М., Назаренко З. Ю., Ткаченко І. М., Хміль О. В.

Резюме. Завданням терапевтичного дослідження є клінічна оцінка консервативного лікування хронічного гранулюючого періодонтиту за допомогою фізичного методу – ультразвуку та препарату «Цель Т» (фармакологічна фірма Zeel – Німеччина). Мазь «Цель Т» є комплексним гомеопатичним препаратом, який поєднує в собі речовини рослинного, тваринного та мінерального походження.

Для лікування було вибрано 47 пацієнтів чоловічої та жіночої статі віком від 40 до 55 років без супутньої патології. Пацієнти були розділені на дві групи: основну і контрольну. Дослідженню підлягали 19 молярів та премолярів верхньої щелепи та 28 молярів та премолярів нижньої щелепи з діагнозом хронічний гранулюючий періодонтит без наявності норицевого ходу.

Після стандартної схеми хіміко-механічного препарування корневих каналів пацієнтам основної групи проводили фонофорез мазі «Цель Т» в області проекції верхівки кореня причинного зуба з одночасним пломбуванням корневих каналів кальцієвмісним препаратом «Апекс-дент».

В контрольній групі проводилось лише тимчасове пломбування корневих каналів «Апекс-дентом».

Контрольне спостереження за пацієнтами проводилось з використанням внутрішньоротової контактної рентгенографії з інтервалами 3, 6 місяців та 1 рік. Одержані результати досліджень свідчать про високу клінічну ефективність препарату «Цель Т». Відбулося зменшення вогнища деструкції кісткової тканини і більш інтенсивне відновлення щільності кістки.

Ключові слова: хронічний гранулюючий періодонтит, фонофорез, тимчасове пломбування, регенерація, рентгенографія.

УДК 616.314.19-002.2-085.454.1:615.84

ИССЛЕДОВАНИЕ ЭФФЕКТИВНОСТИ ФОНОФЕРЕЗА МАЗИ «ЦЕЛЬ Т» ПРИ ЛЕЧЕНИИ ХРОНИЧЕСКОГО ГРАНУЛИРУЮЩЕГО ПЕРИОДОНТИТА

Ляшенко Л. И., Лобач Л. Н., Назаренко З. Ю., Ткаченко И. М., Хмиль Е. В.

Резюме. Задачей нашего исследования есть клиническая оценка консервативного лечения хронического гранулирующего периодонтита при помощи физического метода – ультразвука и препарата «Цель Т» (фармацевтическая фирма Zeel – Германия). Мазь «Цель Т» — это комплексный гомеопатический препарат, который объединяет в себе вещества растительного, животного и минерального происхождения.

Для лечения было отобрано 47 пациентов мужского и женского пола возрастом от 40 до 55 лет без сопутствующей патологии. Пациенты были разделены на две группы: основную и контрольную. Исследованию подлежали 19 моляров и премоляров верхней челюсти, 28 моляров и премоляров нижней челюсти с диагнозом хронический гранулирующий периодонтит без наличия свищевого хода.

После стандартной схемы химико-механического препарирования корневых каналов пациентам основной группы проводили фонофорез мазі «Цель Т» в области проекции верхушки корня причинного зуба с одновременным пломбированием корневых каналов кальцийсодержащим препаратом «Апекс-дент».

В контрольной группе проводилось только временное пломбирование корневых каналов «Апекс-дентом».

Контрольное наблюдение за пациентами проводилось с использованием внутриротовой контактной рентгенографии с интервалами 3, 6 месяцев и 1 год.

Полученные результаты исследований свидетельствуют о высокой клинической эффективности препарата «Цель Т». Произошло уменьшение очага деструкции костной ткани и более интенсивное восстановление плотности кости.

Ключевые слова: хронический гранулирующий периодонтит, фонофорез, временное пломбирование, регенерация, рентгенография.

UDC 616.314.19-002.2-085.454.1:615.84

RESEARCH OF THE EFFECTIVENESS OF PHONOPHORESIS OINTMENT «ZEEL T» IN THE TREATMENT OF CHRONIC GRANULATING PERIODONTITIS

Lyashenko L. I., Lobach L. M., Nazarenko Z. Yu., Tkachenko I. M., Khmel E. V.

Abstract. Chronic periodontitis is a chronic infection focus; inflammation of the periodontium leads to auto — and heterogenesis of the body, supports severe diseases of internal organs. Therefore, therapeutic measures in periodontitis needs to go beyond treatment of the causative tooth and to influence in periapical tissue: the elimination or reduction of inflammation in the periodontium, active influence on the granulation tissue with the aim of providing conditions for regeneration of bone tissue.

To investigate the effect of ionophoresis ointment «Zeel T» on reparative processes in the focus of bone destruction in the treatment of chronic granulating periodontitis, and also to increase the effectiveness of treatment of this odontopathy.

For the treatment of chronic granulating periodontitis were selected phonophoresis and drug «Zeel T» by company Heel (Germany).

Phonophoresis is a method of treatment, consisting in the combination of effects on the body of ultrasound and the therapeutic drug applied to the skin or mucosa.

Drug – ointment «Zeel T» is a complex of homeopathic preparation that combines substances of plant, animal and mineral origin.

We studied 58 patients, male and female, from 40 to 55 years without comorbidity.

Was research 29 molars and premolars of the upper jaw 29 molars and premolars of the lower jaw with a diagnosis of chronic granulating periodontitis without the presence of fistula.

All patients were examined according to the traditional scheme. Additional examination included x-ray diagnostics before treatment, directly after treatment, after 3 months, 6 months and 1 year during follow-up. The patients were divided into two groups: basic and control.

The main group of 33 patients was treated with the use of phonophoresis ointment «Zeel T», a control group of 25 patients treated without the use of phonophoresis.

Method of treating periodontitis in all the patients was traditional, and was in the mechanical processing of root canals by a machine through a system of nickel-titanium instruments «Protaper». Drug treatment was performed using the lubricant «Endogel № 2» and a 3% solution of sodium hypochlorite.

«Zeel T» inflicted on the mucous membrane in the projection of the root apex of the causative tooth and the emitter treated area continuously for 10 minutes daily. The course of treatment was 10 procedures. There was also a temporary filling of root canals calcim the product «Apex-dent». In the control group was only carried out temporary filling of root canals «Apex-dent».

After 6 months the root canal of teeth with chronic periodontitis granulating in patients of both groups filled by cold lateral condensation of gutta-percha with the use of siller «Vident».

Considered positive results of treatment, when the lesion area was reduced by 1/3 or more the size of the previous lesion. Analysis of the obtained results allows to assert that after 3 months in the main group of patients the center of destruction in the periapical tissues decreased by S of the cases. In the control group, the inflammation decreased by 1/3 cases. After 6 months – S after treatment in patients of the main group of the center of destruction of bone tissue decreased by more than 2/3 of cases. In the control group, the treatment efficiency was lower and regeneration for apical destructive lesion made up of S of cases.

Thus, the results of studies of the treatment of chronic granulating periodontitis with the use of phonophoresis with complex homeopathic drug «Zeel T» evidence of its high clinical efficacy.

Keywords: chronic granulating periodontitis, phonophoresis, temporary filling, regeneration, x-ray.

*Рецензент – проф. Скрипніков П. М.
Стаття надійшла 31.05.2017 року*