

DOI 10.29254/2077-4214-2018-4-1-146-223-225

УДК 616.314.18-002:616-036.81:611

Петрушанко В. М., Лобач Л. М., Ляшенко Л. І., Ткаченко І. М.

МОРФОЛОГІЧНЕ ОБҐРУНТУВАННЯ ЗБЕРЕЖЕННЯ ЖИТТЄДІЯЛЬНОСТІ ПУЛЬПИ ЗУБА ПРИ ЇЇ ЗАПАЛЕННІ

Українська медична стоматологічна академія (м. Полтава)

uladimir1@ukr.net

Зв'язок публікації з плановими науково-дослідними роботами. Дослідження є фрагментом дослідницької НДР Української медичної стоматологічної академії «Морфофункціональні особливості тканин ротової порожнини і їх вплив на проведення лікувальних заходів і вибір лікувальних матеріалів», № державної реєстрації 01145U001112.

Вступ. Сучасні методики лікування пульпітів передбачають використання препаратів протизапальної та антимікробної дії, які також стимулюють дентиногенез і підсилюють бар'єрну функцію мінералізованого дентину між порожниною зуба та каріозною порожниною. Найбільш широко з цієї метою застосовуються лікувальні прокладки на основі гідроокису кальцію. Маючи високу лужну властивість, вони нейтралізують кислу реакцію запаленої пульпи, підсилюють фагоцитарну активність клітин, зменшують проникливість капілярів, в результаті чого зупиняється подальший розвиток запалення [1,2]. Але антимікробна, протизапальна дія препаратів на основі гідроокису кальцію проявляється слабо. Враховуючи ведучу роль мікрофлори у розвитку пульпіту досить ефективним препаратом є діоксидин 1%. Він також сприяє утворенню колагенових волокон. Серед протизапальних препаратів дуже добре знімає запалення дексаметазон, при цьому він не гальмує дентиногенез. Використання такого комплексу препаратів дозволяє зупинити запалення, знешкодити мікрофлору і стимулювати дентиногенез [3].

Мета дослідження. Визначення ефективності препаратів, які зменшують запалення та стимулюють дентиногенез пульпи при її гострому запаленні.

Об'єкт і методи дослідження. Матеріалом для морфологічних досліджень була пульпа 20 зубів практично здорових людей у віці 18-40 років. Видалення зубів із запаленою пульпою, а також інтактних (при наявності згоди хворого) здійснювали у випадку їх дістопії, або ретенції. В зубах із гострим, частковим та загальним пульпітом, каріозну порожнину обробляли розчином діоксидину 1% та дексаметазону (під час першого відвідування пацієнта). В друге відвідування накладали на дно відпрепарованої порожнини лікувальну пасту «Laif», до складу якої входить гідроокис кальцію [4].

Серед пацієнтів, у яких були дистоповані чи ретиновані зуби з запаленням пульпи, проводили лікування з використанням 1% р-ну Діоксидину та дексаметазону. В подальшому, при відсутності болю, 11 зубів із гострим запаленням пульпи і 9 інтактних видаляли. Після розколу зубів проводили фіксацію пульпи згідно загальноприйнятої методики. Зрізи одержували на мікротомі МПС-2, ультратомах УМТП-1, АБК-3. Напівтонкі зрізи забарвлювали 0,1% розчином толудінового синього. Вивчення та фотографу-

вання підготовлених об'єктів здійснювали на світловому мікроскопі та електронному ПЕМ – 100.

Результати дослідження та їх обговорення. Одержані нами результати при вивченні будови пульпи зубів людини, підтвердили відомий в науковій літературі загальний план її структурної організації (рис. 1). Електронно-мікроскопічні та тонкі гістологічні дослідження пульпи зубів в стані запалення показали наявність в окремих ділянках шару одонтобластів вакуольної атрофії, що є, можливо, результатом гідратації основної речовини. В цитоплазмі таких клітин з'являлися гігантські вакуолі та ліпідні гранули, збільшилась кількість лізосом, фагосом.

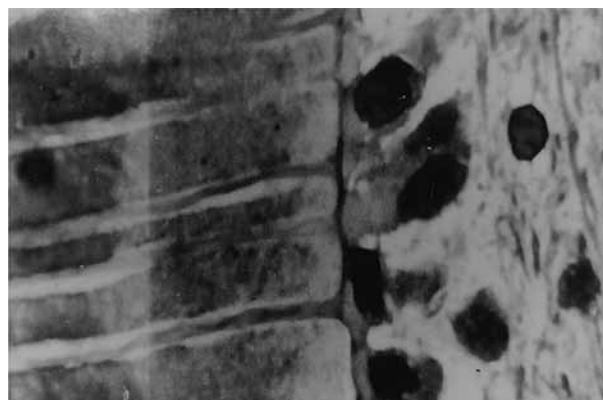


Рис. 1. Шар одонтобластів з довгими відростками в дентині зуба.

В таких умовах ядра фібробластів набувають витягнутої форми з крайовим розміщенням хроматину. Відмічалось також локальне розширення перинуклеарної зони і цистерн цитоплазматичної сітки. При цьому крісти мітохондрій були зруйновані, фібрилярні структури розміщувались рихло. У пульпі була виявлена мікрофлора у вигляді кокових форм, лептоспир. У ділянках мікроінвазії спостерігалось накопичення імунокомпетентних клітин, серед яких переважали макрофаги, поліморфноядерні лейкоцити, плазмоцити. В сполучній тканині виявили еритроцити, що фагоцитуються макрофагами [5].

Дослідження показали, що при гострому запаленні пульпи звужуються артеріоли та прекапіляри усіх видів пульпи. Ендотеліальні клітини артеріол вибухають у просвіт судин. Ядра ендотеліоцитів набували фестончатої форми. Більша частина хроматину концентрувалася біля внутрішнього листка ядерної оболонки, а найбільші структурні зміни виникали у венозних сегментах мікроциркуляторного русла пульпи зуба. У просвіті посткапілярних та збиральних венул спостерігались конгломерати еритроцитів. Виявлено, що лейкоцити кріпляться до судинного ендотелію завдяки системі виростів, що проникають у відповідні заглиблення на зміщених ендотеліоцитах

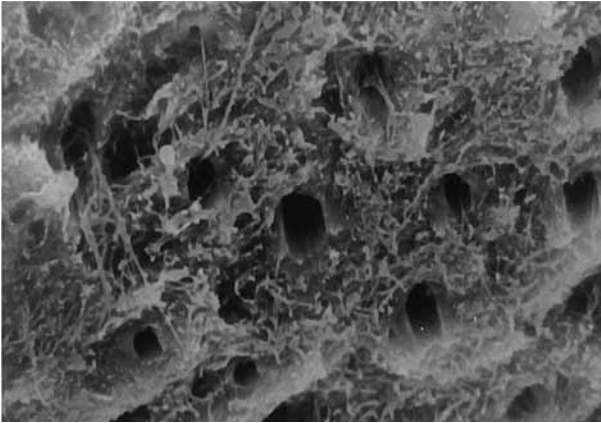


Рис. 2. Структура дентину після загибелі одонтобластів.

(рис. 2). Ядра ендотеліальних клітин венул характеризувались нерівномірними контурами, хроматин також розподілявся нерівномірно. Елементи пластичного комплексу Гольджі були розміщені в зоні прекаріону і знаходились в стані набряку.

Отже, одержані результати дослідження свідчать про те, що процеси в пульпі, при певних умовах можуть мати й зворотній напрямок, зокрема, при видаленні пошкоджуючого агента.

Дослідження пульпи зубів, що перебували у стані запалення, і які потім лікували з використанням діоксидину та дексаметазону, підтвердили високі реактивні властивості пульпи і можливість зворотного розвитку запалення, відновлення уражених структур пульпи [6].

Через 2 місяці після проведеного нами лікування, в пульпі відновлювалась кількість одонтобластів, їх

щільність, зникали клітинний та міжклітинний набряки, вакуолізовані клітини. Ядра набували звичайної форми, а цитоплазма збагатилася клітинними органоїдами.

В пульпі при цьому зникали зони скучення мікроорганізмів, зменшувалась кількість макрофагів, плазмоцитів, лейкоцитів. Колагенові фібрили прийняли типову будову, фібробласти набули звичайної форми, структура їх не відрізнялась від норми. В просвіті судин не спостерігалось різкого збільшення формених елементів, нормалізувалась товщина шару ендотелію. Ендотеліоцити щільно прилягали між собою і не вибухали на просвіт судин.

Таким чином, пульпа зуба, завдяки морфофункціональним особливостям з однієї сторони, чутливо реагує на подразники, а з другої – має цілий ряд компенсаторно-приспосувальних механізмів, що можуть протистояти дії пошкоджуючого фактора і нормалізувати її структуру та функцію. Але при значній силі пошкоджуючого агента вона не може справитись з запаленням і гине.

Висновок. Відтак, на основі проведених морфологічних досліджень пульпи зуба можна зробити висновок, що застосування 1% р-ну діоксидину, який має антибактеріальні властивості, дексаметазону – препарату з протинабряковою та протизапальною дією, лікувальної пасти на основі гідроокису кальцію «Laif», при лікуванні гострого запалення пульпи відбувається швидке відновлення всіх її структурних компонентів.

Перспективи подальших досліджень. Одержані результати дають можливість застосувати препарати діоксидин, дексаметазон та пасту «Laif» при лікуванні хронічного простого пульпіту.

Література

1. Yvanov BC, Vynnychenko YuA, Yvanova EV. Vospaleniye pulpi zuba. Moskva: 2003. 300 s. [in Russian].
2. Kovalov YeV, Petrushanko VM, Sydorova AI. Pulpit. Patomorfologiya. Klinika. Likuvannya: uchbov. posibnyk. Poltava: 1998. 119 s. [in Ukrainian].
3. Yudyna NA, Azarenko VY, Rusak AS. Lecheniye gyperemiy pulpi. Ch. 2. Stomatologicheskyy zhurnal. 2009;(1):4-8. [in Russian].
4. Petrushanko VM, Pavlenkova OV, Pavlenko SA. Likuvannya pulpitu metodom zberezheniya zhyttyvediyalnosti pulpy (biologichnym). Pivdenoukrayinskyy medychny naukovy zhurnal. Odesa. 2016;(13):113-5. [in Ukrainian].
5. Petrushanko VM, Kovalov YeV, Goncharova IV. Strukturna organizaciya dentyu zubiv lyudyny za danymy skanuyuchoyi elektronnoyi mikroskopiyi. Materialy naukovoyi konferenciyi «Aktualni pytannya teoretychnoyi ta klinichnoyi medycyny na suchasnomu rivni». Poltava: 1996. 178 s. [in Ukrainian].
6. Nykolskaya YA, Kopeckiy YS, Dubovaya TK, Vigorko VF, Volkov AG. Regeneratsiya pulpi zuba pry yspolzovanii materialov dlya ee pryamogo pokrytya v sochetanii s metodom ozonoterapii. Vestnyk RNYMU. 2012;(5):20-30. [in Russian].

МОРФОЛОГІЧНЕ ОБҐРУНТУВАННЯ ЗБЕРЕЖЕННЯ ЖИТТЄДІЯЛЬНОСТІ ПУЛЬПИ ЗУБА ПРИ ЇЇ ЗАПАЛЕННІ

Петрушанко В. М., Лобач Л. М., Ляшенко Л. І., Ткаченко І. М.

Резюме. Завданням морфологічного дослідження структури пульпи при гострих формах пульпіту і після проведеного лікування запаленої пульпи є обґрунтування використання діоксидину та дексаметазону, для підсилення реактивності пульпи в її властивості здійснювати зворотній розвиток запалення, відновлювати уражені структури пульпи.

Через 2 місяці після проведеного лікування, в пульпі відновлювалась кількість одонтобластів, їх щільність, зникав клітинний та міжклітинний набряк і вакуолізовані клітини одонтобластів. Ядра одонтобластів набували звичайної форми, а цитоплазма збагатилася клітинними органоїдами.

В пульпі при цьому зникали зони скучення мікроорганізмів, зменшувалась кількість макрофагів, плазмоцитів, лейкоцитів. Колагенові фібрили приймали типову будову, фібробласти набули звичайної форми, структура їх не відрізнялась від норми. В просвіті судин не спостерігалось різкого збільшення формених елементів, нормалізувалась товщина шару ендотелію. Ендотеліоцити щільно прилягали між собою і не вибухали в просвіт судин.

Ключові слова: гостре запалення пульпи, дентиногенез, відновлення.

МОРФОЛОГИЧЕСКОЕ ОБОСНОВАНИЕ СОХРАНЕНИЯ ЖИЗНЕДЕЯТЕЛЬНОСТИ ПУЛЬПЫ ЗУБА ПРИ ЕЕ ВОСПАЛЕНИИ

Петрушанко В. Н., Лобач Л. Н., Ляшенко Л. И., Ткаченко И. М.

Резюме. Целью морфологического исследования структуры пульпы при острых формах пульпита и после проведенного лечения воспаленной пульпы явилось подтверждение использования диоксидина и дексаметазона для усиления реактивности пульпы в ее возможности стимулировать обратное развитие воспаления, восстанавливать пораженные структуры пульпы.

Через 2 месяца после проведенного лечения в пульпе восстановилось количество дентинобластов, их плотность, исчезли клеточные и межклеточные отеки, вакуолизованные клетки. Ядра приобрели обычную форму, а цитоплазма обогатилась клеточными органоидами.

В пульпе при этом исчезли зоны скопления микроорганизмов, уменьшилось количество макрофагов, плазмоцитов, лейкоцитов. Коллагеновые фибриллы приняли типичное строение, а фибробласты приобрели обычную форму. Структура их не отличалась от нормы. В просвете сосудов не наблюдалось резкого увеличения количества форменных элементов, нормализовалась толщина слоя эндотелия.

Ключевые слова: острое воспаление пульпы, дентиногенез, восстановление.

A MORPHOLOGICAL GROUND MAINTAINANCE OF VITAL FUNCTIONS TOOTH PULP AT ITS INFLAMMATION

Petrushanko V. N., Lobach L. N., Lyashenko L. I., Tkachenko I. M.

Abstract. By the task of morphological research structure of pulp at the sharp forms of pulpitis and after conducted treatment of inflamed pulp there is a ground the use of dioxydinum and dexamethazonum, for strengthening reactivity of a pulp in its possibility to carry out reverse development of inflammation, to proceed in the staggered structures of pulp.

Material for morphological researches was a pulp 20 teeth practically healthy people in age 18-40. Removal of tooth with the inflamed pulp, and also the intact (at presence of consent of patient) was carried out in the case of their distopii, or retencii. In teeth with a sharp, partial and general pulpitis, a carious cavity was processed solution of dioxydinum 1% and dexamethazonum (during the first visit of patient). In the second visit imposed medical paste «Laif» on the bottom of preparation cavity.

Electronic-microscopic and thin histological researches of teeth pulp in a state of inflammation achieve a presence in the separate areas of layer of odontoblasts of vacuolar atrophy, which are, possibly, by the result of hydration of basic substance. Gigantic vacuoles and fatty granules appeared in the cytoplasm of such cages, the amount of lysosomes, phagosomes was increased

Researches rotined that at sharp inflammation of pulp arterioli narrow and prekapilyari of all types of pulp. The endothelial cages of arterioli burst in the road clearance of vessels. The kernel of endotheliocytes was acquired by festonchatoy forms. Greater part of chromoplasm was concentrated near the internal sheet of nuclear shell, and most structural changes arose up in the venous segments of mikrocirkulyatoris channel-bed of endodontium. There were conglomerates of red corpuscles in education of postcapillary and collective venul.

2 months after treatment, in pulp there is a rehabilitate quantity of odontoblasts, their density, dissapear cellular and intercellular edema, vacuolated cells. Kernels acquired the usual form, and cytoplasm was enriched by cellular elements.

Clusters of microorganisms disappeared, decreased the number of macrophages, lymphocytes, plasmocytis. Collagen fibrils accepted a typical structure, fibroblasts purchased an ordinary form, structure them did not different from a norm. There was not a sharp increase of uniform elements in education of vessels, the thickness of layer of endothelia was normalized. Endotheliocytes densely adjoined between itself and did not burst on the road clearance of vessels.

Thus, the tooth pulp endodontium, due to its morphofunktional' features especially sosnye side, sensitively responds to stimuli, on the other-it has a number of compensator-adaptive mechanisms, that can with stand the action of the damaging factor end normalize its structure and functions. But with the considerable strength of the damaging agent, it can not cope and perishes.

Key words: acute inflammation of the pulp, dentinogenesis, recovery.

*Рецензент – проф. Білаш С. М.
Стаття надійшла 25.09.2018 року*