

The study aimed to establish the features of changes in the ultrastructure of the common bile duct wall in the dynamics of long-term experimental effects of opioid for creation of the morphological basis for the development of methods for preventing structural changes in the bile ducts for using narcotic agents.

The study was performed on 24 adult white male rats, aged 4.5-5.5 months and weighing 180-220 g. Administration of nalbuphine was performed intramuscularly, according to the following scheme: I week – 8 mg/kg, II week – 15 mg/kg, III week – 20 mg/kg, IV week – 25 mg/kg, V week – 30 mg/kg, VI week – 35 mg/kg. The method of electron microscopy was used. The study and photographing of the material were performed using a microscope UEMV-100 K at an acceleration voltage of 75 kV and magnifications on the microscope screen of 1000-12000 x.

The results of the study allowed us to obtain new data on changes in the ultrastructure of the common bile duct wall at different times (after 2, 4, and 6 weeks) of the opioid effect. The first changes in the ultrastructural organization of the common bile duct wall are developed after two weeks of Nalbuphine administration to white rats and manifested by signs of microvascular angiopathy, edema of the own plate in the mucous membrane and connective tissue layers between the bundles of smooth myocytes of the duct muscular membrane. Angiopathy was evidenced by changes in all parts of the hemomicrocirculatory tract. Capillaries had an enlarged lumen filled with altered shape (dumbbell-shaped) erythrocytes and blood plasma, the endothelial cell nuclei lost their proper shape, the nuclear membrane formed deep intussusception, condensed chromatin was mainly distributed along the nuclear membrane; on the periphery, the cytoplasm of some endotheliocytes is expanded, others are indurated in the form of a strip, contained many micropinocytic vesicles, formed cytoplasmic growths in the lumen of the vessel, mitochondria have a weak electron density due to edema, there are visible single dilated cristae. The long-term effect of opioid caused profound destructive changes in cellular elements (cholangiocytes, glandular epitheliocytes, smooth myocytes) of the common bile duct wall, in particular, loss of proper cell shape, karyopyknosis and karyorrhexis of their nuclei; edema and enlightenment of cytoplasm, development of small vacuole dystrophy of cells, and organelle fragmentation. The mitochondrial apparatus and the granular endoplasmic reticulum of cholangiocytes were particularly affected. Mitochondria have the swollen matrix and destroyed crystals, membranes of some mitochondria are intermittent, cristae are damaged, many mitochondria turned into large vacuoles, a granular endoplasmic reticulum is destructured, fragments of granular endoplasmic reticulum are hypertrophied, its cisterns are expanded, in some places merged, forming unstructured areas. Paranuclear and paracellular edema developed, intercellular contacts were broken. After six weeks of Nalbuphine administration to experimental animals, the disorganization of connective tissue elements indicated the development of fibrosis of the common bile duct wall.

The presented data are the basis for further research by morphologists and clinicians to develop new methods for the diagnosis, prevention, and treatment of bile duct diseases in drug addicts and patients who are forced to take opioids for a long time.

Key words: common bile duct, ultrastructure, opioid, experiment.

*Рецензент – проф. Проніна О. М.
Стаття надійшла 05.08.2020 року*

DOI 10.29254/2077-4214-2020-3-157-241-245

УДК 616.314-083:528.315-38

Пантус А. В., Рожко М. М., Багрій М. М., Костюк В. М., Ярмошук І. Р.

ГІСТОЛОГІЧНА ОЦІНКА ОСТЕОКОНДУКТИВНИХ ВЛАСТИВОСТЕЙ ВОЛОКНИСТОГО НЕТКАНОГО ПОЛІМЕРНОГО МАТРИКСУ НА РІЗНИХ ТЕРМІНАХ ЗАМІЩЕННЯ КІСТКОВОГО ДЕФЕКТУ В ЕКСПЕРИМЕНТІ

Івано-Франківський національний медичний університет (м. Івано-Франківськ)

zlatoslava2@ukr.net

Зв'язок публікації з плановими науково-дослідними роботами. Робота є фрагментом НДР «Комплексна оцінка та оптимізація методів прогнозування, діагностики та лікування стоматологічних захворювань у населення різних вікових груп», № державної реєстрації 0114U001788.

Вступ. Хірургічні стоматологічні втручання при різних патологіях таких як кісти щелеп, хронічні остеомиєліти та парадонтити часто передбачають застосування кістковопластичних матеріалів для відновлення кісткової тканини. Їхню роль виконує гранульований каркас на основі трикальцій-фосфату та гідроксиапатиту, проте все ж залишається істотною проблемою неможливість відновлення повноцінної по структурі кістки. У зв'язку з цим у реконструктивній хірургії сформувався новий напрямок – тканинна інженерія, метою якої є відновлення біо-

логічних функцій, тобто регенерація тканини, а не тільки заміщення її синтетичним матеріалом. Такий підхід дозволяє цілеспрямовано керувати структурно-функціональним станом клітин, які беруть участь у регенеративних процесах [1].

Одним із принципів створення тканинно-інженерного імплантату є розробка функціонального носія для клітин (матриці) на основі біосумісних біодеградуємих матеріалів. У якості перспективних матеріалів керованої регенерації тканин розглядаються як природні полімери (гіалуронова кислота, колаген, желатин, фібриноген, хітозан, пектини, агароза, альгінати, целюлоза, крохмаль, декстран, матрігель) так і синтетичні матеріали (полікапролактон, полілактид) [2].

При створенні тканинно-інженерного імпланту важливе значення має надання матриксному мате-

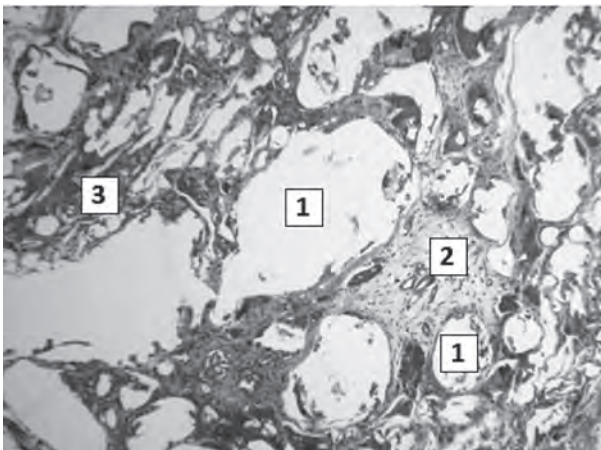


Рисунок 1 – Центральна частина кісткового дефекту в терміні 1 місяць після імплантації полімерного матриксу. Забарвлення: за Масоном. Зб.: ок.10, об.20. 1 – місця розташування волокон полімерного імплантата, 2 – пухко розташовані сполучотканні волокна, забарвлені у блакитний колір, 3 – остеоїд, забарвлений у червоний колір.

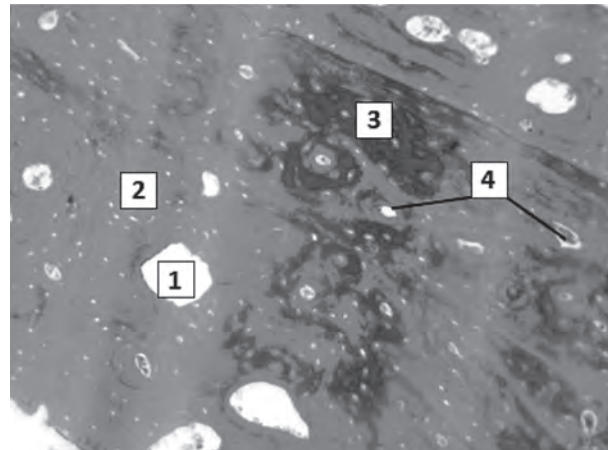


Рисунок 2 – Кістковий дефект через 3 місяці після імплантації полімерного матриксу. Забарвлення: за Масоном. Зб.: ок.10, об.20. 1 – місця розташування волокон полімерного імплантата, 2 – мінералізований кістковий матрикс, 3 – остеоїд, 4 – центральні канали остеонів.

ріалу складної тривимірної волокнистої каркасної структури (нетканний скаффолд) із високим відношенням площі поверхні до загального об'єму, яка імітує міжклітинний тканинний матрикс. Існуючим на сьогодні перспективним методом синтезу волокнистого матриксу є електроспінінг [3].

У реконструктивній хірургії некротизуючих інфекційних процесів м'яких тканин тканинні імпланти використовуються одночасно і в якості локальних систем доставки протимікробних препаратів (антибіотиків, сульфадіазину срібла, наноксидів металів) у зону пошкодження [4-6]. У практиці хірургічної стоматології подібні мікроволокнисті матеріали ще не знайшли широкого застосування [7-9]. Сам електроспінінг як метод є дорого-вартісним та енергоємним. Крім того в процесі синтезу мікро- та нановолокон таким методом використовуються токсичні для живих клітин розчинники для полімерів [10,11]. На даний час залишається актуальним більш дешевий та безпечний метод синтезу волокнистих матриксів та застосування імпрегнованих антибіотиками таких матриксних імплантів в хірургічній стоматології.

Мета дослідження. Експериментально оцінити характер регенерації кісткової тканини дефекту при імплантації біополімерного нетканного мікроволокнистого матриксу.

Об'єкт і методи дослідження. Для проведення досліджень було використано розроблений за нашою методикою волокнистий матрикс із гранул 100% чистого полікапролактону. Матрикс розробляли методом фазового розділення полімеру. Діаметр волокон становив від 0,7 мкм до 10 мкм.

Вище вказані матрикси піддавались гамма стерилізації. Герметично запаковані в подвійну упаковку для стерилізації «Medicom» стандартизований EN 868-5, ISO 11140-1, ISO 11607-1 волокна рівномірно вкладались під електронний пучок з енергією частинок 4 мега електрон вольт (MeV) і протяжністю імпульсів 4,5 мікросекунд (мкс). Доза опромінення об'єкта згідно норм становила до 50 кГр. Обробка електронами з енергією менше 10 MeV не викликає ядерних трансмутацій, тобто не призводить до виникнення радіоактивних ізотопів і не створювала залишкового радіаційного фону об'єкту.

Після стерилізації біополімерні матрикси хірургічним шляхом імплантувались в ділянку дефекту кісткової тканини лабораторних тварин. Дослідження проводилось на 50 лабораторних тваринах (кролі), які були поділені на 2 групи. Першій групі порівняння: 25-ом тваринам проводилось оперативне втручання, яке включало формування дефекту в кістковій тканині. Другій групі: 25-ом тваринам формувался дефект із наступною імплантацією в нього біополімерного матриксу. Для операції на кістковій тканині була вибрана ділянка проксимальних виростків великогомілкової кістки. Забір кісткової тканини, для проведення загальногістологічного дослідження, проводили на 1, 2, 3, 4 та 5 місяці. При заборі матеріалу диском відпилювали фрагмент кістки, відступаючи від країв дефекту із обидвох сторін по 3-4 мм. Розпил проводили поперечно до повздожньої осі великогомілкової кістки.

Всі маніпуляції з експериментальними тваринами проводили з дотриманням правил відповідно до «Європейської конвенції про захист хребетних тварин, що використовуються для дослідних та інших наукових цілей» [12].

Гістологічні зрізи кісткової тканини забарвлювали гематоксиліном та еозином і за Масоном.

Результати дослідження. Як показали результати гістологічних досліджень у термін 1 місяць після імплантації полімерного матриксу в кісткову тканину великогомілкової кістки кроля поміж волокнами імплантата відзначається розростання сполучної тканини з пухким розташуванням сполучотканних волокон переважно в центральній та периферичних частинах дефекту (рис. 1).

Спостерігається також осередкове незначне скупчення клітин, які представлені лімфоцитами, макрофагами, поодинокими еозинофільними лейкоцитами та плазматичними клітинами. Попри розростання сполучної тканини відмічались також множинні осередки остеоїду червоного кольору, з поодинокими невеликими клітинами з овально-округлими гомогенними ядрами. Присутність остеоїду свідчить про запуск процесів мінералізації та регенерації кістки в зоні дефекту, що також доводить його тісний контакт із волокнистим нетканним полімерним матриксом.

Згідно результатів морфометричного дослідження, на 1 мкм² площі досліджуваного зразка тканини, за умови виключення з розрахунку волокон імплантата, остеоїд становить в середньому 18,96% (табл.).

Таблиця – Частка остеоїду на 1 мкм² площі тканини

	Дослідна група	Контрольна група
1 міс	18,96%	13,24%
2 міс	34,38%	20,33%
3 міс	8,91%	13,51%
4 міс	3,30%	5,87%
5 міс	0,13%	0,94%

Через 2 місяці після імплантації наростає процес остеоінтеграції імплантата та кісткової тканини, що відзначається посиленням розростанням колагенових волокон та остеоїду водночас. Колагенові волокна розташовуються компактно та циркулярно відносно волокон полімерного матриксу, щільно прилягаючи до них. Серед волокон сполучної тканини простежуються в невеликій збільшеній кількості притаманні їй макрофаги, лімфоцити, фібробласти, відсутні гігантські багатоядерні клітини сторонніх тіл.

Нами встановлено, що частка остеоїду в досліджуваній тканині за виключенням волокон полімеру, становить 34,38%. Порівнюючи результати дослідження, встановлено, що частка остеоїду в експериментальній групі значно перевищує контрольні показники на 69,11% (у групі контролю частка остеоїду становить 20,33%). Водночас, 2 місяці після експерименту відзначено суттєво значиму різницю щодо попереднього етапу дослідження. Так, отримані дані на 81,33% перевищують відповідний показник вмісту остеоїду через 1 місяць після експерименту, відображаючи посилений репаративний остеосинтез (табл.).

Наприкінці 3-4 місяця – в зоні кісткового дефекту відзначається мінералізована пластинчаста кісткова тканина. Лакунарні порожнини в зоні волокон нетканного полімерного матриксу неправильної округло-овальної форми, поодинокі, невеликі в діаметрі. Мінералізований кістковий матрикс при цьому блакитного кольору з численними остеоцитами, кісткові пластинки формують неправильної форми остеонні структури (рис. 2).

Відзначається наявність також немінералізованих кісткових пластинок, їхня частка становить 8,91%, що достовірно значно нижче відповідного показника наприкінці другого місяця експерименту та відображає процес активної мінералізації та компактизації кісткової тканини. В групі контролю частка немінералізованого остеоїду становить 13,51%, кісткові пластинки нерівномірно впорядковані, частково формують трабекулярні структури (табл.).

На 5 місяць експерименту відмічається присутність у зоні дефекту повноцінної мінералізованої

кісткової тканини з лізисом волокон нетканного полімерного матриксу та присутністю мікроостеоїдних осередків, частка яких становить 0,13%, що майже в 25 разів нижче попередньої дослідної групи та на 86% менше показника контрольної групи (частка остеоїду групи контролю становить 0,94%).

Отже, як показали результати проведених досліджень, активне формування сполучнотканинного матриксу в ділянці дефекту кістки вже на ранніх термінах експерименту заміщалося остеоїдом із подальшим формуванням сформованої та організованої структури кістки. Відсоткова частка остеоїду в експериментальній групі в порівнянні з контрольними показниками свідчить про виражений каркасний ефект імплантованого мікрОВОЛОКНИСТОГО полімерного матриксу.

Обговорення результатів дослідження. На основі проведених гістологічних досліджень встановлено, що формування кісткової тканини відбувалось крізь усю товщину волокнистого полімерного матриксу в трьох взаємоперпендикулярних напрямках. Даний факт підтверджується формуванням великої частки остеоїду вже на ранніх етапах регенерації. Це свідчить про виражену каркасну функцію синтезованого нами полімерного мікрОВОЛОКНИСТОГО матриксу. Група полімерних волокон створює своєрідну підложку для побудови на ній тканин. У інших випадках імплантований матеріал інкапсулюється товстою сполучнотканинною капсулою з ознаками хронічного запального процесу та без ознак проростання всередину, чого тут не спостерігалось. Однією з особливостей формування колагенових волокон на волокнистому матриксу це їхнє циркулярне розташування навколо групи полімерних волокон, що свідчить про їхній щільний контакт із полімером.

Висновки

1. Відсутність значної кількості нейтрофільних лейкоцитів, збільшеної кількості макрофагів і лімфоцитів свідчить про відсутність як гострої, так і хронічної реактивної запальної інфільтрації, а також як гострої, так і хронічної реакції відторгнення імплантата як чужорідної субстанції в імплантованій ділянці тканини.

2. Створений нами волокнистий матрикс, завдяки своїй гігроскопічності та пористості, створює своєрідний місток для проростання тканин та формування кістки в трьохвимірному просторі.

Перспективи подальших досліджень. Враховуючи, що створений нами волокнистий матрикс, завдяки своїй гігроскопічності та пористості, створює своєрідний місток для проростання та розвитку капілярної сітки, постає питання подальшого вивчення морфометричних характеристик капілярної сітки.

Література

- Sharma A, Faubion WA, Dietz AB. Regenerative Materials for Surgical Reconstruction: Current Spectrum of Materials and a Proposed Method for Classification. Mayo Clin. Proc. 2019;94(10):2099-116.
- Conway J, Jacquemet G. Cell matrix adhesion in cell migration. Essays in Biochemistry. 2019;63(5):535-51.
- Mader JT, Calhoun J, Cobos J. In vitro evaluation of antibiotic diffusion from antibiotic-impregnated biodegradable beads and polymethylmethacrylate beads. Antimicrob. Agents Chemother. 1997;41(2):415-8.
- Markakis K, Faris AR, Sharaf H, Barzo Faris, Rees S, Bowling FL. Local Antibiotic Delivery Systems: Current and Future Applications for Diabetic Foot Infections. Int. J. Lower Extremity Wounds. 2018;17(1):14-21.
- Marson BA, Deshmukh SR, Grindlay DJC, Ollivier BJ, Scammell BE. A systematic review of local antibiotic devices used to improve wound healing following the surgical management of foot infections in diabetics. Bone Joint Journal. 2008;100-B(11):1409-15.
- Garvin K, Feschuk C. Polylactide-polyglycolide antibiotic implants. Clin. Orthop. Relat. Res. 2005;437:105-10.

7. Teupe C, Meffert R, Winckler S, Ritzerfeld W, Törmälä P, Brug E. Ciprofloxacin-impregnated poly-L-lactic acid drug carrier. New aspects of a resorbable drug delivery system in local antimicrobial treatment of bone infections. Arch. Orthop. Trauma. Surg. 1992;112(1):33-5.
8. Suchy T, Supova M, Klápková E, Adamková V, Zavora J, Zaloudková M, et al. The release kinetics, antimicrobial activity and cytocompatibility of differently prepared collagen/hydroxyapatite/vancomycin layers: Microstructure vs. Nanostructure. Eur. J. Pharm. Sci. 2017;100:219-29.
9. Nishimura J, Nakajima K, Souma Y, Takahashi T, Ikeguchi N, Takenaka R, et al. The possibility of using fibrin-based collagen as an antibiotic delivery system. Surg. Today. 2013;43(2):185-90.
10. Costa Almeida CE, Reis L, Carvalho L, Costa Almeida CM. Collagen implant with gentamicin sulphate reduces surgical site infection in vascular surgery: a prospective cohort study. Int. J. Surg. 2014;12(10):1100-4.
11. Rapetto F, Bruno VD, Guida G, Marsico R, Chivasso P, Zebebe C. Gentamicin-impregnated Collagen Sponge: Effectiveness in Preventing Sternal Wound Infection in High-Risk Cardiac Surgery. Drug Target Insights. 2016;10(1):9-13.
12. Poriadok provedennia naukovymy ustanovamy doslidiv, eksperymentiv na tvarynakh. Ofitsiinyi visnyk Ukrainy. Ofits. vyd. 2012;24:82. [in Ukrainian].

ГИСТОЛОГИЧНА ОЦІНКА ОСТЕОКОНДУКТИВНИХ ВЛАСТИВОСТЕЙ ВОЛОКНИСТОГО НЕТКАННОГО ПОЛІМЕРНОГО МАТРИКСУ НА РІЗНИХ ТЕРМІНАХ ЗАМІЩЕННЯ КІСТКОВОГО ДЕФЕКТУ В ЕКСПЕРИМЕНТІ

Пантус А. В., Рожко М. М., Багрій М. М., Костюк В. М., Ярмошук І. Р.

Резюме. Проблема, що стоїть перед реконструктивною хірургією та тканинною інженерією полягає в тому, щоб оптимізувати виділення, розмноження і диференціювання клітин, сконструювати матрикси або системи доставки, сприяючи підтримці, координації регенерації тканин у трьох вимірах. Одним із перспективних напрямків є застосування мікрОВОЛОКНИСТИХ каркасів як підложки для регенерації кісткової тканини. Мета дослідження – експериментально оцінити характер регенерації кісткової тканини дефекту при імплантації біополімерного нетканного мікрОВОЛОКНИСТОГО матриксу.

Дослідження проводилось на 50 лабораторних тваринах (кролі), які були поділені на 2 групи. Першій групі порівняння: 25-ом тваринам проводилось оперативне втручання, яке включало формування дефекту в кістковій тканині. Другій групі: 25-ом тваринам формувался дефект із наступною імплантацією в нього біополімерного матриксу. На основі проведених гістологічних досліджень встановлено, що формування кісткової тканини відбувалось крізь усю товщину волокнистого полімерного матриксу в трьох взаємоперпендикулярних напрямках. Даний факт підтверджується формуванням великої частки остеоїду вже на ранніх етапах регенерації. Це в свою чергу свідчить про виражену каркасну функцію синтезованого нами полімерного мікрОВОЛОКНИСТОГО матриксу. Тобто група полімерних волокон створює своєрідну підложку для побудови на ній тканин.

Ключові слова: біополімер, біоімплантат, колагенові волокна.

ГИСТОЛОГИЧЕСКАЯ ОЦЕНКА ОСТЕОКОНДУКТИВНЫХ СВОЙСТВ ВОЛОКНИСТОГО НЕТКАННОГО ПОЛИМЕРНОГО МАТРИКСА НА РАЗНЫХ СРОКАХ ЗАМЕЩЕНИЯ КОСТНОГО ДЕФЕКТА В ЭКСПЕРИМЕНТЕ

Пантус А. В., Рожко Н. М., Багрій Н. Н., Костюк В. Н., Ярмошук І. Р.

Резюме. Проблема, стоящая перед тканевой инженерией заключается в том, чтобы оптимизировать выделение, размножение и дифференцировку клеток, сконструировать матрикс или системы доставки, способствуя поддержке, координации регенерации тканей в трех измерениях. Одним из важных критериев, который должен учитываться при конструировании матрикса – его способность образовывать оптимальную подложку для подсадки клеточных субстратов. Цель исследования – экспериментально оценить характер развития микроциркуляторного русла на всех сроках субкутанной имплантации биополімерного волокнистого матрикса.

Исследование проводилось на 50 лабораторных животных (кролики), которые были разделены на 2 группы. Первой группе сравнения: 25-ти животным проводилось оперативное вмешательство, которое включало формирование дефекта в костной ткани. Второй группе: 25-ти животным формировался дефект с последующей имплантацией в него биополімерного матрикса. На основе проведенных гистологических исследований установлено, что формирование костной ткани происходило через всю толщину волокнистого полимерного матрикса в трех взаимно направлениях. Данный факт подтверждается формированием большой доли остеоида уже на ранних этапах регенерации. Это в свою очередь свидетельствует о выраженной каркасной функции синтезированного нами полимерного мікрОВОЛОКНИСТОГО матрикса. То есть группа полимерных волокон создает своеобразную подложку для построения на ней тканей.

Ключевые слова: биополімер, биоімплантат, коллагеновые волокна.

HISTOLOGICAL EVALUATION OF OSTEOCONDUCTIVE PROPERTIES OF FIBROUS NONWOVEN POLYMER MATRIX AT DIFFERENT TERMS OF BONE REPLACEMENT IN THE EXPERIMENT

Pantus A. V., Rozhko M. M., Bagrii M. M., Kostyuk V. M., Yarmoshuk I. R.

Abstract. Surgical interventions for various pathologies such as cysts of the jaws, chronic osteomyelitis and periodontitis often involve the use of osteoplastic materials to restore bone tissue. Their role is performed by a granular framework based on tricalcium phosphate and hydroxyapatite, but still the inability to restore a full-fledged bone structure remains a significant problem. In this regard, a new direction in reconstructive surgery has been formed – tissue engineering, the purpose of which is to restore biological functions, ie tissue regeneration, and not just its replacement with synthetic material. This approach allows you to purposefully manage the structural and functional state of cells involved in regenerative processes.

The problem facing tissue engineering is to optimize the selection, reproduction and differentiation of cells, to construct matrices or delivery systems, contributing to the maintenance, coordination of tissue regeneration in three dimensions. Today in granular dental practice the role of matrices is performed by granular skeletons based on tricalcium phosphate and hydroxyapatite, but still the inability to restore a full-fledged bone structure remains

a significant problem. One of the important criteria that must be taken into account when constructing a matrix is its ability to form an optimal substrate for substrate substrate. The purpose of the study is to experimentally assess the nature of the development of the microvasculature in all periods of subcutaneous implantation of a biopolymer fibrous matrix.

The study was conducted on 50 laboratory animals (rabbits), which were divided into 2 groups. The first comparison group: 25 animals underwent surgery, which included the formation of a defect in the bone tissue. The second group: 25 animals developed a defect with subsequent implantation of a biopolymer matrix.

Based on the histological studies, it was found that the formation of bone tissue occurred through the entire thickness of the fibrous polymer matrix in three mutually perpendicular directions. This fact is confirmed by the formation of a large proportion of osteoid in the early stages of regeneration. This in turn indicates a pronounced frame function of the polymeric microfibrillar matrix synthesized by us. That is, a group of polymer fibers creates a kind of substrate for the construction of tissues on it.

Key words: biopolymer, bioimplant, collagen fibers.

*Рецензент – проф. Єрошенко Г. А.
Стаття надійшла 09.07.2020 року*

DOI 10.29254/2077-4214-2020-3-157-245-251

УДК 616.24-018-06:577.118:613.32(043.5)

Ртайл Р. А., Максимова О. С., Ткач Г. Ф.

УЛЬТРАСТРУКТУРНИЙ АНАЛІЗ РЕГЕНЕРАЦІЇ СКЕЛЕТНИХ М'ЯЗІВ ЩУРІВ ЗА УМОВ ХРОНІЧНОЇ ГІПЕРГЛІКЕМІЇ ТА ЗАСТОСУВАННЯ ЗБАГАЧЕНОЇ ТРОМБОЦИТАМИ ПЛАЗМИ

Сумський державний університет (м. Суми)

transmitter@ukr.net

Зв'язок публікації з плановими науково-дослідними роботами. Виконана робота є частиною науково-дослідної теми з держбюджетним фінансуванням «Молекулярно-генетичні та морфологічні особливості регенерації тканин нижньої кінцівки за умов хронічної гіперглікемії» (№ державної реєстрації 0117U003926).

Вступ. Травматичні ушкодження скелетних м'язів складають близько 30 % від усіх професійних захворювань в індустріально розвинених країнах [1]. Разом із цим пошкодження м'язів також становлять одну із основних причин припинення діяльності у спортсменів [2].

Одним із перспективних терапевтичних засобів, здатних покращувати регенерацію різних тканин і органів, зокрема і пошкоджених м'язів, є збагачена тромбоцитами плазма (Platelet-rich plasma, PRP). Wright-Carpenter et al. [3] показали, що введення аутологічної сироватки прискорює активацію міосателітоцитів (МС) та призводить до збільшення розміру регенеруючих волокон. Gigante et al. [4] встановили, що введення PRP покращує регенерацію пошкоджених м'язів та сприяє неоваскуляризації. Також відомо, що введення у місце травматичного дефекту PRP зменшує термін регенерації, покращує гістологічні показники та функціональне відновлення скелетних м'язів у щурів [5-7]. Крім цього Namid et al. [8] продемонстрували, що ін'єкція PRP здатна пришвидшувати відновлення травмованих скелетних м'язів у спортсменів, а Nitecka-Buchta et al. [9] встановили, що введення PRP у жувальний м'яз зменшує біль у хворих із ураженням скронево-щелепної ділянки. Слід відмітити, що низка систематичних оглядів не змогли зробити кінцевого висновку стосовно ефективності та безпечності застосування PRP під час лікування м'язових травм у людей [10,11].

Хронічна гіперглікемія (ХГ) є одним із найпоширеніших розладів метаболізму, а кількість осіб, що

страждають від надмірної кількості глюкози крові, продовжує зростати з кожним роком [12]. Відомо, що ХГ пов'язана із розвитком вторинних ускладнень у скелетних м'язах і призводить до порушення процесу їх відновлення. ХГ послаблює експресію трансскрипційних факторів (MyoD і міогеніна) [13], а також призводить до зменшення кількості МС у скелетних м'язах щурів і людей [14,15]. Щодо регенерації, то Jeong et al. показали, що МС, отримані від щурів зі стрептозотоцин-індукованим цукровим діабетом, не здатні до утворення міотуб [16].

У нашому попередньому дослідженні був проведений гістологічний, та морфометричний аналіз впливу ХГ на процес відновлення пошкоджених м'язів щурів [17]. Крім того, нами також на мікроскопічному рівні були вивчені структурні ефекти застосування PRP під час посттравматичного відновлення скелетних м'язів щурів із ХГ. При цьому, на сьогодні у світовій літературі відсутні роботи, в яких був би представлений опис процесу регенерації пошкодженої мускулатури в наведених вище умовах на ультрамікроскопічному рівні. Це і стало метою нашого поточного дослідження.

Мета дослідження – встановлення ультраструктурних характеристик посттравматичної регенерації скелетних м'язів щурів із ХГ за умов застосування PRP.

Об'єкт і методи дослідження. В експерименті було використано 130 лабораторних білих щурів-самців зрілого віку (7-9 місяців), яких поділили на чотири групи: I – контрольна група (40 щурів); II – тварини зі змодельованою ХГ (40 щурів); III – щури з експериментальною ХГ та введенням у ділянку пошкодження м'яза PRP (40 щурів); IV – група контролю гіперглікемії (10 щурів).

Тварини доглядалися відповідно до загальноприйнятих рекомендацій, вимог та положень щодо догляду за лабораторними тваринами («Правила проведення робіт з використанням