

**FEATURES OF CHILDREN'S PROSTHETICS WITH PLURAL ADENTIA COMPLICATED  
ECTODERMAL DYSPLASIA (CLINICAL CASE)**

Poltava State Medical University (Poltava, Ukraine)

nelyakulich@ukr.net

*Congenital malformations in anhidrotic ectodermal dysplasia, accompanied by multiple adentia, occur in 1 in 50,000 newborns. But the degree of complexity of anomalies of the dental system, formed as a result of multiple adentia, causes patients to feel inferior and depressively affects their mental state. The functions of chewing, speaking, and swallowing are disturbed, but the possibility of proper growth of dental and alveolar arches is changed, which in turn affects the formation and operation of the temporomandibular joint. The inability of the muscles to function correctly leads to a violation of the formation of the facial part of the skull, which directly affects the possibility of social adaptation of humans in society. The only way to eliminate all these problems is early pediatric prosthetics.*

*With multiple adentia, accompanied by violations of growth zones, the task of pediatric prosthetics is to use such orthopedic structures, which in the first place should not delay growth but, on the contrary, create the possibility of its acceleration, easy adaptation of the patient to the selected structure opportunities for use during the day and during meals. The clinical situation requires a differential approach to the choice of treatment tactics, taking into account the concomitant manifestations of general somatic nature, which may complicate the course of the disease and the possibility of using the chosen orthopedic structure.*

**Key words:** ectodermal dysplasia, multiple adentia, prosthetics, temporary occlusion.

**Relationship of the publication with the planned research works.** The proposed study is a fragment of the complex research of the Department of Orthodontics of Poltava State Medical University on the topic: "Interdisciplinary approach to diagnosis, prevention and treatment of patients with dental anomalies and deformations" (№ state registration 0018u004343).

**Introduction.** Ectodermal dysplasia is a collective term that covers more than 150 congenital diseases characterized by hypo- or aplasia of ectodermal structures: hair, nails, skin, sebaceous glands, and teeth. The most well-known hypohidrotic form is inherited by the recessive type, linked to the X chromosome. This means that women are carriers of the defective gene, and the disease is manifested in men. There are anhidrotic (dysplasia ectodermalis anhidrotica, s. hypotrichotica; syndromum Christ-Siemens) and hydrotic (dysplasia ectodermalis hydrotica, s. Syndromum Clouston) forms, as well as some syndromes in which skin defects are associated with other congenital anomalies (Marchall's syndrome, Helweg-Larsen's syndrome and other). Salomon and Kepeg believe that the term "ectodermal dysplasia" should refer to conditions that are congenital, diffuse, non-progressive, affect the epidermis and at least one of the skin appendages. There is a possibility of developing dysplasia, at least, according to Kuhlwein and Weiss, sporadic forms under the influence of chemical compounds, X-rays, viral infections, and other hazards [1].

Very often, the first to diagnose this anomaly are dentists to whom parents turn with the main complaint – violation of the timely eruption of teeth in children and the impossibility of full masticatory function, especially in multiple adentia [2]. In order for the body to develop normally, it is necessary not only sufficient and complete nutrition but also full absorption of nutrients, vitamins, minerals and trace elements. No less important feature of the child's body is the imperfect enzymatic activity of the gastrointestinal tract. Thus, the total absorption of nutrients is possible under the condi-

tion of quality chewing of food, which depends on the state of the dental system of the child [3].

All these factors are mandatory justification for the need for prosthetics of teeth and dentitions in children to prevent developmental abnormalities and deformities of the dental system and the aesthetic optimum of the maxillofacial region, as well as total growth and development the whole organism [4, 5].

Therefore, further improvement of methods of diagnosis and treatment of congenital anomalies that are accompanied by multiple or complete adentia of temporary teeth will allow most patients to get a positive treatment result and the ability to adapt in society. An example of the coordination of specialists in planning and implementing the treatment of such patients is the clinical case of patient S. 3.5 years old, whose parents went to the clinic of the educational-scientific-medical center of PSMU.

**The aim of the study** is to analyze and summarize the results of clinical diagnosis and treatment of a patient with multiple adentia caused by anhidrotic ectodermal dysplasia.

**Object and methods of research.** History of patient S. with multiple adentia, which is caused by anhidrotic ectodermal dysplasia. The clinical method of study, morphometry of control-diagnostic models and X-ray examination methods (orthopantomography) are used in work.

**Research results and their discussion.** Medical history: parents with a 3.5-year-old male child (period of stable temporary occlusion) applied to the PSMU clinic with complaints of lack of temporary teeth on the upper and lower jaws, inability to chew food, difficulty pronouncing certain sounds, swallowing disorders, abnormal face growth.

The anamnesis of life shows the following: the first mother's pregnancy at the age of 38 after long-term infertility treatment at the Family Reproduction Center in Donetsk. The child's development took place with complications from the general somatic condition: fever,

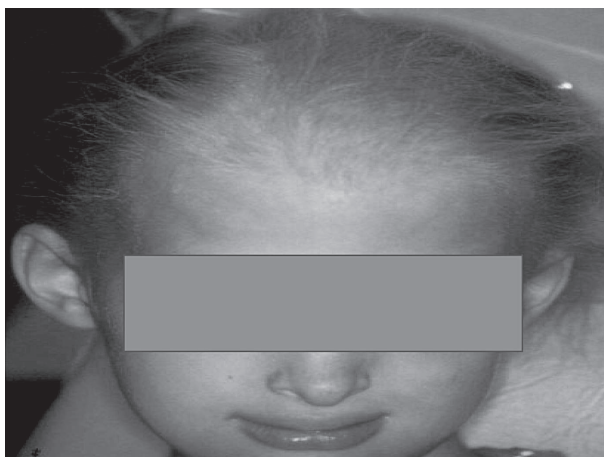

Figure 1 – Photo of the face of a patient with ectodermal dysplasia. impaired sweat glands, and inability to stay in a warm room for a long time.

Clinical examination: performed according to the requirements of the outpatient card of an orthodontic patient №043-1/0. Clinically established preliminary diagnosis: ectodermal dysplasia. Primary multiple adentia 51,52,54,55,61,62,63,64,65,71,72,73,74,75,81,82,83,84,85 teeth. Progenic ratio of jaws. Concomitant manifestations – hypotrichosis. The patient's consciousness is clear, problematic contact. At the general inspection, it is defined: asthenic structure of a body, a posture is correct. Biological age corresponds to the passport. The size of the head is proportional to the size of the body. Weak hair on the head. Thin hair. The disturbing shape of the face due to a significant shortening of its lower part, the protrusion of thickened lips, sagging of the bottom of the mouth as a result of low location of the tongue, symmetrical. Concave face profile. Protruding sharp chin. Dry, thin skin, large forehead; deep nose bridge; protruding eyebrow arches. Dry red border of the lips, covered with crusts. The lower lip significantly prevails over the upper (fig. 1).

When examining the oral cavity identified: adentia 51,52,53,54,55,61,62,64,65,71,72,73,74,75,81,82,83,84,85 teeth. The mucous membrane of the oral cavity is dry, pale. The upper and lower jaws are significantly reduced in size with pronounced underdevelopment of the alveolar processes.

The algorithm of examination of the oral cavity in patients with dentition defects was performed following the recommendations of the Ministry of Health of Ukraine and treatment protocols.

1. The condition of the oral mucosa is thin and immobile in the area of alveolar crests, in the area of the humps of the upper jaw and the retromolar regions is sharply mobile together with the underlying tissues.

2. Attaching the bridles of the lips at the apex of the alveolar process.

3. The zone of the mobile mucous membrane: neutral zone – width up to 2 mm, the transition fold is deformed.

4. Attaching the bridle of the tongue – shortened. Saliva is secreted in insufficient quantities – the mouth is dry, the tongue is oversized.

5. Flexibility of the mucous membrane – unevenly pliable.

6. The shape of the palate: flat.

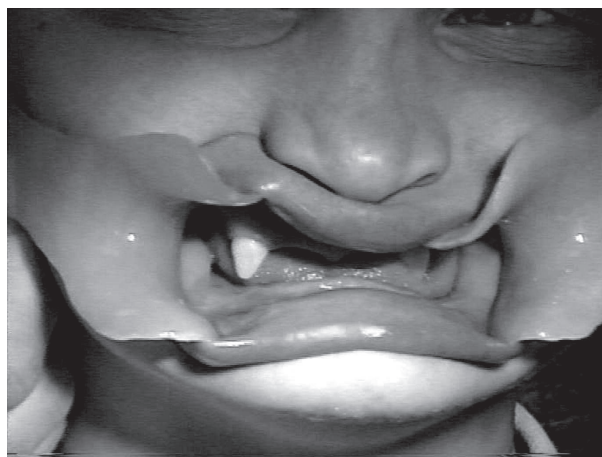

Figure 2 – Condition of the oral cavity of a patient with ectodermal dysplasia.

7. Torus: semicircular

8. Condition of teeth: 53 awl-shaped

9. The dentition condition is not determined due to the absence of teeth.

10. Bite condition: impossible to determine. The anterior location of the lower jaw to the frontal part of the skull is determined, which is characteristic of its mesial location.

11. Characteristics of dentition defects: topography and localization of the defect: upper jaw, lower jaw: – frontal and lateral area.

The nature of the defect limitation: is unlimited. Defect size: large (no more than three teeth). A number of defects 2. It is complicated by deformations: horizontally, vertically, on the transversal, with a decrease in the height of the bite (fig. 2).

12. Complications that have developed due to lack of teeth: impaired masticatory function; speech dysfunction; formation of a concave type of face due to loss of teeth in the frontal area; reduction of the lower third of the height of the face and underdevelopment of the lateral zones of the alveolar processes, which affects the formation and function of the temporomandibular joints.

13. Psychological state of the patient – not contact.

Toothless children lag behind in growth due to poor nutrition, suffer from their aesthetic shortcomings, need dental prosthetics from the age of three.

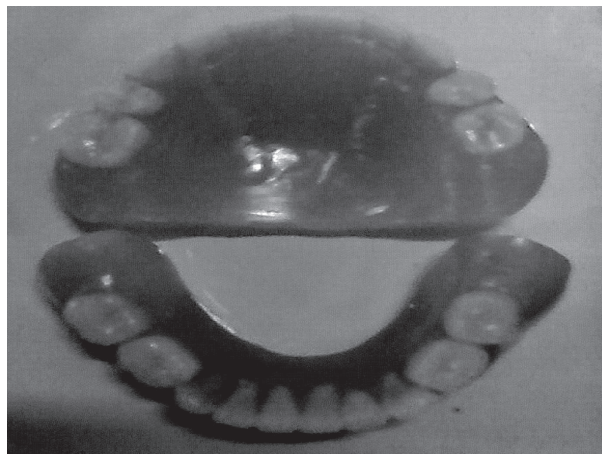


Figure 3 – Photo of complete removable dentures of patient S. with ectodermal dysplasia.

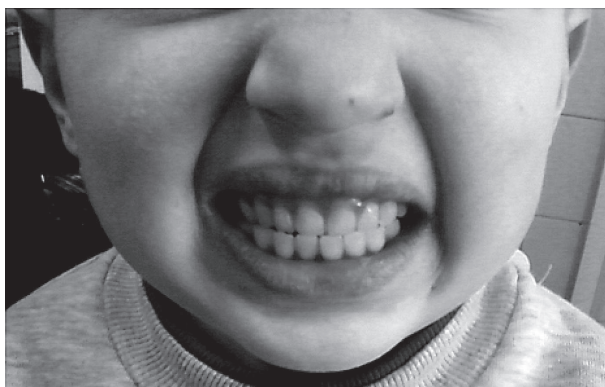

Figure 4 – Photo of a patient with complete removable dentures in the mouth.

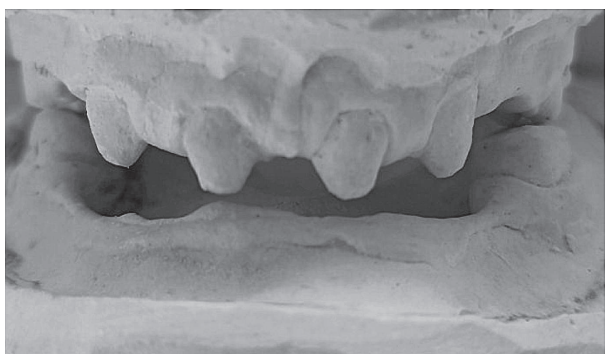


Figure 5 – Photo models of a patient with ectodermal dysplasia.

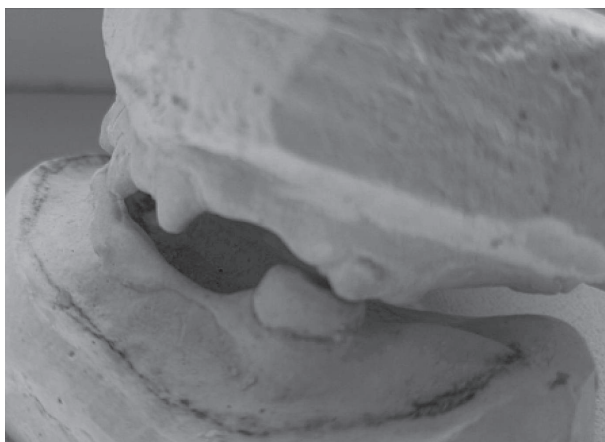


Figure 6 – Photo of models of the patient in lateral projection after the eruption of temporary teeth.

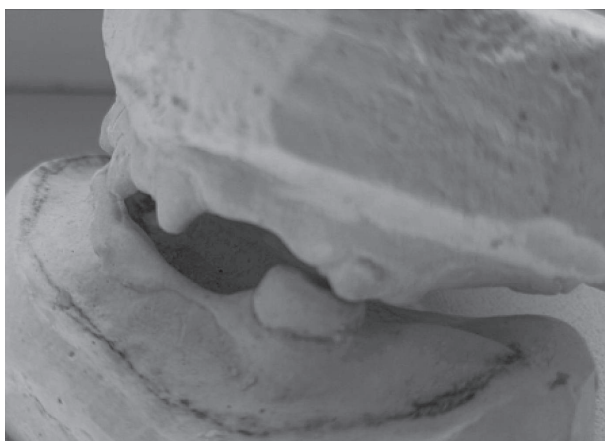


Figure 7 – Photo orthopantomogram of patient S. 7 years.

In order to improve the function of chewing and for aesthetic reasons, as well as recommendations on the possibility of prosthetics for such children from the age of three, it was proposed to make complete removable prostheses for the upper and lower jaws.

Clinical stages of prosthetics are generally accepted – taking impressions of the upper and lower jaws, making individual spoons. Impressions for the production of prostheses, taking into account the peculiarities of the formation of the bite in this age period, namely: in the temporary bite on the prosthesis is not created, compensation curves and put, respectively, 10 teeth on the jaw.

There were difficulties in fitting and mastering the prosthesis for the edentulous mandible in adapting to prostheses. Restriction of the mobile mucous membrane of the retromolar region and other areas caused pain. The patient underwent correction of the base for three weeks. The absence of transverse and sagittal compensation curves allowed for a balance of the bite's structures. The minimal incisal overlap allowed to avoid dumping and overturning of prostheses (fig. 3).

After a three-week adaptation period, the child used full-length removable dentures around-the-clock. The lack of temporary teeth in the frontal area complicated the process of fixing the structures. Therefore, the patient visited the orthodontist every month to further correct the base by relocating and using additional means of fixation in the form of Corega paste.

Due to prostheses' production, the face's height was restored, conditions were created for the full functioning of facial expressions and masticatory muscles, work and proper development of the temporomandibular joint. The child was able to communicate freely with children attending kindergarten. Conditions have been created for the normal formation of the speech function and the reorganization of the infantile type of swallowing into somatic (fig. 4).

After a year of using prostheses, the patient cut the second temporary molars on the upper and lower jaws and the central incisors of the awl-shaped and canine on the upper jaw (fig. 5-6). This allowed additional fixation of the prosthesis on the upper jaw. A partial removable prosthesis with a clasp fixation was made. To improve the fixation of the removable prosthesis on the lower jaw, taking into account the low crowns of the second temporary molars, thin-walled caps were made, which allowed fixing the prosthesis by telescopic fixation.

Subsequent use of a partial removable prosthesis with clasp fixation and a complete removable prosthesis for the mandible during the year led to the eruption of complete first permanent molars on both the upper and lower jaws.

Orthopantomogram at 7 years (fig. 7) showed the presence of 13,17,23,37 teeth in the alveolar process. In the alveolar process of the mandible, the presence of two rudiments of teeth is determined, which are shaped like a lateral incisor and a canine with unformed tips. The location of the rudiments is such that it is impossible for them to erupt in time and independently. But the possibility of bringing them to the top of the alveolar ridge will add better fixation and stabilization of the mandibular prosthesis.

Thus, due to prosthetics, the patient with ectodermal dysplasia restored aesthetic, morphological, and

functional indicators (chewing, speech), which was reflected in the child's social adaptation and his psycho-emotional state. Currently, the patient is registered at the dispensary to monitor jaw growth dynamics and timely replacement of prostheses.

**Conclusions.** Thus, children's prosthetics are part of the planned rehabilitation of the oral cavity in children because the lack of temporary teeth disrupts the integrity of the dentition, which leads to impaired masticatory function and can lead to dental anomalies and digestive diseases. Anatomical and physiological features of temporary teeth, incomplete formation process of permanent teeth and jaw bones, complex topographic and anatomical relationships between temporary and permanent teeth require a strictly differentiated choice of child prosthesis. This should consider the need for careful treatment of growth zones, especially in areas without teeth; prevention of premature eruption of

teeth and the development of dental anomalies and occlusal deformities.

The formation of dentition defects, ie anatomical disorders, leads to dysfunction, and functional disorders exacerbate morphological disorders in the dental system. A vicious circle is formed that leads to a number of disorders in the development of the whole organism. This is the main thesis of substantiating the need for prosthetic teeth and dentitions in children. In addition, the condition of the teeth and dentition depends on the function of the masticatory muscles, periodontal stability, full formation of alveolar processes and jaw bones, ie the morpho-functional balance of the entire dental system and its normal development and growth.

**Prospects for further research.** Curation and treatment of patients with multiple adentia will allow to develop an algorithm for providing orthodontic care to children with congenital malformations of the face and jaws.

### References

1. Tkach BE, Motulyak AP, Genyk LI, Pavlichko AM, Zelynska AU. Vypadky ektodermalnoy dysplaziyi (UA). Ukrainskyi jurnal dermatologiyi, venerologiyi, kosmetologiyi. 2013;2(49):35-40. [in Ukrainian].
2. Gavrilenko MA. Osoblyvosti ortopedychnoho likuvannya defektiv zubnykh riadiv u ditei z osoblyvymy potrebamy v period tymchasovoho prykusu. Innovatsii v stomatolohii. 2014;2:40-45. [in Ukrainian].
3. Doroshenko SI, Kul'ginskij EA, Ievleva YuV, Saranchuk OV, Zvolinskaja AN, Prokhmitskaja VA. Rozpovsiudzhennist zuboshchelepnykh anomalii ta deformatsii, a takozh defektiv zubiv ta zubnykh riadiv sered ditei shkilnoho viku m. Kyieva. Visnyk stomatolohii. 2009;2(67):76-81. [in Ukrainian].
4. Makieiev VF, Krupnyk AS. Dentalna implantatsiia u ditei i pidlitkiv. Mozhyvosti i problemy (ohliad literatury). Visnyk problem biolohii i medytsyny. 2015;4(2):29-34. [in Ukrainian].
5. Flis PS, Vozniuk VP, Petrus VV. Problemy rannoho zminnoho prykusu. Ukrainskyi stomatolohichnyi almanakh. 2011;3:85-70. [in Ukrainian].

### ОСОБЛИВОСТІ ПРОТЕЗУВАННЯ ДІТЕЙ З МНОЖИННОЮ АДЕНТІЄЮ НА ТЛІ ЕКТОДЕРМАЛЬНОЇ ДИСПЛАЗІЇ (КЛІНІЧНИЙ ВИПАДОК)

Смаглюк Л. В., Куліш Н. В., Карасюнок А. Є.

**Резюме.** У статті представлені дані лікування пацієнта в період тимчасового прикусу з множинною адентією на тлі ангідротичної ектодермальної дисплазії шляхом використання протетичного методу. У таких пацієнтів до зубощелепного протезування різко порушена форма обличчя у зв'язку зі значним укороченням його нижньої частини, виступанням потовщених губ, провисанням дна порожнини рота в результаті низького розташування язика. Беззубі діти у зв'язку з порушеним харчуванням відстають у рості, страждають від своїх естетичних недоліків, потребують зубощелепного протезування з 3 років. При відсутності зубів, визначається відсутність росту альвеолярних відростків у висоту. Внаслідок утворення дефектів зубів і зубних рядів формуються по-різному орієнтовані по площинах і за ступенем тяжкості аномалії зубощелепної системи або її деформації. Зуби, особливо передньої групи, мають велике значення в звукоутворенні і формуванні чистоти мови, формуванні естетики обличчя. Не менш важливим є чинник психологічної травми і формування характеру дитини. Враховуючі складність дефекту зубних рядів верхньої та нижньої щелепи були використані повні знімні протези за допомогою яких були створені умови для відновлення функції жування, ковтання, мовлення, активації та розвитку м'язів щелепно-лицевої ділянки, відновлення висоти обличчя. В процесі виготовлення протезів важливо пам'ятати про особливості росту та розвитку у відповідний віковий період. Конструкції не мають погіршувати стан гігієни порожнини рота та мати добру фіксацію та стабілізацію особливо за умови беззубих щелеп. Знання принципів організації ортопедичної допомоги, і види конструкцій протезів що використовуються при множинних дефектах зубних рядів дозволить лікарям стоматологам вчасно провести протезування пацієнтів з дефектами зубних рядів і попередити складні деформації зубощелепного апарату. У пацієнтів з вродженими вадами розвитку відновлення повноцінного жувального апарату і естетики обличчя дозволить їм повноцінно адаптуватися в соціумі.

**Ключові слова:** ектодермальна дисплазія, множинна адентія, протезування, тимчасовий прикус.

### FEATURES OF CHILDREN'S PROSTHETICS WITH PLURAL ADENTIA COMPLICATED ECTODERMAL DYSPLASIA (CLINICAL CASE)

Smaglyuk L. V., Kulish N. V., Karasiunok A. E.

**Abstract.** The article presents data on the treatment of a patient in the period of temporary occlusion with multiple adentia on the background of anhydrotic ectodermal dysplasia using a prosthetic method. In such patients, the shape of the face is sharply disturbed before dentures due to a significant shortening of its lower part, the protrusion of thickened lips, sagging of the bottom of the mouth as a result of low location of the tongue. Toothless children due to poor nutrition lag behind in growth, suffer from their aesthetic shortcomings, need dental prosthetics from 3 years. In the absence of teeth, the absence of growth of alveolar processes in height is defined. Due to the

formation of defects of teeth and dentitions are formed differently oriented on the planes and the severity of the anomaly of the dental system or its deformation. Teeth, especially the front group, are of great importance in the formation of sound and the formation of purity of speech, the formation of facial aesthetics. No less important is the factor of psychological trauma and the formation of the child's character. Given the complexity of the defect of the dentition of the upper and lower jaws, complete removable dentures were used to create conditions for recovery of masticatory function, swallowing, speech, activation and development of the maxillofacial muscles, recovery of facial height. In the process of making prostheses, it is important to remember the peculiarities of growth and development at the appropriate age. Structures should not impair oral hygiene and have good fixation and stabilization, especially in the case of edentulous jaws. Knowledge of the principles of orthopedic care, and types of dentures used in multiple defects of the dentition will allow dentists to timely prosthetics of patients with defects of the dentition and prevent complex deformities of the dental apparatus. In patients with congenital malformations, the restoration of a full-fledged masticatory apparatus and facial aesthetics will allow them to fully adapt to society.

**Key words:** ectodermal dysplasia, multiple adentia, prosthetics, temporary occlusion.

**ORCID and contributionship:**

Smaglyuk L. V.: 0000-0002-7030-8313 <sup>EF</sup>

Kulish N. V.: 0000-0002-9375-0083 <sup>BD</sup>

Karasiunok A. E.: 0003-0108-6347 <sup>AB</sup>

Conflict of interest:

The Authors declare no conflict of interest.

**Corresponding author:**

Kulish Nelya Volodymyrivna

Poltava State Medical University

Ukraine, 36000, Poltava, 23 Shevchenko str.

Tel.: +380979502764

E-mail: nelyakulish@ukr.net

A – Work concept and design, B – Data collection and analysis, C – Responsibility for statistical analysis, D – Writing the article, E – Critical review, F – Final approval of the article.

Received 29.11.2021

Accepted 06.05.2022

DOI 10.29254/2077-4214-2022-2-2-165-242-250

УДК 616.314-007.21-089.27/28-06:616-007.17-053.1]-053.2

Смаглюк Л. В., Куліш Н. В., Карасюнок А. Є.

## ОСОБЛИВОСТІ ПРОТЕЗУВАННЯ ДІТЕЙ З МНОЖИННОЮ АДЕНТІЄЮ НА ТЛІ ЕКТОДЕРМАЛЬНОЇ ДИСПЛАЗІЇ (КЛІНІЧНИЙ ВИПАДОК)

Полтавський державний медичний університет (м. Полтава, Україна)

nelyakulish@ukr.net

*Вроджені вади розвитку у вигляді ангідротичної ектодермальної дисплазії, що супроводжується множинною адентією, зустрічаються 1 на 50000 новонароджених. Але ступінь складності аномалій зубо-щелепної системи, що формуються внаслідок множинної адентії викликає у пацієнтів відчуття власної неповноцінності та депресивно впливають на їх психічний стан. Порушуються не тільки функції жування, мовлення, ковтання а й змінюється можливість правильного росту зубних та альвеолярних дуг, що в свою чергу впливає на формування та роботу скронево-нижньощелепного суглоба. Неможливість правильного функціонування м'язів призводить до порушення формування лицевого відділу черепа, що безпосередньо впливає на можливість соціальної адаптації людини в суспільстві. Єдина можливість усунути всі перераховані проблеми раннє дитяче протезування. При множинній адентії, що супроводжується порушеннями зон росту завдання дитячого протезування полягає в використанні таких ортопедичних конструкцій, які в першу чергу не мають затримувати ріст а навпаки створювати можливість його прискорення, легкої адаптації пацієнта до обраної конструкції, можливості користування протягом доби та під час прийому їжі. Клінічна ситуація вимагає диференційного підходу до вибору тактики лікування, враховуючи супутні прояви загально-соматичного характеру, що можуть обтяжувати перебіг захворювання та можливість використання обраної ортопедичної конструкції.*

**Ключові слова:** ектодермальна дисплазія, множинна адентія, протезування, тимчасовий прикус.

**Зв'язок публікації з плановими науково-дослідними роботами.** Запропоноване дослідження є фрагментом комплексної НДР кафедри ортодонції Полтавського державного медичного університету

на тему: «Міждисциплінарний підхід до діагностики, профілактики та лікування пацієнтів із зубощелепними аномаліями та деформаціями» (№ державної реєстрації 0018u004343).



Рисунок 1 – Фото обличчя пацієнта з ектодермальною дисплазією.

**Вступ.** Ектодермальна дисплазія – збірне поняття, що охоплює більш ніж 150 вроджених хвороб, що характеризуються гіпо- або аплазією ектодермальних структур: волосся, нігтів, шкіри, сальних залоз і зубів. Найбільш відома гіпогідротична форма успадковується за рецесивним типом, зчеплена з X-хромосомою. Це означає, що жінки є носієм дефектного гена, а захворювання проявляється у чоловіків. Розрізняють ангідротичну (*dysplasia ectodermalis anhydrotica, s. hypotrichotica; syndromum Christ-Siemens*) і гідротичну (*dysplasia ectodermalis hydrotica, s. syndromum Clouston*) форми, а також ряд синдромів, у яких шкірні дефекти асоційовані з іншими вродженими аномаліями (синдром Marchall, синдром Helweg-Larsen та ін). Salomon і Кеєг вважають, що терміном «ектодермальна дисплазія» слід позначати такі стани, які є вродженими, дифузними, не прогресують, зачіпають епідерміс і як мінімум один з придатків шкіри. Існує можливість розвитку дисплазій, щонайменше, на думку Kuhlwein і Weiss, спорадичних форм, під впливом хімічних сполук, рентгеновських променів, вірусних інфекцій та інших шкідливостей [1].

Дуже часто першими діагностують дану аномалію лікарі стоматологи до яких звертаються батьки з головною скаргою – порушенням вчасного прорізування зубів у дитини та неможливості повноцінної функції жування особливо при множинній адентії [2]. Для того, щоб організм нормально розвивався, необхідно не тільки достатнє і повноцінне харчування, але і повне засвоєння поживних речовин, вітамінів, мінеральних речовин і мікроелементів. Не менш важливою особливістю дитячого організму є недосконала ферментативна активність шлунково-кишкового тракту. Отже, повноцінне засвоєння поживних речовин можливе за умови якісного переживування їжі, що залежить від стану зубощелепної системи дитини [3].

Всі названі фактори є обов'язковим обґрунтуванням необхідності протезування зубів і зубних рядів у дітей з метою профілактики аномалій розвитку і деформацій зубощелепної системи та естетичного оптимуму щелепно-лицьової області, а також повноцінного росту і розвитку всього організму [4, 5].

Тому подальше вдосконалення методів діагностики та лікування вроджених аномалій які супроводжуються множинною або повною адентією тимчасових зубів дозволить більшості пацієнтів отримати позитивний результат лікування та можливість адаптуватися в соціумі. Прикладом координації спеціалістів



Рисунок 2 – Стан порожнини рота пацієнта з ектодермальною дисплазією.

в плануванні та реалізації лікування таких пацієнтів може бути наведений клінічний випадок пацієнта С. 3,5 років, батьки якого звернулися в клініку навчально-науково-лікувального центру ПДМУ.

**Мета дослідження** – аналіз та узагальнення результатів клініки, діагностики та лікування пацієнта із множинною адентією, що зумовлена ангідротичною ектодермальною дисплазією.

**Об'єкт і методи дослідження.** Історія хвороби пацієнта С. із множинною адентією, яка зумовлена ангідротичною ектодермальною дисплазією. В роботі використані клінічний метод дослідження, морфометрія контрольної-діагностичних моделей та рентгенологічний методи обстеження (ортопантомографія).

**Результати дослідження та їх обговорення.** Історія хвороби: в клініку ННЛДЦ ПДМУ звернулися батьки з дитиною 3,5 років чоловічої статі, (період стабільного тимчасового прикусу) зі скаргами на відсутність тимчасових зубів на верхній та нижній щелепах, неможливість переживувати їжу, складність вимови окремих звуків, порушення функції ковтання, неправильний ріст обличчя.

З анамнезу життя встановлено наступне: перша вагітність у матері в 38 років після тривалого лікування безпліддя в центрі репродукції сім'ї в м. Донецьк. Розвиток дитини проходив з ускладненнями з боку загально-соматичного стану: підвищена температура тіла, порушена функція потових залоз, неможливість знаходитися в теплому приміщенні тривалий час.

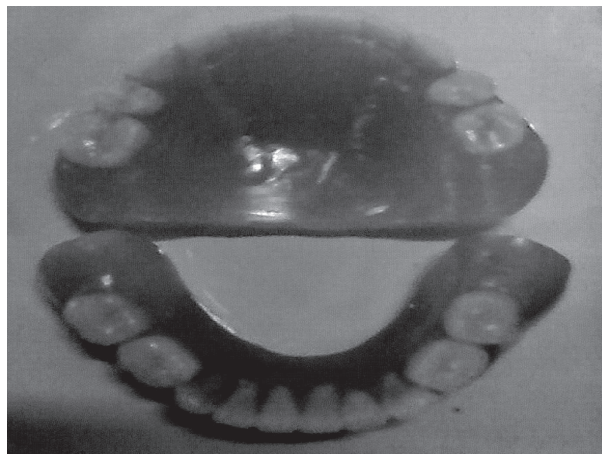


Рисунок 3 – Фото повних знімних протезів пацієнта С. з ектодермальною дисплазією.

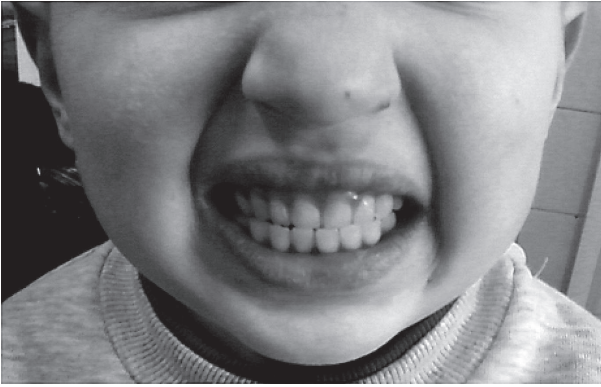

Рисунок 4 – Фото пацієнта із повними знімними протезами в порожнині рота.

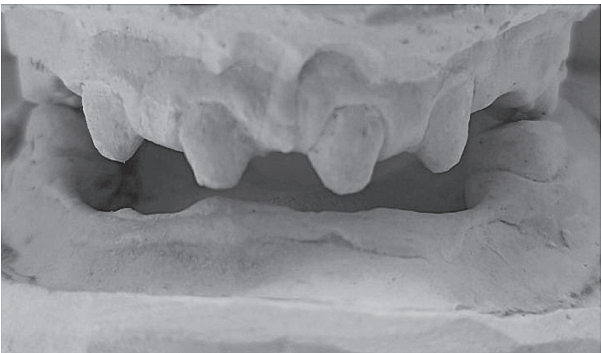


Рисунок 5 – Фото моделей пацієнта з ектодермальною дисплазією.

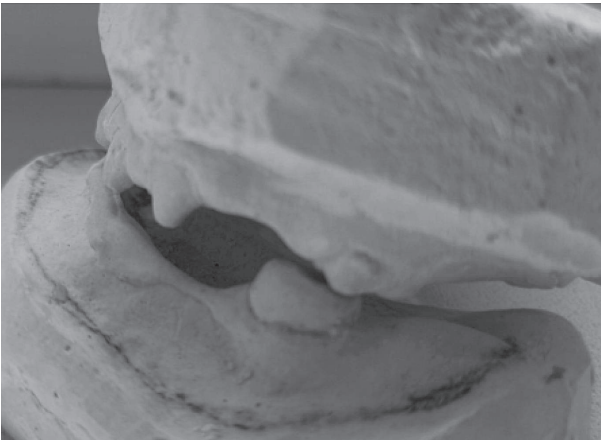


Рисунок 6 – Фото моделей пацієнта в боковій проекції після прорізування тимчасових зубів.

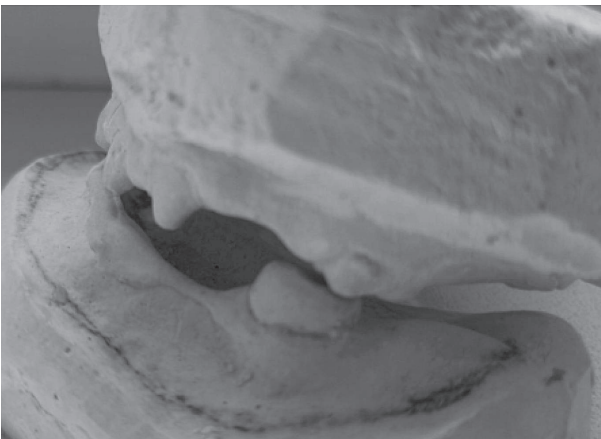


Рисунок 7 – Фото ортопантомограми пацієнта С. 7 років.

Клінічне обстеження: проведено згідно вимог амбулаторної карти ортодонтичного пацієнта №043-1/0. Клінічно встановлено попередній діагноз: ектодермальна дисплазія. Первинна множинна адентія 51, 52, 54, 55, 61, 62, 63, 64, 65, 71, 72, 73, 74, 75, 81, 82, 83, 84, 85 зубів. Прогенічне співвідношення щелеп. Супутні прояви – гіпотрихоз. Свідомість у пацієнта ясна, проблематично вступає в контакт. При загальному огляді визначено: астенічна будова тіла, постава правильна. Біологічний вік відповідає паспортному. Розмір голови пропорційний розмірам тіла. Слабо виражений волосняний покрив на голові. Волосся тонке, рідке. Порушена форма обличчя у зв'язку зі значним укороченням його нижньої частини, виступанням потовщених губ, провисанням дна порожнини рота в результаті низького розташування язика, симетричне. Увігнутий профіль обличчя. Виступаюче гостре підборіддя. Суха тонка шкіра обличчя, великий лоб; глибоке запале перенісся; виступаючі надбрівні дуги. Суха червона облямівка губ, вкрита кірками. Нижня губа значно преважує над верхньою (рис. 1).

При огляді власне порожнини рота визначено: адентія 51, 52, 53, 54, 55, 61, 62, 64, 65, 71, 72, 73, 74, 75, 81, 82, 83, 84, 85 зубів. Слизова оболонка порожнини рота суха, бліда. Верхня і нижня щелепи значно зменшені в розмірі з різко вираженим недорозвиненням альвеолярних відростків.

Алгоритм обстеження порожнини рота у пацієнтів з дефектами зубних рядів проводився відповідно до рекомендацій МОЗ України та протоколів лікування.

1. Стан слизової оболонки порожнини рота – тонка і нерухолива в зоні альвеолярних гребенів, в області горбів верхньої щелепи і ретромоларних зонах різко рухома разом з підлеглими тканинами.

2. Прикріплення вуздечок губ на верхівці альвеолярного відростка.

3. Зона рухомою слизової оболонки: нейтральна зона – ширина до 2 мм, перехідна складка деформована.

4. Прикріплення вуздечки язика – вкорочена. Слина виділяється в недостатній кількості – рот сухий, язик великий.

5. Піддатливість слизової оболонки – нерівномірною піддатлива.

6. Форма піднебіння: пласке.

7. Торус: напівкруглий

8. Стан зубів: 53 шилоподібний

9. Стан зубних рядів не визначається внаслідок відсутності зубів

10. Стан прикусу: визначити неможливо. Визначається переднє розташування нижньої щелепи по відношенню до лицевого відділу черепа, що характерно для мезіального її розташування.

11. Характеристика дефектів зубних рядів: топографія та локалізація дефекта: верхня щелепа, нижня щелепа: -фронтальна та бокова ділянка.

Характер обмеження дефекта: необмежений. Розмір дефекта: великий (відсутні більше ніж три зуби). Кількість дефектів 2. Ускладнені деформаціями: по горизонталі; по вертикалі; по трансверзалі; зі зниженням висоти прикусу (рис. 2).

12. Ускладнення що розвинулися внаслідок відсутності зубів: порушення функції жування; порушення функції мовлення; формування увігнутого типу обличчя внаслідок втрати зубів у фронтальній ділянці; зменшення нижньої третини висоти обличчя та недо-

розвинення бокових зон альвеолярних відростків що впливає на формування та функцію скронево-нижньощелепних суглобів.

13. Психологічний стан пацієнта – не контактний.

Беззубі діти у зв'язку з порушеним харчуванням відстають у рості, страждають від своїх естетичних недоліків, потребують зубощелепного протезування з трьох років.

Для поліпшення функції жування і з естетичних міркувань, а також рекомендацій щодо можливості протезування таких дітей з трьохрічного віку було запропоновано виготовлення повних знімних протезів на верхню та нижню щелепи.

Клінічні етапи протезування загально прийняті – зняття відбитків з верхньої та нижньої щелеп, виготовлення індивідуальних ложок. Зняття відбитків для виготовлення власне протезів, враховуючи особливості формування прикусу в даному віковому періоді а саме: у тимчасовому прикусі на протезах не створюють, компенсаційних кривих і ставлять відповідно по 10 зубів на щелепі.

В процесі адаптації до протезів виникли складності при припасуванні і освоєнні протеза для беззубої нижньої щелепи. Обмеження рухомої слизової оболонки ретромолярної області і на інших ділянках викликало біль. Протягом трьох тижнів пацієнту проводилася корекція базису. Відсутність трансверзальної та сагітальної компенсаційних кривих дозволила отримати баланс конструкцій в прикусі. Мінімальне різцеве перекриття дозволило уникнути скидання та перевертання протезів (рис. 3).

Після періоду адаптації, що тривав три тижні, дитина користувалась цілодобово повними знімними протезами. Відсутність тимчасових зубів у фронтальній ділянці ускладнювало процес фіксації конструкцій. Тому пацієнт щомісяця відвідував лікаря ортодонта з метою додаткової корекції базису шляхом перебазування та використання додаткових засобів фіксації у вигляді пасти "Корега".

За рахунок виготовлення протезів відновилися висота обличчя, створені умови для повноцінного функціонування м'язів та жувальних м'язів, роботи та правильного розвитку скронево-нижньощелепного суглоба. Дитина отримала можливість вільно спілкуватися з дітьми відвідуючи дитячий садок. Створилися умови для нормального формування функції мовлення та перебудови інфантильного типу ковтання на соматичний (рис. 4).

Після року користування протезами у пацієнта прорізулися другі тимчасові моляри на верхній та нижній щелепах а також центральні різці шилоподібної форми та ікло на верхній щелепі (рис. 5-6). Це дало можливість додаткової фіксації протеза на верхній щелепі. Було виготовлено частковий знімний протез з кламерною фіксацією. З метою поліпшення фіксації знімного протезу на нижній щелепі враховуючі низькі коронки других тимчасових молярів виготовленні тонкостінні ковпачки, які дозволяли фіксуватися протезу за методом телескопічної фіксації.

Подальше використання часткового знімного протезу з кламерною фіксацією та повного знімного протезу на нижню щелепу протягом року призвело до прорізування комплектних перших постійних молярів як на верхній так і на нижній щелепах.

Ортопантомограма в 7 років (рис. 7) показала наявність в альвеолярному відростку 13,17,23,37 зубів. В альвеолярному відростку нижньої щелепи визначається наявність двох зачатків зубів, що за формою нагадують латеральний різець та ікло з несформованими верхівками. Розташування зачатків таке, що унеможлиблює їх вчасне та самостійне прорізування. Але можливість їх виведення на верхівку альвеолярного гребеня додасть кращої фіксації та стабілізації нижньощелепного протеза.

Таким чином за рахунок протезування у пацієнта з ектодермальною дисплазією відновлено естетичні, морфологічні та функціональні показники (жування, мовлення), що в свою чергу відобразилось на соціальної адаптації дитини і її психоемоційному стані. В теперішній час пацієнт знаходиться на диспансерному обліку з метою спостереження за динамікою росту щелеп і своєчасної заміни протезів.

**Висновки.** Таким чином дитяче протезування є частиною планової санації порожнини рота у дітей оскільки відсутність тимчасових зубів порушує цілісність зубних рядів, що призводить до порушення функції жування і може спричинити виникнення зубощелепних аномалій, а також захворювань органів травлення. Анатомо-фізіологічні особливості тимчасових зубів, незавершений процес формування постійних зубів і щелепних кісток, складні топографо-анатомічні взаємовідносини між тимчасовими і постійними зубами вимагають строго диференційованого вибору конструкції дитячого протеза. При цьому повинні бути враховані необхідність дбайливого відношення до зон росту, особливо в ділянках відсутності зубів; попередження передчасного прорізування зубів і розвитку зубощелепних аномалій і деформацій прикусу.

Утворення дефектів зубних рядів, тобто анатомічні порушення, ведуть до порушень функцій, а функціональні порушення посилюють морфологічні порушення у зубощелепній системі. Формується порочне коло що призводить до цілого ряду порушень в розвитку всього організму в цілому. Це є головною тезою обґрунтування необхідності протезування зубів і зубних рядів у дітей. Крім того, від стану зубів і зубних рядів залежить функція жувальних м'язів, стійкість періодонта, повноцінне формування альвеолярних відростків і щелепних кісток, тобто зберігається морфо-функціональна рівновага всієї зубощелепної системи та її нормальний розвиток і зростання.

**Перспективи подальших досліджень.** Курація та лікування пацієнтів з множинною адентією дозволить скласти алгоритм надання ортодонтичної допомоги дітям з вродженими вадами розвитку обличчя та щелеп.

### Література

1. Tkach BE, Motulyak AP, Genyk LI, Pavlichko AM, Zelynska AU. Vypadky ektodermalnoy dysplaziyi (UA). Ukrainskyi jurnal dermatologii, venerologii, kosmetologii. 2013;2(49):35-40. [in Ukrainian].
2. Gavrilenko MA. Osoblyvosti ortopedychnoho likuvannya defektiv zubnykh riadiv u ditei z osoblyvymy potrebamy v period tymchasovoho prykusu. Innovatsii v stomatolohii. 2014;2:40-45. [in Ukrainian].
3. Doroshenko SI, Kul'ginskij EA, Ievleva YuV, Saranchuk OV, Zvolinskaja AN, Prokhnitskaja VA. Rozpovsiudzhenist zuboshchepnykh anomalii ta deformatsii, a takozh defektiv zubiv ta zubnykh riadiv sered ditei shkilnoho viku m. Kyieva. Visnyk stomatolohii. 2009;2(67):76-81. [in Ukrainian].



- Makieiev VF, Krupnyk AS. Dentalna implantatsiia u ditei i pidlitkiv. Mozhyvosti i problemy (ohliad literatury). Visnyk problem biolohii i medytsyny. 2015;4(2):29-34. [in Ukrainian].
- Flis PS, Vozniuk VP, Petrus VV. Problemy rannoho zminnoho prykusy. Ukrainsky stomatolohichnyi almanakh. 2011;3:85-70. [in Ukrainian].

## ОСОБЛИВОСТІ ПРОТЕЗУВАННЯ ДІТЕЙ З МНОЖИННОЮ АДЕНТІЄЮ НА ТЛІ ЕКТОДЕРМАЛЬНОЇ ДИСПЛАЗІЇ (КЛІНІЧНИЙ ВИПАДОК)

Смаглюк Л. В., Куліш Н. В., Карасюнок А. Є.

**Резюме.** У статті представлені дані лікування пацієнта в період тимчасового прикусу з множинною адентією на тлі ангідротичної ектодермальної дисплазії шляхом використання протетичного методу. У таких пацієнтів до зубощелепного протезування різко порушена форма обличчя у зв'язку зі значним укороченням його нижньої частини, виступанням потовщених губ, провисанням дна порожнини рота в результаті низького розташування язика. Беззубі діти у зв'язку з порушенням харчування відстають у рості, страждають від своїх естетичних недоліків, потребують зубощелепного протезування з 3 років. При відсутності зубів, визначається відсутність росту альвеолярних відростків у висоту. Внаслідок утворення дефектів зубів і зубних рядів формуються по-різному орієнтовані по площинах і за ступенем тяжкості аномалії зубощелепної системи або її деформації. Зуби, особливо передньої групи, мають велике значення в звукоутворенні і формуванні чистоти мови, формуванні естетики обличчя. Не менш важливим є чинник психологічної травми і формування характеру дитини. Враховуючи складність дефекту зубних рядів верхньої та нижньої щелепи були використані повні знімні протези за допомогою яких були створені умови для відновлення функції жування, ковтання, мовлення, активації та розвитку м'язів щелепно-лицевої ділянки, відновлення висоти обличчя. В процесі виготовлення протезів важливо пам'ятати про особливості росту та розвитку у відповідний віковий період. Конструкції не мають погіршувати стан гігієни порожнини рота та мати добру фіксацію та стабілізацію особливо за умови беззубих щелеп. Знання принципів організації ортопедичної допомоги, і види конструкцій протезів що використовуються при множинних дефектах зубних рядів дозволить лікарям стоматологам вчасно провести протезування пацієнтів з дефектами зубних рядів і попередити складні деформації зубощелепного апарату. У пацієнтів з вродженими вадами розвитку відновлення повноцінного жувального апарату і естетики обличчя дозволить їм повноцінно адаптуватися в соціумі.

**Ключові слова:** ектодермальна дисплазія, множинна адентія, протезування, тимчасовий прикус.

## FEATURES OF CHILDREN'S PROSTHETICS WITH PLURAL ADENTIA COMPLICATED ECTODERMAL DYSPLASIA (CLINICAL CASE)

Smaglyuk L. V., Kulish N. V., Karasiunok A. E.

**Abstract.** The article presents data on the treatment of a patient in the period of temporary occlusion with multiple adentia on the background of anhydrotic ectodermal dysplasia using a prosthetic method. In such patients, the shape of the face is sharply disturbed before dentures due to a significant shortening of its lower part, the protrusion of thickened lips, sagging of the bottom of the mouth as a result of low location of the tongue. Toothless children due to poor nutrition lag behind in growth, suffer from their aesthetic shortcomings, need dental prosthetics from 3 years. In the absence of teeth, the absence of growth of alveolar processes in height is defined. Due to the formation of defects of teeth and dentitions are formed differently oriented on the planes and the severity of the anomaly of the dental system or its deformation. Teeth, especially the front group, are of great importance in the formation of sound and the formation of purity of speech, the formation of facial aesthetics. No less important is the factor of psychological trauma and the formation of the child's character. Given the complexity of the defect of the dentition of the upper and lower jaws, complete removable dentures were used to create conditions for recovery of masticatory function, swallowing, speech, activation and development of the maxillofacial muscles, recovery of facial height. In the process of making prostheses, it is important to remember the peculiarities of growth and development at the appropriate age. Structures should not impair oral hygiene and have good fixation and stabilization, especially in the case of edentulous jaws. Knowledge of the principles of orthopedic care, and types of dentures used in multiple defects of the dentition will allow dentists to timely prosthetics of patients with defects of the dentition and prevent complex deformities of the dental apparatus. In patients with congenital malformations, the restoration of a full-fledged masticatory apparatus and facial aesthetics will allow them to fully adapt to society.

**Key words:** ectodermal dysplasia, multiple adentia, prosthetics, temporary occlusion.

### ORCID кожного автора та їх внесок до статті:

Smaglyuk L. V.: 0000-0002-7030-8313 <sup>EF</sup>

Kulish N. V.: 0000-0002-9375-0083 <sup>BD</sup>

Karasiunok A. E.: 0003-0108-6347 <sup>AB</sup>

### Конфлікт інтересів:

Автори заявляють про відсутність конфлікту інтересів.

### Адреса для кореспонденції

Куліш Неля Володимирівна

Полтавський державний медичний університет

Адреса: Україна, 36000, м. Полтава, вул. Шевченка 23

Тел.: +380979502764

E-mail: nelyakulish@ukr.net

А – концепція роботи та дизайн, В – збір та аналіз даних, С – відповідальність за статичний аналіз, D – написання статті, Е – критичний огляд, F – остаточне затвердження статті.

Стаття надійшла 29.11.2021 року  
Стаття прийнята до друку 06.05.2022 року