



УДК 616.61-007-053.1-091/-092-07-08

НИКИТИНА Н.А., СТАРЕЦ Е.А., КАЛАШНИКОВА Е.А., ГАЛИЧ С.Р., СОЧИНСКАЯ Т.В., СОЧИНСКИЙ А.В.  
Одесский национальный медицинский университет, кафедра пропедевтики педиатрии

## ВРОЖДЕННЫЕ АНОМАЛИИ КОЛИЧЕСТВА ПОЧЕК: ЧАСТОТА, ЭТИОПАТОГЕНЕЗ, ПРЕНАТАЛЬНАЯ ДИАГНОСТИКА, КЛИНИКА, ДИАГНОСТИКА, ЛЕЧЕНИЕ И ПРОФИЛАКТИКА (часть 2)

**Резюме.** В статье представлены литературные данные по частоте, этиопатогенезу, основным клиническим проявлениям, современным методам пренатальной и постнатальной диагностики и лечения, а также профилактике врожденных аномалий количества почек — удвоения почек и третьей добавочной почки.

**Ключевые слова:** аномалии почек, удвоение почек, добавочная почка.

В данной статье мы продолжаем начатую нами тему о врожденных аномалиях количества почек. Мы рассмотрим частоту, этиопатогенез, методы пренатальной диагностики, основные клинические проявления и современные методы диагностики, возможные варианты консервативной терапии и оперативного лечения, а также способы профилактики возникновения и осложнений третьей, добавочной, почки и удвоения почек.

Самой распространенной аномалией мочевыводящей системы является удвоение почек, которое встречается у 1 из 150 новорожденных, в 2 раза чаще у девочек. В клинике удвоение почек выявляется в соотношении 1 : 30, соотношение между право-, лево- и двусторонним удвоением составляет 4 : 2 : 1. На секции данную аномалию обнаруживают в 3—4 % вскрытий. Редко встречается утроение и учетверение почек.

Третья, добавочная, почка является редкой аномалией, которая приобретает клиническое значение при шейной или внепузырной эктопии устья мочеточника с постоянным недержанием мочи либо при поражении добавочной почки воспалительным или опухолевым процессом.

**Удвоение мочевых органов** представляет собой слияние нормальной почки с маленькой, добавочной, в одну увеличенную в размере почку. Граница между слившимися почками обозначена бороздкой, которая может варьировать от хорошо видимого

вдавления до едва заметной линии. Каждая почка имеет свою систему кровоснабжения.

В удвоенной почке существуют зоны «наложения» внутривисцеральных сосудов. Каждый из мочеточников удвоенной почки может открываться в мочевом пузыре самостоятельным устьем, или же мочеточники на разных уровнях сливаются в один, открываясь одним общим устьем. Удвоение почек бывает одно- и двусторонним.

Различают 3 вида этой аномалии: удвоение почки (полное, неполное); удвоение мочевых путей без удвоения почки (полное, неполное); сочетание удвоения почки и мочевых путей.

Согласно МКБ-10 выделяют только рубрику Q62.5 Удвоение мочеточника (дополнительный, удвоенный), а удвоение почек в МКБ-10 отсутствует.

**Этиология и патогенез.** В литературе представлены сведения об аутосомно-рецессивном типе наследования. Порок возникает либо в период развития двух мочеточниковых зачатков с одной стороны, либо когда происходит разделение единого мочеточникового зачатка, и это вызывает разделение верхнего и нижнего почечных фрагментов.

© Никитина Н.А., Старец Е.А., Калашникова Е.А., Галич С.Р., Сочинская Т.В., Сочинский А.В., 2013  
© «Здоровье ребенка», 2013  
© Заславский А.Ю., 2013

**Пренатальная диагностика.** Наиболее характерными пренатальными ультразвуковыми (УЗ) признаками удвоения почки являются увеличение одной почки по сравнению с другой; наличие двойного акустического сигнала чашечно-лоханочного комплекса с одной стороны. Большое значение при удвоенной почке имеет оценка степени расширения верхней и нижней лоханок. При полном удвоении почек на одной стороне визуализируются две изолированные почки с двумя отдельными мочеточниками, выпадающими самостоятельно в мочевой пузырь. При наличии рефлюкса мочи эхографическая картина очень похожа на обструктивное поражение. При неполном удвоении почек визуализируется общий мочеточник, УЗ-картина аналогична таковой при гипертрофии или дисплазии почки.

**Тактика ведения беременности и родоразрешения** при изолированной форме порока не имеет особенностей.

**Сочетание с другими пороками.** Полное удвоение почки может сопровождаться аномалией развития нижнего отдела одного из мочеточников — кишечной, влагалищной или уретральной эктопией у девочек (в этом случае характерно постоянное подтекание мочи при сохраненном нормальном мочеиспускании, что может быть принято за недержание). Также удвоение почки часто сочетается с уретероцеле, пузырно-мочеточниковым рефлюксом (ПМР) и аномалиями внутренних половых органов.

**Клиника.** Удвоение почек клинически может себя не проявлять, хотя в моче можно обнаружить транзиторную микропротеинурию и микрогематурию, особенно при острых респираторных вирусных инфекциях и других стрессовых ситуациях. Клинические проявления этой патологии зависят от заболевания аномальной почки. Наиболее частыми являются пиелонефрит, мочекаменная болезнь, гидронефроз, туберкулез и другие. Пиелонефрит чаще протекает вяло, малосимптомно, не влияя на рост и физическое развитие ребенка, а при наличии ПМР пиелонефрит протекает бурно. Нефроуретеролитиаз у больных с удвоением почек локализуется чаще в нижней почке, несмотря на то, что верхняя часть гипоплазирована, чашечно-лоханочная система недоразвита и деформирована. Гидронефроз одной из половин удвоенной почки протекает с менее выраженной симптоматикой, чем гидронефроз нормальной почки. Очень редко удвоение почки сопровождается артериальной гипертензией.

**Ранняя неонатальная и постнатальная диагностика.** Удвоение мочевых путей может быть случайной находкой при УЗ-исследовании и при присоединении приобретенного заболевания почек — во время рентгеноурологического (рис. 1), ангиографического исследования, цистоуретероскопии, радиоизотопной скинтиграфии.

**Лечение.** Наличие удвоения мочевых путей само по себе лечения не требует. При осложнении вро-

жденного порока пиелонефритом лечение проводят по общим правилам, но более длительно и систематически. Нефроуретеролитиаз удвоенной почки в ряде случаев требует хирургического вмешательства — геминефрэктомии.

**Прогноз** благоприятный, особенно в случае одностороннего удвоения.

**Профилактика.** Предупреждение воздействия тератогенных факторов в период с 16-го по 70-й день, особенно на 3-й неделе гестации; выявление у беременной и ее родственников удвоения почек и проведение с ней просветительской беседы о возможной наследственной природе данного порока.

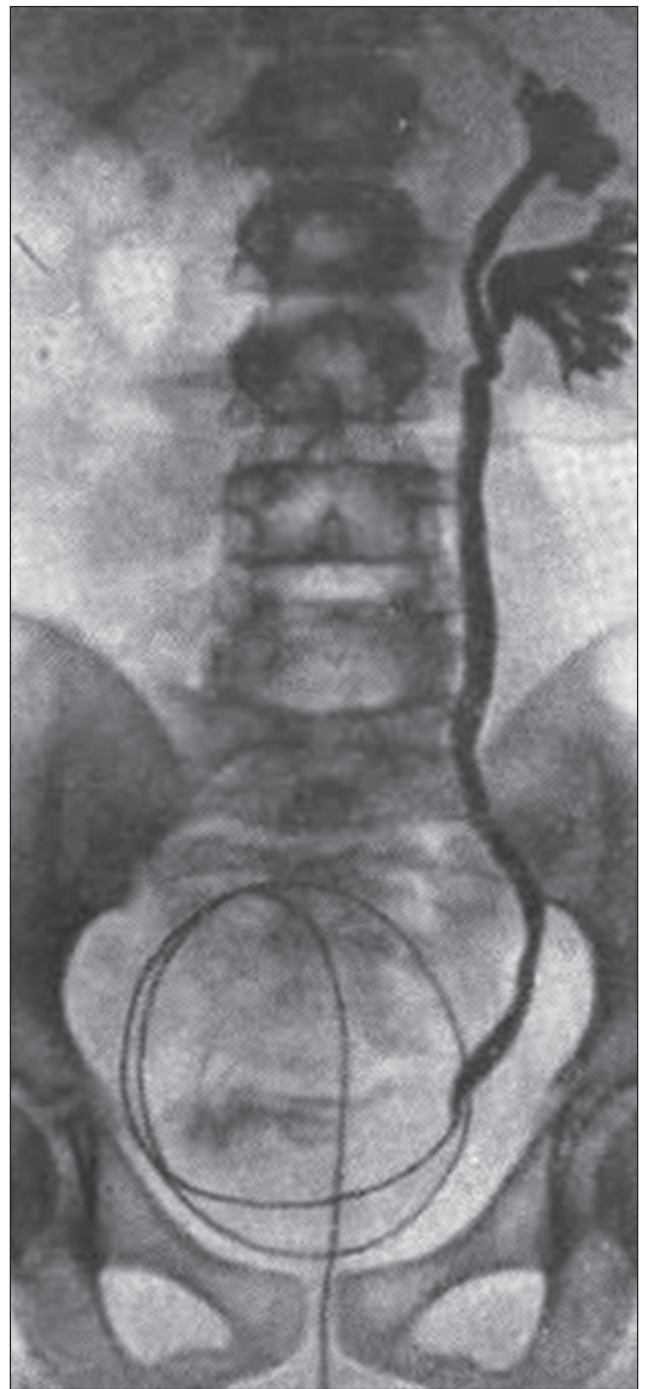


Рисунок 1. Удвоение почечных лоханок

**Третья, добавочная, почка** — обособленный орган, лежащий отдельно от двух основных почек — ниже и медиальнее.

По МКБ-10 относится к рубрике Q63 Другие врожденные пороки развития почек. Q63.0 Добавочная почка.

**Этиология и патогенез.** Генез этого порока сходен с удвоением почки, однако слишком быстрая дифференциация приводит к полному разделению двух метанефрогенных бластем с формированием двух почек. Добавочная почка всегда имеет собственную фиброзную капсулу, систему кровоснабжения, чашечно-лоханочную систему и мочеточник. Мочеточник чаще открывается добавочным третьим устьем в мочевой пузырь, при этом ниже и медиальнее двух основных устьев, но может и сливаться с мочеточником основной почки по типу расщепленного мочеточника. Возможен также его эктопия, когда он впадает во влагалище или прямую кишку. Эктопия может сопровождаться постоянным подтеканием мочи.

**Пренатальная диагностика** основывается на УЗИ-визуализации дополнительной почки, определяющейся ниже нормальной почки в поясничной области, в малом тазу или в подвздошной области и имеющей меньшие размеры.

**Тактика ведения беременности и родоразрешения** не имеет особенностей.

**Сочетание с другими пороками.** Обычно сочетается с врожденной патологией основных почек.

**Клиника.** Добавочная почка не дает клинических проявлений до развития в ней какого-либо заболевания. Она может быть гипоплазирована, дистопирована, иметь кисты.

**Ранняя неонатальная и постнатальная диагностика** добавочной почки затруднена в силу отсутствия клиники, малых размеров, слабой способности к выведению контрастного вещества. Поэтому ее можно выявить только при проведении комплексного урологического обследования (УЗИ-исследования и экскреторной урографии, компьютерной томографии и магнитно-резонансной томографии).

**Лечение.** Заболевания добавочной почки лечат по общепринятым схемам. При необходимости хирургического вмешательства (гипоплазия, дисплазия, упорный воспалительный процесс) органосохраняющие операции на добавочной почке нецелесообразны.

## Список литературы

1. Богатирьова Р.В. Міжрегіональна програма пренатального генетичного моніторингу природжених вад розвитку «Реплікація» // ПАГ. — 1998. — № 5. — С. 60-62.
2. Врожденные пороки развития: Практ. руководство / В.Н. Запорожан, И.Л. Бабий, С.Р. Галич, Е.Л. Холодкова, Н.А. Никитина, Е.А. Калашникова. — Одесса: ОНМедУ, 2012. — 320 с.
3. Гельдт В.Г., Кузовлева Г.И. Диагностика пороков мочеводелительной системы у новорожденных и грудных детей // Педиатрия. — 2006. — № 1. — С. 87-94.
4. Горин В.С., Серов В.Н. и др. Современные методы пренатальной диагностики хромосомных заболеваний // Вестник Рос-

сийской ассоциации акушеров-гинекологов. — 2000. — № 3. — С. 47-53.

5. Давыденкова Е.Ф., Бутомо И.В. Основные направления профилактики врожденных пороков развития // Педиатрия. — 1985. — № 12. — С. 51-53.

6. Зелинская Д.И. О состоянии детской инвалидности и реализации федеральной целевой программы «Дети-инвалиды» // Рос. пед. журнал. — 2001. — № 2. — С. 4-7.

7. Игнатова М.С., Вельтищев Ю.Е. Детская нефрология: Руководство для врачей. — Л.: Медицина, 1989. — 456 с.

8. Калмин О.В., Калмина О.А. Аннотированный перечень аномалий развития органов и частей тела человека: Учебно-методическое пособие. — Пенза: Изд. ПГУ, 2000. — 192 с.

9. Клиническое руководство по ультразвуковой диагностике / Под ред. В.В. Митькова, М.В. Медведева. — М.: ВИДАР, 1997. — Т. 2. — 320 с.

10. Лазюк Г.И. Этиология и патогенез врожденных пороков развития // Тератология человека: Рук-во для врачей / Под ред. Г.И. Лазюка. — М.: Медицина, 1991. — С. 18-46.

11. Лильин Е.Т., Герасимова О.И., Савицкая Т.В. Перспективы антенатальной профилактической терапии врожденных пороков развития // Тер. архив. — 1990. — Т. 62, № 10. — С. 77-78.

12. Лопаткин Н.А., Пугачев А.Г. Детская урология: Руководство. — М.: Медицина, 1986. — 496 с.

13. Лукьянова Е.М. Современные возможности пренатальной диагностики врожденной патологии плода // Перинатология та педіатрія. — 1991. — Т. 36, № 5. — С. 74-77.

14. Майборода Т.А. Пренатальная диагностика врожденных вад розвитку плода // Ультразвукова перинатальна діагностика. — 2000. — № 13. — С. 87-93.

15. Минков И.П. Мониторинг врожденных пороков развития: их пренатальная диагностика, роль в патологии у детей и пути профилактики // Перинатология та педіатрія. — 2000. — № 1. — С. 8-14.

16. Нікула Е.Т. Частота природженої патології у живонароджених України: Автореф. дис... канд. мед. наук / Укр. наук.-гігієн. центр. — К., 1999. — 16 с.

17. Опыт применения УЗИ-исследований для выявления пороков мочевой системы у детей при массовых обследованиях / И.П. Минков, О.Ю. Малютенко, С.А. Крестина, Л.И. Горбинская // Педиатрия. — 1991. — № 5. — С. 84-88.

18. Основы практической урологии детского возраста / Люлько А.В., Мурванидзе Д.Д., Возиянов А.Ф. — К.: Вища шк., 1984. — 286 с.

19. Патологическая анатомия болезней плода и ребенка: Руководство для врачей: В 2 т. / Под ред. Т.Е. Ивановской, Л.В. Леоновой. — М.: Медицина, 1989. — Т. 1. — 384 с.

20. Пороки развития почек и мочеточников / А.В. Айвазян, А.М. Войно-Ясенецкий. — М.: Наука, 1988. — 488 с.

21. Рапопорт С.В., Мотлох Л.Н., Иванова Э.И. Роль врожденных аномалий мочеводелительных путей в развитии заболеваний почек у детей // Вопр. охр. мат. и дет. — 1988. — Т. 33, № 10. — С. 63-66.

22. Резник Б.Я., Запорожан В.Н., Минков И.П. Врожденные пороки развития у детей. — Одесса: АО «Бахва», 1994. — 448 с.

23. Резник Б.Я., Минков И.П., Подгорная Т.Г., Кривенькая М.Н. и др. Частота и клинико-генетическая характеристика аномалий органов мочевой системы у детей // Урол. и нефрол. — 1991. — № 4. — С. 37-41.

24. Рудень В.В. Вдосконалення системи первинної профілактики природжених вад розвитку людини через механізм використання психології її споживача просвітньої інформації // Вісн. наук. досл. — 2000. — № 4. — С. 4-6.

25. Рудень В.В. Модель управління системою інформаційно-просвітнього забезпечення населення основами медико-генетичних знань з питань попередження виникнення та розвитку природжених вад // Ліки України. — 2000. — № 2(43). — С. 17-20.

26. Рудень В.В. Профілактика природжених вад розвитку. — Львів: Ліга-Прес, 2002. — 228 с.

27. Сорокман Т.В., Швигар Л.В. Генетичний моніторинг. Частина І. Проблеми епідеміології уроджених вад розвитку // Здоров'я ребенка. — 2007. — № 3(6). — С. 109-111.

28. Указ Президента України № 118/99 від 4 лютого 1999 р. «Про цільову комплексну програму генетичного моніторингу

в Україні на 1999–2003 роки» // Еженедельник «Аптека». — 1999. — № 6 (15 февраля).

29. Шадлун Д.Р. Шляхи зниження перинатальної смертності на сучасному стані // ПАГ. — 2000. — № 1. — С. 108-110.

30. Шейко Л.П. Вроджені вади розвитку у дітей: Автореф. дис... канд. мед. наук. — К., 1998. — 19 с.

31. Ромеро Р., Пилу Д., Дженти Ф. Пренатальная диагностика врожденных пороков развития плода: Пер. с англ. — М.: Медицина, 1997. — 448 с.

32. Zum Bauchdeckena plasiesyndrom / L. Rohden, G. Reppin, I. Iaenecke et al. // Kinderarztl. Prax. — 1980. — Bd. 48, № 12. — S. 640-650.

33. [www.androlog.net](http://www.androlog.net)

34. [www.androlog-urolog.ru](http://www.androlog-urolog.ru)

35. [www.medsys.ru](http://www.medsys.ru)

36. [www.professornikolaev.ru](http://www.professornikolaev.ru)

Получено 12.04.13 □

Нікітіна Н.О., Старець О.О., Калашнікова К.А., Галіч С.Р., Сочинська Т.В., Сочинський А.В.  
Одеський національний медичний університет, кафедра пропедевтики педіатрії

Nikitina N.A., Starets Ye.A., Kalashnikova Ye.A., Galich S.R., Sochinskaya T.V., Sochinsky A.V.  
Odessa National Medical University, Department of Propedeutics of Pediatrics, Odessa, Ukraine

**УРОДЖЕНІ АНОМАЛІЇ КІЛЬКОСТІ НИРОК: ЧАСТОТА, ЕТІОПАТОГЕНЕЗ, ПРЕНАТАЛЬНА ДІАГНОСТИКА, КЛІНІКА, ДІАГНОСТИКА, ЛІКУВАННЯ ТА ПРОФІЛАКТИКА (ЧАСТИНА 2)**

**Резюме.** У статті наведено літературні дані щодо частоти, етіопатогенезу, основних клінічних проявів, сучасних методів пренатальної і постнатальної діагностики та лікування, а також профілактики уроджених аномалій кількості нирок — подвоєння нирок і третьої додаткової нирки.

**Ключові слова:** аномалії нирок, подвоєння нирок, додаткова нирка.

**CONGENITAL DISEASES OF KIDNEY QUANTITY: PREVALENCE, ETIOPATHOGENESIS, PRENATAL DIAGNOSIS, CLINICAL PRESENTATION, DIAGNOSIS, TREATMENT AND PREVENTION (PART 2)**

**Summary.** The article presents the published data on the prevalence, etiopathogenesis, the main clinical manifestations, modern methods of prenatal and postnatal diagnosis and treatment, as well as prevention of congenital anomalies of kidney quantity — kidney duplication and the third accessory kidney.

**Key words:** renal anomalies, kidney duplication, accessory kidney.