

Історія впровадження залобкової простатектомії при хірургічному лікуванні доброякісної гіперплазії простати

В.І. Горовий^{1,2}, В.О. Шапринський², І.В. Барало², О.М. Капшук^{1,2}, О.Л. Кобзін¹, Ю.Б. Потеха¹, Л.Й. Лонський², С.П. Дмитришин², А.В. Дубовий¹, В.Б. Мудрицький¹

¹Вінницька обласна клінічна лікарня ім. М.І. Пирогова

²Вінницький національний медичний університет ім. М.І. Пирогова

У статті представлено етапи впровадження залобкової простатектомії при хірургічному лікуванні доброякісної гіперплазії простати як закордонними, так і вітчизняними урологами, починаючи від виконання відкритого втручання до малоінвазивної лапароскопічної та роботизованої техніки.

Ключові слова: залобкова простатектомія, доброякісна гіперплазія простати.

History of introduction of retropubic simple prostatectomy in patients with benign prostatic hyperplasia
V.I. Gorovyi, V.O. Saprynskiy, I.V. Baralo, O.M. Kapshuk, O.L. Kobzin, Yu.B. Poteha, L.I. Lonskyi, S.P. Dmytryshyn, A.V. Dubovyi, V.B. Mudrytskyi

History of introduction of retropubic simple prostatectomy in patients with benign prostatic hyperplasia by foreign, soviet and ukrainian urologists was presented from open operation to laparoscopic and robotic technics.

Keywords: retropubic simple prostatectomy, benign prostatic hyperplasia.

История становления позадилобковой простатэктомии в хирургическом лечении доброкачественной гиперплазии простаты

В.И. Горовой, В.А. Шапринский, И.В. Барало, О.Н. Капшук, А.Л. Кобзин, Ю.Б. Потеха, Л.И. Лонский, С.П. Дмитришин, А.В. Дубовой, В.Б. Мудрицкий

В статье представлены этапы становления позадилобковой простатэктомии в хирургическом лечении доброкачественной гиперплазии простаты как зарубежными, так и отечественными урологами, начиная от выполнения открытого вмешательства до малоинвазивной лапароскопической и роботизированной техники.

Ключевые слова: позадилобковая простатэктомия, доброкачественная гиперплазия простаты.

Французький анатом Andre du Laurens (1558–1609) уперше у 1600 р. ввів анатомічний термін «простата» [143]. У 1827 р. Француз Jean Amussat (1796–1856) уперше виконав часткове видалення (висічення) середньої частки простати (яка виступала у порожнину сечового міхура разом із каменем) надлобковим черезміхуровим доступом [176]. Операція не набула популярності, позаяк анестезія у хірургічну практику була впроваджена лише через 29 років. У 1880 р. австрійський хірург Leopold von Dittel (1815–1890) також виконав видалення середньої частки простати та дренаж сечового міхура надлобковим дренажем [176]. У 1885 р. Leopold von Dittel оперував лікаря з обструкцією шийки сечового міхура, який не переносив уретральних катетеризацій та надлобкового дренажу. Leopold von Dittel вимушений був виконати видалення всієї обструктивної тканини простати, але хворий помер через 6 днів від сечового затікання і сепсису [176]. У 1886 р. William T. Belfield (1856–1929) із Чикаго виконав видалення гіперплазованої обструктивної частини простати, не знаючи про досвід Leopold von Dittel [176]. У 1887 р. він опублікував свою роботу в журналі JAMA (США). У тому самому році Arthur McGill (1850–1890) із Leeds опублікував у журналі Br. Med. J. три випадки виконання черезміхурової простатектомії, хоча і не був знайомий із роботою W.T. Belfield. У 1890 р. Belfield в журналі American Journal of the Medttdical Sciences представив серію із 80 прооперованих ним хворих із високою смертністю та поганими результатами лікування. Можливо такі результати лікування були обумовлені видаленням не всіх часток простати [176].




Рис. 1. Eugene Fuller (1858–1930)

Про необхідність видалення всієї гіперплазованої тканини простати наголосив Eugene Fuller із Нью-Йорку у 1895 р., коли надрукував у журналі Journal Cutaneous and Genito-

Urinary Diseases статтю про 6 успішних випадків видалення гіперплазованих вузлів простати (рис. 1) [176]. Fuller E. видавав черезміхурово гіперплазовані вузли простати з підняттям простати за допомогою компресії промежини кулаком (рис. 2). Його колега (а також спаринг-партнер по боксерському рингу аматорського Нью-Йоркського атлетичного клубу) Ramon Guiteras (1858–1917) запропонував виконувати черезміхурову простатектомію за допомогою пальців, які він вводив у пряму кишку [132]. Guiteras R. пізніше (у 1902 р.) був обраний першим президентом Американської урологічної асоціації (AUA). У серпні 1900 р. Guiteras R. по дорозі до Парижу (на Всесвітню виставку та міжнародний конгрес) зузупинився в Лондоні, де продемонстрував ірландському хірургу Peter Freyer (який працював у St. Peter's Hospital) черезміхурову простатектомію за Eugene Fuller, але із власним способом підняття простати. У листі до Fuller E. його колега Guiteras R. написав, що Freyer P. був вражений операцією і пообіцяв спробувати впровадити її [132, 137]. У тому самому році Freyer P. у журналі Lancet надрукував статтю «A new method of performing prostatectomy» (рис. 3) [176]. У 1901 році він опублікував статтю у British Medical Journal про 4 випадки успішного виконання ним черезміхурової простатектомії та заявив про присвоєння йому пріоритету цієї операції [132]. Різниця в їх операціях полягала у тому, що Fuller E. дрениував ложе простати через промежину, а Freyer P. використовував уретральний та надлобковий дренажі [176]. Заслуга Freyer P. полягала також у популяризації черезміхурової простатектомії в Європі. У 1920 р. він опублікував результати виконаних ним 1674 операцій із низькою (на той час) летальністю – 5% [130, 200].

J. Bentley Squier із Нью Йорка у 1911 р. запропонував виконувати видалення гіперплазованих вузлів простати не від шийки сечового міхура за допомогою ножиць, а інтрауретралью шляхом введення пальця в простатичний відділ уретри та відділення вузлів від капсули з боку передньої комісури без використання ножиць [149]. Даний спосіб простатектомії використовують урологи і сьогодні.

За даними Сергиєнко Н.Ф. (2010), у Росії першу черезміхурову простатектомію виконав харківський професор Подрез А.Г. (1852–1900) у серпні 1887 року, а Федоров С.П. провів черезміхурову простатектомію 10 грудня 1899 року [71]. Сабельников И.И. (1963) у своїй монографії вказує також на

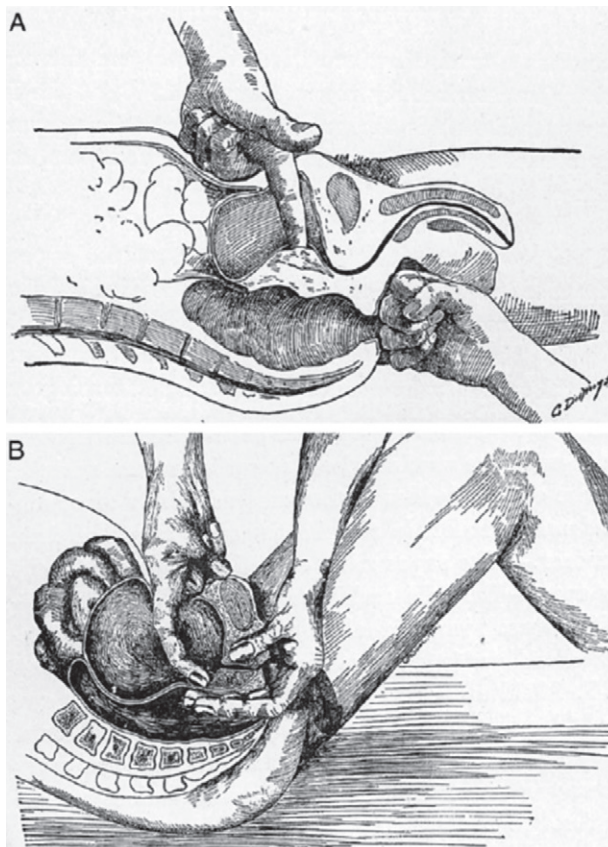


Рис. 2. Методика черезміхурової простатектомії за Eugene Fuller (A) та Ramon Guiteras (B) [132]

Подреза А.Г. як автора першої черезміхурової простатектомії в Росії [67]. Мустафаєв А.Т. та співавт. (2019) навпаки, автором першої черезміхурової простатектомії в Росії називають Федорова С.П. (1899) [36]. Подрез А.Г. у 1987 р. видав перший в Україні підручник з урології «Хирургические болезни мочевых и половых органов» [43]. За даними Ерухимова Л.С. (1960), перша в Росії простатектомія з приводу доброякісної гіперплазії простати була виконана Подрезом А.Г. на початку 1887 р. промежинним доступом, а черезміхуровим доступом він виконав лише часткову резекцію простати у тому самому році [19]. Подібні дані відзначені і в монографії Портного А.С. (1965) [56]. За даними Лесового В.Н. та співавт. (2017), Подрез А.Г. вперше в Росії виконав промежинну простатектомію [29].

Піонером залобкового доступу в хірургії доброякісної гіперплазії простати є роттердамський хірург W.J. van Stockum (1860–1913), який у 1908 р. виконав операцію, а у 1909 р. опублікував статтю про два випадки видалення гіперплазованих вузлів простати шляхом поздовжнього розсічення капсули простати, тампонуванням порожнини видалених вузлів простати марлевим тампоном через надлобкову рану та дрениуванням се-



Рис. 3. Peter Freyer (1851–1921)




Рис. 4. Перша сторінка оригінальної роботи W.J. van Stockum (1909) [198]

чового міхура надлобковим дренажем (рис. 4) [198]. Саме W.J. van Stockum належить ідея виконання залобкової простатектомії. Не будучи знайомим із роботою W.J. van Stockum, радянський анатом (пізніше хірург, д-р мед. наук, професор, член-кореспондент Академії медичних наук СРСР) Лідський А.Т. у 1919 р. почав розробляти на трупах залобковий доступ та методику залобкової простатектомії (рис. 5). Лідський А.Г. у 1914 р. закінчив медичний факультет Казанського університету, з 1918 р. працював завідувачем кафедри нормальної анатомії, а з 1924 р. – завідувачем кафедри загальної хірургії Астраханського медичного інституту. Результати своєї роботи на трупах він опублікував у журналі «Медицинская мысль» (1922) та в монографії «Хирургические доступы к предстательной железе при гипертрофии ее» (1923) з використанням результатів операції у клініці (рис. 6) [30].



Рис. 5. Лідський Аркадій Тимофійович (1890–1973)




Рис. 6. Монографія Лідського А.Т. (1923) [30]

Основні положення роботи Лідського А.Т. (1923) [30]:

- доступ до сечового міхура та простати виконують через невеликий (4–6 см) розріз шкіри в надлобковій ділянці;
- розріз капсули поздовжній із збереженням цілісності простатичної уретри;
- дренажування ложа простати за допомогою тампона через додатковий промежинний розріз;
- дренажування сечового міхура уретральним катетером.

Роботи W.J. van Stockum та Лідського А.Т. не знайшли практичного застосування. Хоча в класичному п'ятитомному керівництві з урології Ліхтенберга та в німецькому керівництві з хірургії Гарре (Harre), Кютнера (Kuttner) та Лексера (Lexer) згадується робота Лідського А.Т. [31]. У 1924 р. Maier O. представив 4 випадки залобкового доступу до простати через пахвинний канал, де він відзначив великі вени дорзального венозного комплексу [169]. Ostfeld J. (1951) у своїй статті згадує ім'я шведа Henriksson, який також у 1927 р. виконав залобкову міхурово-капсулярну простатектомію [178]. У 1933 р. американці Jacobs L.C. та Casper E.J. у статті «Prevesical prostatectomy» (Urol. and Cutan. Rev.) доповіли про два випадки залобкової простатектомії із вида-

ленням бічних часток гіперплазованих вузлів простати із поздовжнього розрізу капсули та збереженням простатичного відділу уретри [169, 176, 199]. Вони навіть назвали операцію «техніка Casper». Найбільшу серію залобкових простатектомій представив у 1935 р. S. Hybbinette із Стокгольму [178]. Він описав 15 випадків успішно проведених ним операцій. Але пріоритет у виконанні та популяризації залобкової простатектомії належить ірландському урологу Terence Millin, який у 1945 р. у журналі «Lancet» представив 20 випадків виконаних ним залобкових простатектомій [169] (рис. 7, 8).

Особливості операції Millin T. (1945) полягали у наступному: попередня перев'язка вен на передній поверхні капсули простати, розріз капсули поперечний, гемостаз виконують під контролем зору із прошиванням та коагуляцією простатичних артерій та вен; кропіткє зашивання капсули простати та дренажування сечового міхура уретральним катетером, раннє видалення (на 3–6-й день після операції) уретрального катетера.

У жовтні 1946 р. він публічно представив залобкову простатектомію французькому урологічному товариству в Парижі, ще до публікації статті в журналі «Lancet». У наступних роботах Millin T. з метою профілактики виникнення структури шийки сечового міхура рекомендував висікати у формі «клину» задню «губу» (півколо) шийки сечового міхура, а також впровадив спеціальні інструменти (голку-бумеранг для зашивання капсули простати, затискач для утримання голки, затискач для захоплення капсули простати, ретрактор та розширювач шийки сечового міхура (рис. 9, 10) [171, 172]. У 1947 році він видає монографію на 206 сторінках із 163 малюнками (рис. 11). У цій монографії він описав 345 залобкових простатектомій, а також історію хвороби пацієнтів, яким він виконав залобкову радикальну простатектомію (з приводу раку простати) та жінок із нетриманням сечі, яким він виконав пубовагінальний слінг.

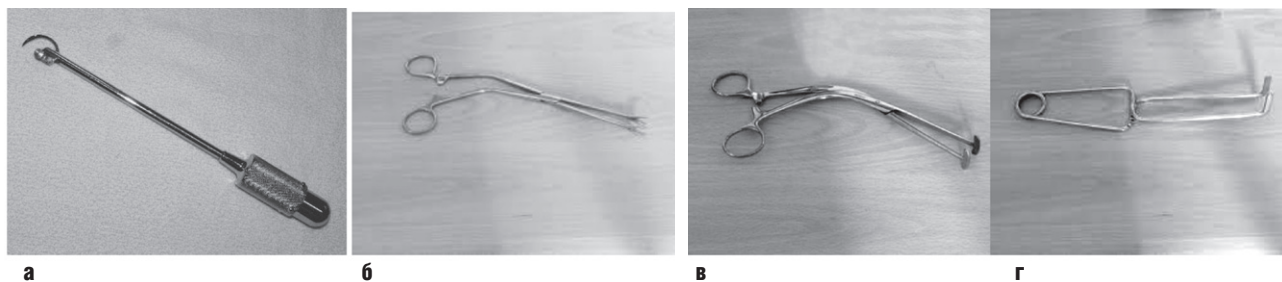
У червні 1947 р. Millin T. демонструє залобкову простатектомію американським урологам в Нью-Йорку (Brandy Foundation) [113]. У 1948 р. в американському жур-



Рис. 7. Terence John Millin (1903–1980)



Рис. 8. Перша сторінка оригінальної роботи Millin T. у журналі «Lancet» (1945) [169]



налі «Journal of Urology» виходить його стаття «Retropubic prostatectomy», де він розповідає про досвід лікування 402 хворих на доброякісну гіперплазію простати залобковим доступом, із них у 24 пацієнтів виконує 2-й етап простатектомії також залобковим доступом [171]. На думку Millin T., залобковим доступом можливо виконати видалення простати при раку, склерозі простати, а також видалити камені із сечового міхура через шийку або шляхом розсічення передньої стінки міхура. Автор наводить збірну статистику залобкових простатектомій, які були виконані в британських та європейських клініках: серед 1503 залобкових простатектомій померло лише 80 (5,3%) хворих. Цей показник був найнижчим у ті часи порівняно з черезміхуровими, промежинними простатектоміями та трансуретральною резекцією простати. Через 3 роки після впровадження залобкової простатектомії Millin T. почав застосовувати її у 88% випадків втручань через обструкцію простати, у 12% – трансуретральну резекцію простати. Millin T. чудово володів технікою трансуретральної резекції простати і був експертом BAUS (British Association of Urological Surgeons) з її виконання. У 1949 р. Millin T. описує результати виконання ним 757 залобкових простатектомій з летальністю 4,6% (померло 33 хворих) [172]. Millin T. запровадив виконання другого етапу простатектомії залобковим доступом із зашиванням надлобкового свища сечового міхура наглухо. Залобкова простатектомія за Millin T. набуває популярності в Америці і отримує схвальні відгуки [110, 111, 113, 115, 121, 124, 124–126, 131, 138, 144, 145, 148, 151–153, 155, 157, 162–165, 174, 175, 181–183, 185, 187, 192–196].

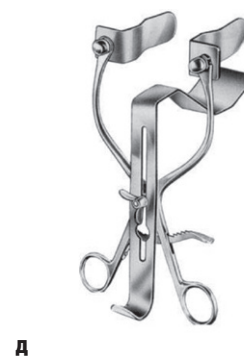
Перевагами залобкової простатектомії, на думку оперуючих урологів, були:

- можливість візуального контролю кровотечі під час операції та забезпечення надійного гемостазу;
- відсутність розтину передньої стінки сечового міхура та його дренивання надлобковим дренажем, що сприяє кращому загоєнню післяопераційної рани з відсутністю сечових



Рис. 10. Оригінальні інструменти Millin T. для виконання залобкової простатектомії, його монографія та портрет в музеї British Association of Urological Surgeons (BAUS)

Рис. 9. Оригінальні інструменти Millin T. для виконання залобкової простатектомії: голка-бумеранг для зашивання капсули простати (а), затискач для утримання голки (б), затискач для захоплення капсули простати (в), розширювач шийки сечового міхура (г) та ретрактор Millin (д).



нориць та болю в ділянці міхура;

- пересічення ножицями перетинчастого відділу уретри сприяє профілактиці стриктур простатичного відділу уретри, а клиноподібна резекція нижнього півкола шийки сечового міхура профілактує утворення стриктур шийки сечового міхура;
- короткий післяопераційний ліжко-день;
- післяопераційний період перебігає без дизуричних та больових симптомів;
- можливість зберегти, у деяких випадках, простатичний відділ уретри.

На думку більшості авторів, залобкова простатектомія технічно складна у хворих із ожирінням, а також вимагає від хірурга знання анатомії залобкового простору, артеріального та венозного кровопостачання простати, а також анатомії залобкового простору [112, 113, 144, 163, 184, 193]. Пізніше почали проводити дослідження із застосуванням залобкової простатектомії без дренивання сечового міхура уретральним катетером [134, 166, 168]. Залобкова простатектомія набуває популярності не лише у США, але і в інших




Рис. 11. Монографія Millin T. (1947), яка була видана в Edinburg (Велика Британія) та Baltimore (США)

Результати залобкової простатектомії в хірургії доброякісної гіперплазії простати за даними закордонних клінік

Автор, рік публікації	Кількість хворих	Ранні та пізні кровотечі	Нетримання сечі	Стрикттури шийки сечового міхура	Камені сечового міхура	Остеїт лобкових кісток	Летальність
Millin T., 1948	402						4,75%
Grant O. et al., 1948	65						0%
Millin T., 1949	757	9%	2 (0,26%)	8 (1,06%)		6 (0,8%)	33 (4,6%)
Bacon S.K., 1949	102	6 (5,8%)				0,9%	7 (6,8%)
Lich R. Jr. et al., 1949	221	4 (1,8%)				2 (0,9%)	7 (3,2%)
Moore T.D., 1951	116	7 (6,0%)		3 (2,5%)		13 (11,2%)	2 (1,7%)
Toulson W.H. et al., 1951	105	6 (5,7%)				0%	0%
Hand G.R., Sullivan A.W., 1951	100	0%				0%	0%
Ostenfeld J., 1951	114	6,1%	3 (2,6%)	1 (0,9%)		0%	5 (4,3%)
Jacobs A., 1951	500	1 (0,2%)		6% (на етапі освоєння)		3 (0,6%)	6,0%
Slotkin G.E., 1952	119	0%				0%	2 (1,6%)
Lich R., 1954	678	1,3%				0,7%	11 (1,6%)
Taylor W.N. et al., 1955	150	8 (5,3%)				0%	1 (0,7%)
Franché O. et al., 1956	106						5,7%
Cooper H.G., 1957	501	12%	3 (0,06%)	20 (4,0%)		2 (0,41%)	1,62%
Griebmann H., Jacobsen E., 1957	100	2 (2%)	0%			4 (4%)	8 (8%)
Blue G.D., Campbell J.M., 1958	1000	19 (1,9%)		5 (0,5%)	12 (1,2%)	1 (0,11%)	2,4%
Schroder C.H., 1958	172					0%	1,2%
Dettmar H., 1959	100		13 (13%)				2 (2%)
Boeminghaus H., Klosterhalfen H., 1959	1000						2,5%
Cibert J. et al., 1959	197	11 (5,6%)	9 (4,7%)			2 (1,0%)	4 (2,0%)
Salvaris M., 1960	1200	97 (8%)	16 (1%)	10 (0,8%)			50 (4,2%)
Stearn D.B., 1961	500	29 (5,8%)		8 (1,6%)		0%	3 (0,6%)
Presman D., Rolnick D., 1962	243	15 (6,1%)	4 (1,6%)	2 (0,08%)		0%	6 (2,5%)
Bugyi I., Dragon K., 1962	252	5 (2,0%)		4 (1,6%)		2 (0,8%)	7 (2,8%)
Hudson H.H., 1963	500						2%
Bross H., Meissner H., 1963	389						3,85%
Lenko J., Cieslinski S., 1965	233	9 (3,8%)	6 (2,6%)	1 (0,4%)		5 (2,1%)	2 (0,85%)
Allan W.R., Coorey G.J., 1966	1000	7 (0,7%)	18 (1,8%)	4 (0,4%)	8 (0,8%)		52 (5,2%)
Boeminghaus H., 1966	2136	14 (0,65%)					45 (2,1%)
Karcher G., 1966	433	10 (2,3%)	17 (4,0%)				16 (3,7%)
Marshall A., 1967	761						45 (5,9%)
Gregoir W., 1968	172	11 (0,6%)		0%			1 (0,6%)
Salvatierra O. et al., 1972	157	4 (2,5%)		1 (0,6%)	1 (0,6%)		0%
Lenko J., 1977	193	16 (8,8%)	1 (0,5%)	0%	0%	0%	2,6%
Lesiewicz H., Cieslinski S., 1985	250	23 (9,2%)	4 (1,6%)				5 (2%)
Palau F.G., Pino F.J., 1988	276	2 (0,7%)	12 (4,2%)		5 (1,8%)		6 (2,1%)
Lenko J. та співавт., 1988	400						3 (0,75%)
Lenko J. та співавт., 1988	400	6 (1,5%)	2 (0,5%)			4 (1%)	3 (0,75%)

Результати залобкової простатектомії в хірургії доброякісної гіперплазії простати за даними клінік СРСР

Автор, рік публікації	Кількість хворих	Ранні та пізні кровотечі	Нетримання сечі	Стриктур шийки сечового міхура	Камені сечового міхура	Остеїт лобкових кісток	Летальність
Савич Е.Ш., 1955	70						2 (2,8%)
Сабельников І.І., 1956	105	0%					2 (1,9%)
Лоскутов М.І., 1958	150		5 (3,3%)			5 (3,3%)	4 (2,7%)
Синкевичус Ч.А., 1959	112	4 (3,6%)	2 (1,8%)	3 (2,6%)	2 (1,8%)		1 (0,9%)
Сабельников І.І., 1959	257	0%					9 (3,5%)
Шницер Л.Я., 1960	178	7 (3,9%)				4 (2,2%)	1 (0,56%)
Савич Е.Ш., 1962	300	0%	0%	0%			2 (0,3%)
Синкявичус Ч.А., 1963	180	5 (2,8%)	4 (2,2%)		3 (1,7%)		1 (0,5%)
Еркин І.А., 1966	220					2 (0,9%)	6 (2,7%)
Одиянков Г.А., 1966	450	0% (летальні)	3,5%	2 (0,4%)	9 (2%)		19 (4,2%)
Синкявичус Ч.А., Радавичус А.І., 1976	986	3,4%				0,9%	1,3%
Черняус П.А. та співавт., 1976	677	5 (0,7%)				5 (0,7%)	5 (0,7%)
Синкевичус Ч.А., 1978	1052	50 (4,6%)				12 (1,1%)	14 (1,3%)
Йоцюс К., Галинис Р., 1977	654	2,9%					8 (1,2%)
Моисеєнко А.Т та співавт., 1988	200	0%	7 (3,5%)		9 (4,5%)	3 (1,5%)	3 (1,5%)
Грачева Г.Г. та співавт., 1988	215	2 (0,9%)	4 (1,3%)			4 (1,3%)	
Пивоваров П.І. та співавт., 1991	317	7 (2,1%)	1 (0,3%)			0%	8 (2,5%)

країнах світу (Велика Британія, Німеччина, Данія, Норвегія, Італія, Франція, Бельгія, Австралія, Японія, Польща, Куба, Румунія та ін.) (табл. 1).

У табл. 1 представлені результати залобкової простатектомії у серії більше 100 операцій, які нам вдалось отримати із оригінальних робіт закордонних авторів до початку 90-х років минулого століття (до розпаду СРСР). Основними показниками ефективності будь-якої простатектомії є кількість інтраопераційних та післяопераційних кровотеч (а також вимушених через це гемотрансфузій), від яких залежать післяопераційні запальні ускладнення, а також випадків нетримання сечі (свідчить про травматичне пошкодження зовнішнього сфінктера сечівника), остеїту лобкових кісток та летальність. Відсутність деяких даних свідчить про те, що автори у статті не зазначили кількість (відсоток) цих ускладнень.

У 1954 р. виходить перше видання американської урологічної книги «Campbell's Urology», у якій Millin T. доручено було написати розділ «Retropubic prostatectomy». Millin T. у 1953–1955 р. був президентом BAUS, у 1963–1966 рр. – президентом Royal College of Surgeons in Ireland. Його роботи щодо залобкового доступу та залобкової простатектомії були високо оцінені престижною премією Francis Amory Prize Американської академії мистецтв та науки у 1958 р., Saint Peter's Medal від BAUS у 1951 р. Він був почесним членом багатьох

урологічних асоціацій (американської, французької, австралійської, бельгійської, румунської, турецької). У молоді роки він захоплювався регбі і навіть входив до складу команди Ірландії у 1925 р. [108, 120]. У 57 років він закінчив хірургічну практику і захопився фермерством та землеробством. Паління (до 60 сигарет на день) призвело до раку гортані та смерті у 1980 р.

Роботи Millin T. дозволили американському урологу Patrick C. Walsh впровадити «анатомічний доступ при радикальній простатектомії з приводу раку простати із нервозберігаючої технікою» (рис. 12) [176]. P.C. Walsh протягом 15 років був редактором журналу «New England Journal of Medicine» та 25 років – співредактором підручника «Campbell's Urology», який пізніше перейменували на його честь «Campbell's-Walsh Urology» (рис. 13). У 1987 р. Walsh P. запропонував виконувати симультанну передочеревинну герніопластику при радикальній хірургії простати шляхом зшивання арки поперечного м'яза живота із клубово-лобковим трактом за Nyhus [188].

У 1948 р. Ward R.O. [199] запропонував виконувати міхурово-капсулярну простатектомію для кращої візуалізації операційного поля шляхом поздовжнього розсічення передньої стінки сечового міхура та капсули простати (виконав у 50 хворих), а у 1959 р. Leadbetter G.W. та співавт. [157] прове-

ли міхурово-капсулярну простатектомію шляхом розсічення передньої стінки сечового міхура та капсули простати у вигляді перевернутої букви V (у 38 хворих). На жаль, ці модифікації не знайшли у подальшому застосування через розсічення деструора (з післяопераційною дизурією) та більшою травматичністю втручання.

Щодо Радянського Союзу, то у 1950 р. Лідський А.Т. у журналі «Хирургия» друкує статтю «Внепузырная позадилобковая простатэктомия» (через 27 років після видання його монографії «Хирургические доступы к предстательной железе при гипертрофии ее»), де він (будучи завідувачем кафедри госпітальної хірургії Свердловського медичного інституту, заслуженим діячем науки РСФСР, член-кореспондентом Академії медичних наук СРСР) описує його внесок у становлення залобкової простатектомії та заявляє, що ця операція належить радянській хірургії [30].

Завдяки роботам Т. Millin, популяризації операції за кордоном, а також статті Лідського А.Т. (1950), залобкова простатектомія швидко набуває популярності у СРСР [18, 32, 33, 40, 41, 60, 61, 64–66, 68, 80, 82, 87, 89–91, 102, 104, 105]. Але не всі урологи позитивно оцінюють залобкову простатектомію. У 1951 р. у Москві відбулась Друга Всесоюзна конференція урологів, де провідні урологи СРСР поділились своїм досвідом виконання залобкової простатектомії:

- Авдеев А.А., Ченцова З.Ф. відзначили 8 летальних випадків із 42 виконаних залобкових простатектомій [1];
- Алапин Г.Я. після виконання 7 одномоментних залобкових простатектомій заявив, що операція не може отримати значного поширення [2];
- Пластунов Г.Я. після виконання 18 залобкових простатектомій у 5 хворих відзначив гнійні процеси в тазу через негерметичне зашивання капсули простати.

У цей період були захищені кандидатські дисертації щодо залобкової простатектомії урологами СРСР: Шницер Л.Я. (Тюмень-Свердловск, 1955) [103], Сабельников І.І. (Іжевск, 1956) [67], Лоскутов М.І. (Смоленск, 1958) [34], Синкевичус І.А. (Каунас, 1959) [81], Еркін І.А. (Смоленск, 1964) [17], Одианков Г.А. (Іжевск, 1966) [39], Стакенас А. (Вільнюс, 1968) [86], Ременякова А.В. (Іжевск, 1970) [63], Дюкарев Ю.І. (1990) [15].

Шницер Л.Я. (1960) зібрав літературні дані про виконання 12 714 залобкових простатектомій 37 хірургами в 13 країнах світу із середньою летальністю 2,6% [105].

У 1963 р. виходить перша в СРСР монографія із залобкової простатектомії Сабельнікова І.І. (рис. 15) [67]. Через ізоляцію СРСР від інших країн світу, відсутність обладнання для виконання трансуретральної резекції (ТУР) простати залобкова простатектомія стає методом вибору в хірургічному лікуванні доброякісної гіперплазії простати (раніше – аденоми простати). У табл. 2 представлені результати залобкової простатектомії в хірургії доброякісної гіперплазії простати за даними клінік колишнього СРСР.

На II конференції урологів Білоруської СРСР у Мінську (1974 р.) урологи СРСР почали обговорювати переваги та недоліки залобкової простатектомії [89], а продовжили у 1976 р. у м. Чимкент (Казахська РСР) на пленумі Всесоюзного товариства урологів. Синкевичус І.А., Радавичус А.І. із Каунаса (Литва) представили 22-річний досвід застосування залобкової простатектомії у 986 (69,7%) хворих із 1415, яким була виконана простатектомія (у 429 або 30,3% хворих виконана черезміхурова простатектомія) [83]. Летальність після залобкової простатектомії становила 1,3%, черезміхурової –



Рис. 12. Patrick C. Walsh (народився у 1938 р.) – професор урології University Distinguished Service, the James Buchanan Brady Urological Institute, the Johns Hopkins Hospital and Department of Urology, the Johns Hopkins University School of Medicine

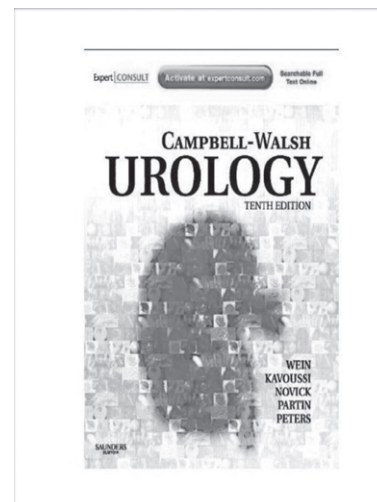


Рис. 13. Десяте видання американського 4-х томного підручника з урології «Campbell-Walsh Urology» (Kavoussi L.R. et al., 2012) [127]

3,5%. Автори відзначили переваги залобкової простатектомії: добра візуалізація ложа простати з видаленням всіх гіперплазованих вузлів простати, можливість виконання кропітливо-го гемостазу. Черняус П.А. та співавтори із Вільнюса представили 20-річний досвід виконання залобкової простатектомії у 677 хворих [91]. Задне півколо («губу») шийки сечового міхура автори підшивали до задньої стінки ложа простати чи, при можливості, до перетинчастого відділу уретри, що профілактувало контрактуру шийки сечового міхура. Летальність після залобкової простатектомії становила 0,7%, після черезміхурової – 1,8%.

У 1988 р. у Свердловську відбувся VIII Всеросійський з'їзд урологів. У цей період арсенал діагностичних методів уролога поповнився ультразвуковим дослідженням простати. Тиктинський О.Л. відзначив, що при об'ємі простати до 50 см³ доцільно виконувати ТУР простати. Автор поділився досвідом 1254 черезміхурових простатектомій із післяопераційною летальністю 1,88% і рекомендував виконувати черезміхурову простатектомію у випадках необхідності ревізії сечового міхура при підозрі на супутню пухлину міхура, конкременти, дивертикули, а також у хворих із надлобковими но-




Рис. 14. Монографія Сабельнікова Івана Івановича (Москва, Государственное издательство медицинской литературы, 1963) [67]

рицями. Залобкову простатектомію автор застосовував із 1973 р. і мав досвід виконання 146 операцій. Степанов А.К., Горюнов М.Э. поділилися досвідом виконання 128 залобкових простатектомій і вважали доцільним її виконання при глибині операційної рани не більше 8 см, об'ємі простати більше 50 см³ з її залобковим росташуванням [88]. Грачева Г.Г. та співавтори використовували залобкову простатектомію з 1981 р. та мали досвід виконання 215 операцій [11]. Переливання крові автори виконали 12 (5,5%) хворим, остеїт лобкових кісток зафіксували у 4 (1,3%), тимчасове нетримання сечі – у 4 (1,3%), пізню кровотечу із ложа простати – у 2. Йоцюс К. та співавтори із Каунаса виконали з 1961 р. 1468 простатектомій, із них у більше 70% хворих – залобковим доступом [22]. Нетримання сечі після операції автори констатували у 2,17% хворих, кровотечу – у 2,99%. Моисеєнко А.Г. та співавтори представили досвід виконання 200 залобкових простатектомій із летальністю 1,5% та відсутністю кровотеч із ложа простати [35]. Із ускладнень автори відзначили нетримання сечі у 7 (3,5%) хворих, утворення каменів у сечовому міхурі – у 9 (4,5%), склероз шийки сечового міхура – у 2 (1%), остеїт лобкових кісток – у 3 (1,5%).

У 1993 р. у м. Курськ (Росія) відбувся «Пленум правління Всеросійського товариства урологів» з проблеми діагностики та лікування доброякісної гіперплазії простати. У резолюції пленуму відзначено, що показаннями до залобкової простатектомії Міліна-Лідського є порушення сечовипускання із масою простати більше 40 г, залишкова сеча не більше 150 мл, відсутність дилатації верхніх сечових шляхів, ХНН, камені сечового міхура, високо розташований лобковий симфіз, тучність пацієнта, геморої [62]. При залобковій простатектомії тригонізація шийки сечового міхура повинна виконуватись шляхом підшивання слизової оболонки міхура до задньої стінки ложа простати 3–4-ма П-подібними ввертаючими швами (вперше П-подібні шви для тригонізації шийки сечового міхура та гемостазу ложа простати запропонував Пивоваров П.І. та співавтори і представили у 1991 р. у всесоюзному журналі «Урология и нефрология»).

У 2002 р. у Москві відбувся Х Російський з'їзд урологів, де було поінформовано про невелику кількість залобкових простатектомій, які застосовували російські урологи в хірургічному лікуванні доброякісної гіперплазії простати (Абоян І.А. та співавт. – 32, Голощاپов Е.Т. та співавт. – 125, Захматов Ю.М. та співавт. – 25, Ласкин В.С. та співавт. – 144 із летальністю 0% та остеїтом лобкових кісток 0%, Отвечиков І.Н. та співавт. – 129). Через розвиток новітніх технологій у хірургічному лікуванні доброякісної гіперплазії простати (біполярна ТУР простати, лазерна вапоризація та енуклеація простати) відкриті простатектомії, у тому числі і залобкову простатектомію у Росії застосовують зрідка [6, 71, 72].

В Україні першу залобкову простатектомію виконав канд. мед. наук Гурський Б.Ф. у 1969 р. в урологічному відділенні Вінницької обласної лікарні імені М.І. Пирогова (рис. 15). Через остеїт лобкових кісток у хворого після операції до залобкової простатектомії Гурський Б.Ф. із доцентом Пивоваровим П.І. повернулися лише у 1978 р. [53] (рис. 16). У 1983 р. [12] вони представили результати лікування перших 79 залобкових простатектомій та впевнилися у перевагах цієї операції над черезміхуровою простатектомією. Для зменшення ложа простати автори рекомендували фіксувати заднє півколо шийки сечового міхура до перетинчастого відділу уретри, що технічно було складно виконати. Із недоліків залобкової простатектомії автори називали вузький вхід у залобковий простір, глибину операційної рани до 7–10 см, кут операційної дії менше 90°.

У 1988 р. Пивоваров П.І. та співавт. [47] описали складності при впровадженні залобкової простатектомії в



Рис. 15. Гурський Борис Фадєєвич (народився у 1936 р.)



Рис. 16. Пивоваров Павло Іванович (народився у 1939 р., доцент, завідувач курсом урології Вінницького національного медичного університету у 1972–2007 р.)

урологічній клініці: глибина рани та вузьке поле маніпуляцій у залобковому просторі, кровотеча із капсули простати після її розсічення та ложа простати, що вимагало злагоджених дій операційної бригади та фіксацію заднього півкола шийки сечового міхура до задньої стінки ложа простати (інколи вдавалось виконати фіксацію до перетинчастої уретри) (рис. 18). Автори виконали 128 залобкових простатектомій із нетриманням сечі в 1 хворого, фунікулітом (до місця резекції) – у 3, остеїтом лобкових кісток – в 1 пацієнта.

З метою гемостазу та відновлення міхурово-уретрального сегмента (зменшення ложа простати та кровотечу із нього) під час виконання залобкової простатектомії Пивоваров П.І. та співавт. (1989) рекомендували проводити фіксацію (рис. 17) заднього півкола шийки сечового міхура до бічних поверхонь капсули простати за допомогою трьох П-подібних кетгутуових (№ 4) лігатур [48]. Автори доповіли про результати лікування 147 хворих, із них у 25 використали гемостаз за допомогою трьох П-подібних кетгутуових лігатур. Через звуження шийки сечового міхура та розвиток стриктури її при накладанні трьох П-подібних кетгутуових лігатур старший ординатор урологічного відділення Вінницької обласної клінічної лікарні імені М.І. Пирогова Кобзін О.Л. запропонував накладати лише дві П-подібні кетгутуові лігатури на заднє півколо шийки сечового міхура при тригонізації її у порожнину ложа [26] (рис. 18). Особливість накладання П-подібних лігатур полягала у розміщенні лігатур ззовні шийки сечового (профілактика контакту лігатур із сечею та утворення каменів на лігатурах) та вивертанні слизової оболонки шийки в порожнину ложа простати (профілактика утворення стриктури шийки сечового міхура). Заслуга Пивоварова П.І. у роки оволодіння лікарями клініки методикою залобкової простатектомії полягала у популяризації переваг цієї операції та постановки операції «на потік». Модифікація Пивоварова П.І. полягала у накладанні восьмиподібного широкого шва на передню поверхню простати (капсулу) при перев'язці дорзального венозного комплексу, обмеження поперечного розрізу капсули, накладання П-подібних кетгутуових лігатур на заднє півколо шийки сечового міхура, а також розширення показань до залобкової простатектомії незалежно від конституції та маси тіла хворого, глибини операційної рани, розмірів гіперплазовано вузлів простати та напрямку їх росту, каменів сечового міхура, а також за відсутності спеціальних інструментів [50, 51, 54, 55]. При загрозливій кровотечі із розсіченої капсули

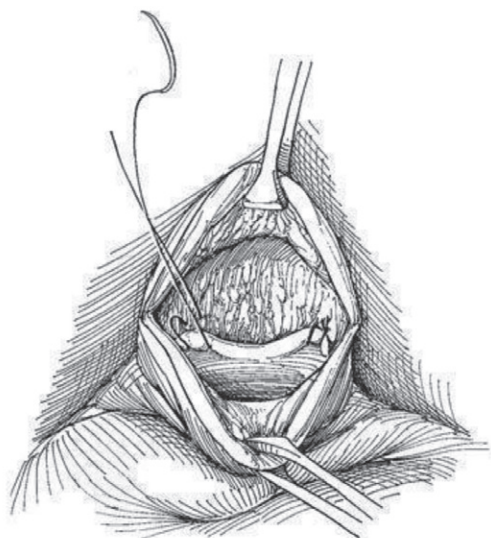
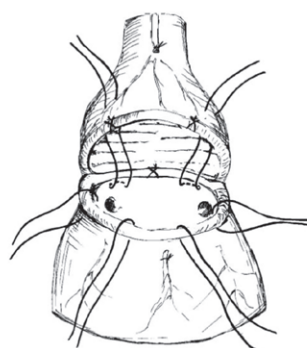
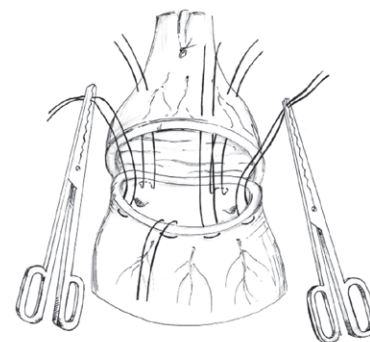


Рис. 17. Фіксація заднього півкола шийки сечового міхура до задньої стінки ложа простати [150]



а



б

Рис. 18. Методика гемостазу та відновлення міхурово-уретрального сегмента при залобковій простатектомії: а) за допомогою двох П-подібних кетгутуових лігатур (№ 6 за метричним розміром) на заднє півколо шийки сечового міхура та чотирьохвузлових на переднє; б) за допомогою двох П-подібних кетгутуових лігатур (№ 6 за метричним розміром) на заднє півколо шийки сечового міхура та чотирьох П-подібних на переднє при великих розмірах ложа простати для низведення шийки міхура у порожнину ложа [26]

простати (дорзального венозного комплексу), а також при «прорізуванні» лігатури при енукеації гіперплазованих вузлів використовували Т-подібний затискач для захоплення капсули простати Т. Millin [10, 38].

У 1991 р. у журналі «Урологія и нефрологія» № 2 вийшла стаття Пивоварова П.І. та співавторів про результати лікування 317 хворих на доброякісну гіперплазію простати залобковим доступом [49]. При цьому кровотечі після залобкової простатектомії виникли у 7 (2,1%) хворих, що значно менше, ніж після виконання черезміхурової простатектомії (4,8%), летальність була 2,5% та 4,2% відповідно. У 1993 р. на VII Пленумі наукового товариства урологів України Пивоваров П.І. представив досвід лікування 489 хворих залобковим доступом [50]. У 2005 р. Пивоваров П.І. та співавтори представили результати лікування 1300 залобкових простатектомій із летальністю 1,22% [53]. За матеріалами клініки випущено науково-методичний посібник [51] (рис. 19) та захищені дві кандидатські дисертації (Барало І.В., 1998; Пушкар О.М., 2001) [3, 59]. Пивоваров П.І. наполягав також на виконанні симультанної передочеревинної герніопластики при залобковій простатектомії шляхом зшивання арки поперечного м'яза живота із клубово-лобковим трактом за Nyhus [188]. Через рецидив пахвинних гриж після симультанних операцій доцент Горювий В.І. запропонував доповнювати пластику задньої стінки пахвинного каналу встановленням синтетичного поліпропіленового сітчастого імплантанта поверх накладених швів [9, 85]. При загрозованих кровотечах під час залобкових (а також черезміхурових) простатектомій (із тампонадою чи без тампонади сечового міхура згортками крові) ординатор урологічного відділення Вінницької обласної клінічної лікарні імені М.І. Пирогова канд. мед. наук Кавка М.П. запропонував розтинати сечовий міхур та виконувати комбінований гемостаз шийки сечового міхура та ложа простати шляхом накладання чотирьох П-подібних кетгутуових (№ 6) лігатур із захопленням всього кола шийки сечового міхура (із виведенням лігатур по уретрі назовні) та одночасного встановлення катетера Фолі поряд із лігатурами [23, 24]. На базі урологічного відділення Вінницької обласної лікарні пройшли стажування з оволодінням технікою залобкової проста-

тектомії лікарі із Кіровограду, Сум, Феодосії, Сімферополя, Севастополя та інших міст України.

Особисте спілкування Пивоварова П.І. із проф. Серняком П.С. на Всесоюзній конференції онкологів СРСР «Актуальные вопросы усовершенствования поликлинического обслуживания онкологических больных» (м. Вінниця, 19–20 листопада 1987 р.) сприяло впровадженню Серняком П.С. залобкової простатектомії в Донецькому регіоні. У 1997 р. в матеріалах наукових праць V Міжнародного конгресу урологів (м. Харків) представлено Серняком П.С. та співавторами модифікацію залобкової простатектомії із формуванням міхурово-уретрального сегмента за допомогою спеціального апарата (рис. 21, 22) [74]. Серняк П.С. та співавт. (1997) представили результати хірургічного лікування 1715 хворих, з яких у 1003

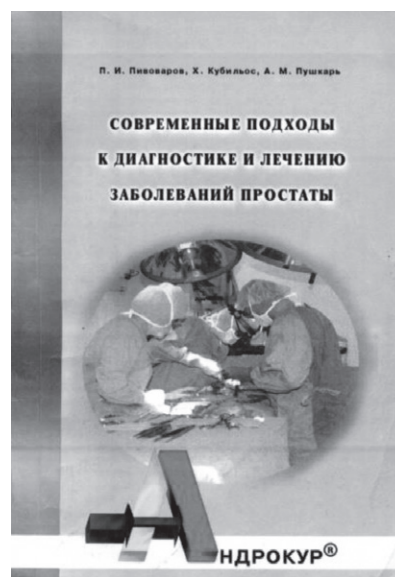


Рис. 19. Науково-методичний посібник Пивоварова П.І. та співавт. (1999) [51]

виконана залобкова простатектомія (з 1989 до 1996 р.) [75]. Шамраєв С.М. детально представив новий спосіб формування міхурово-уретрального анастомозу при виконанні залобкової простатектомії, а у 1999 р. захистив кандидатську дисертацію [92–97]. У 1998 р. Серняк П.С. та співавт. [76] відзначили, що із 1932 хворих, які були прооперовані на кафедрі урології Донецького державного медичного університету у 1989–1997 р. з приводу доброякісної гіперплазії простати, стриктури уретри та шийки сечового міхура виникли у 71 (3,7%) пацієнта, з них у 60 (84,5%) після проведення черезміхурової простатектомії, у 6 (8,5%) – залобкової простатектомії, у 5 (7,0%) – трансуретральної резекції простати. У 1999 р. Серняк Ю.П. та співавтори представили результати лікування 1113 хворих, яким була виконана залобкова простатектомія, а Серняк П.С. та співавтори у 2004 р. – 2032 (при цьому залобкова простатектомія становила 59,1% від усіх хірургічних втручань на простаті) [77, 97]. Автори виконували залобкову простатектомію при об'ємі простати понад 60 см³, у 152 хворих провели залобкову простатектомію за ургентними показаннями (гостра затримка сечі), післяопераційний ліжко-день становив 10±0,7 доби.

У 2013 р. Шамраєв С.М. та співавтори підсумували досвід виконання 3421 залобкових простатектомій за період 1989–2012 р. При цьому у ранній післяопераційний період інфекційні ускладнення фіксували у 15,5% хворих; кровотечу із ложа простати – у 4,7%; летальність за період 1989–1993 р. становила 2,2%, за період 2009–2013 р. – 0% [98]. У пізній післяопераційний період автори відзначили ускладнення у 124 (3,6%) хворих, із них стриктури уретри – у 25 (0,7%), нетримання сечі – у 85 (2,5%).

Через різні причини (глибина операційної рани, кровотеча із капсули простати при її розсіченні, необхідність злагодженої бригади хірургів, відсутність інформації та навчального матеріалу, наявність оснащення для виконання малоінвазивних хірургічних втручань на простаті при її гіперплазії та ін.) залобкову простатектомію сьогодні застосовують в Україні рідко [7, 20]. Кудрявцев Ю.М. та Пашенко В.М. (2002) із м. Суми описали свій перший досвід виконання залобкової простатектомії у 43 хворих із доброякісною гіперплазією простати у 2000–2001 р. [27]. Автори відзначили, що залобкова простатектомія є технічно складним оперативним втручанням, може мати серйозні ускладнення та не може розглядатись як «золотий стандарт» хірургічного лікування доброякісної гіперплазії простати, проте має переваги над черезміхуровим доступом: чітка візуалізація всіх етапів операції, можливість контролювати кровотечу, зменшення післяопераційної «морбідності». Кудрявцев Ю.М. та Лях С.Б. у 2004 р. представили результати лікування 83 хворих, яким була виконана залобкова простатектомія [28]. В 1 (1,2%) хворого фіксували інтраопераційну кровотечу, яка вимагала гемотрансфузії; в 1 (1,2%) – гострий пієлонефрит; в 1 (1,2%) – гострий орхоепідидиміт; у 5 (6,0%) – просочування сечі у післяопераційну рану; у 3 (3,6%) – нетримання сечі. Автори порівняли післяопераційні ускладнення після залобкової та черезміхурової простатектомій і зробили висновок, що після черезміхурової простатектомій вони зустрічались частіше.

Мягкий В.М. та співавт. (2005) із Кіровограда представили результати лікування 436 хворих, яким вони у 2000–2004 р. виконали залобкову простатектомію [37]. Кількість ранніх ускладнень після залобкової простатектомії становила 16,5%, летальність – 0,7%, післяопераційний ліжко-день – 11,1. Загострення пієлонефриту автори відзначили у 20 (4,6%) хворих, орхоепідидиміт – у 3 (0,7%), фунікуліт – у 2 (0,5%), нагноєння рани – у 7 (1,6%). Ці показники були значно кращими, ніж після виконання черезміхурової простатектомії.

Прогрес у лапароскопічній хірургії зумовив виконання Magiano M.B. та співавт. у 2002 р. першої лапароскопічної простатектомії поздовжнім міхурово-капсулярним розрізом у



Рис. 20. Проф. Серняк Петро Степанович (1929–2015)

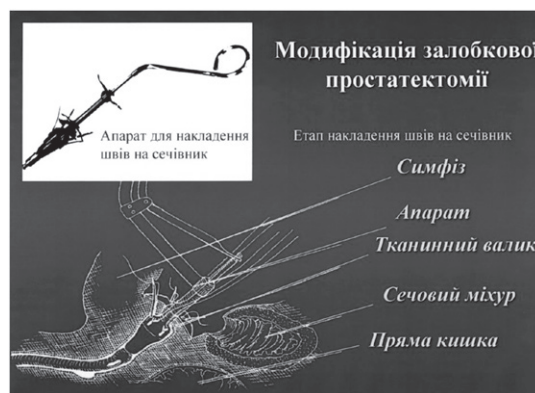

Рис. 21. Спосіб формування міхурово-уретрального анастомозу при виконанні залобкової простатектомії [92–96]

хворого з доброякісною гіперплазією простати (автори видалили гіперплазовані вузли простати масою у 120 г, інтраопераційна кровотврата становила 800 мл) [167]. Першу роботичну (робот-асистовану) простатектомію з приводу доброякісної гіперплазії простати виконав Rene Sotelo із Каракасу (Венесуела) у 2008 р. [190, 191]. Автор використовував поперечний розріз капсули та шийки сечового міхура з тригонізацією (зшиванням) заднього півкола шийки сечового міхура до задньої стінки уретри (рис. 22). Роботична простатектомія набула популярності завдяки перевагам над традиційною лапароскопічною: кращій візуалізації операційного поля (сте-

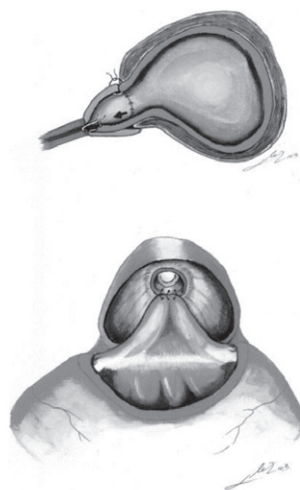


Рис. 22. Тригонізація та фіксація заднього півкола шийки сечового міхура до задньої стінки перетинчастої уретри за Rene Sotelo при лапароскопічній та роботизованій простатектомії у хворих на доброякісну гіперплазію простати (а, б) [190, 191]

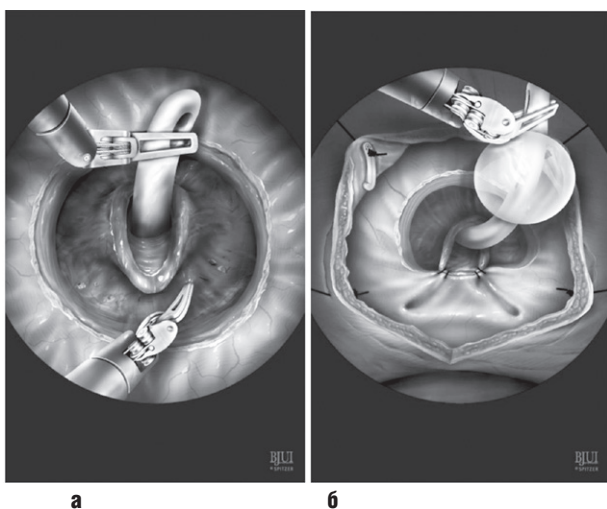


Рис. 23. Тригонізація та фіксація шийки сечового міхура до задньої стінки перетинчастої уретри при лапароскопічній та роботизованій простатектомії у хворих на доброякісну гіперплазію простати (а, б) [109]

реоскопія) та обертальній здатності інструментарію, а також швидшому оволодінню навичками лапароскопічної хірургії [36, 129, 139, 191]. Завдяки цьому вдається виконати анастомоз між шийкою сечового міхура та перетинчастим відділом уретри, мінімалізувати травматичність втручання, знизити інтраопераційну крововтрату, післяопераційний больовий синдром та післяопераційний ліжко-день (рис. 23–26).

Європейська асоціація урологів (EAU, 2019) рекомендує застосовувати відкриту простатектомію (залобкову та черезміхурову) при об'ємі простати більше 80 мл та відсутності апаратури для виконання лазерної енуклеації гіперплазованих вузлів простати [136]. Іншими показаннями до залобкової простатектомії, на думку більшості урологів, які оперують залобковим доступом, є анкілоз кульшових суглобів (неможливість виконання трансуретральної хірургії простати – моно- та біполярної ТУР простати, лазерної вапоризації та енуклеації простати), а також наявність пахвинної грижі, яку усувають симультанною передочервинною герніопластикою з одного поперечного надлобкового розрізу [9, 16, 99, 100, 106, 133, 140, 154, 197]. Не потрібно нехтувати і особистим досвідом та вподобанням хірурга, а також традиціями урологічної клініки, забезпеченням її сучасним обладнанням для проведення малоінвазивного ендоскопічного (трансуретрального, лапароскопічного, роботизованого) втручання на простаті. У 2007 р. Zargooshi J. з Ірану представив короткострокові результати залобкової простатектомії у 3000 хворих, які були прооперовані у 1988–2004 р. з приводу доброякісної гіперплазії простати [201]. Середній вік хворих становив 69 років, середній об'єм простати – 71 мл, повторні операції були виконані лише 29 (1%) пацієнтам через кровотечу, гемотрансфузія проведена 99 (3,3%), інфекція рани зафіксована у 37 (1,2%), померли 3 (0,1%) хворих через інфаркт міокарда. Сьогодні відсоток відкритих простатектомій у структурі хірургічних втручань на простаті через її доброякісну гіперплазію у США, Австралії та розвинених країнах Європи (Велика Британія) не перевершує 1%, хоча в інших країнах (Швеція, Франція, Італія, Ізраїль) відсоток відкритих простатектомій досягає 12–30% [197].

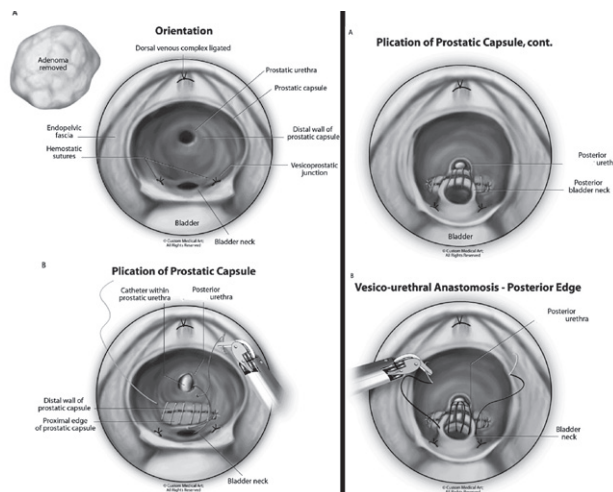


Рис. 24. Тригонізація та фіксація заднього півкола («губи») шийки сечового міхура до задньої стінки капсули простати (ложа простати) під час роботизованої простатектомії (а), зашивання капсули простати (б) [109]

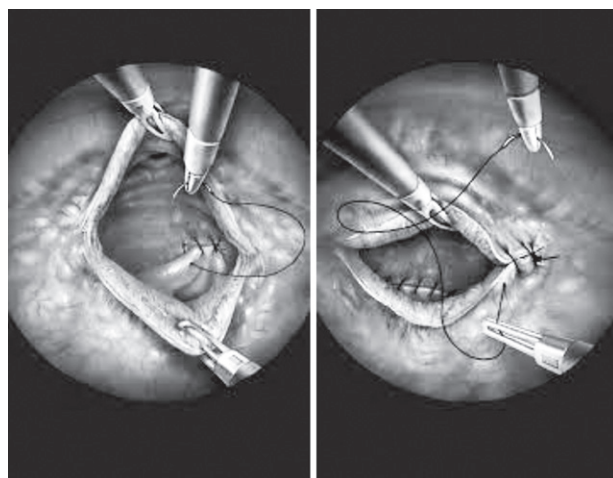


Рис. 25. Етапи фіксації шийки сечового міхура до перетинчастого відділу уретри під час роботизованої простатектомії у хворих на доброякісну гіперплазію простати [129]

У структурі хірургічних втручань урологічних відділень України питома вага хворих, прооперованих з приводу доброякісної гіперплазії простати, становить 15–50% [69], щорічно в країні виконують до 16 тис. простатектомій, післяопераційна летальність не перевершує 0,4–0,5% [70]. Через різні чинники відкрита простатектомія зберігає пріоритетні позиції у багатьох регіонах України [4, 5, 7, 44, 45, 77, 79, 98].

Отже, залобковий доступ та залобкова (транскарпулярна) простатектомія у хірургії доброякісної гіперплазії простати мають більш ніж 110-річну історію, пройшли період від відкритого втручання до малоінвазивної лапароскопічної та роботизованої техніки, але залобкова простатектомія залишається операцією вибору в арсеналі оперуючого уролога.

Сведения об авторе

Горовий Виктор Иванович – Винницкая областная клиническая больница имени М.И. Пирогова, 29016, г. Винница, ул. Пирогова, 46; тел.: (097) 751-81-53. E-mail: gorovijvictor1@gmail.com

СПИСОК ЛІТЕРАТУРИ

1. Авдеев А.А., Ченцова З.Ф. Позадилочкова внемурозна простатектомія // Труды Второй Всесоюзной конференции урологов, 27–30 января 1951 г., Москва. – М., 1954. – С. 107–108.
2. Алапин Г.Я. Современное лечение аденомы простаты // Труды Второй Всесоюзной конференции урологов, 27–30 января 1951 г., Москва. – М., 1954. – С. 98–99.
3. Барало І.В. Розробка алгоритмів вибору хірургічного лікування та післяопераційного спостереження і реабілітації хворих на аденому передміурової залози: Автореф. дис. ... канд. мед. наук. – К., 1998. – 21 с.
4. Барало І.В. Проста залобкова простатектомія та трансуретральна резекція в лікуванні доброякісної гіперплазії та інцидентального раку передміурової залози // Здоровье мужчины. – 2013. – № 2. – С. 115–116.
5. Бачурін Г.В., Довбиш М.А., Бачурін В.І. та ін. Доброякісна гіперплазія передміурової залози, супроводжуючі її захворювання та їх лікування // Урологія. – 2017. – № 2. – С. 27–32.
6. Велиев Е.І., Соколов А.Е., Богданов А.Б., Ілюхин Л.В. Модифікована техніка позадилонової аденомектомії (техніка РМАПО) // Урологія. – 2012. – № 4. – С. 65–68.
7. Возианов А.Ф., Пасечников С.П., Клименко Я.Н., Грицай В.С. Открытая простатэктомия в хирургическом лечении доброкачественной гиперплазии предстательной железы // Здоровье мужчины. – 2008. – № 1. – С. 196–199.
8. Гольдберг В.В. Хирургия аденомы предстательной железы. – Рига: Латгосиздат, 1960. – 410 с.
9. Горовий В.І., Барало І.В., Капшук О.М., Балацький О.Р. Безпосередні та віддалені результати симультанної передочеревинної пластики пахвинних гриж при виконанні одномоментної залобкової простатектомії // Актуальні питання сучасної урології, онкоурології, сексолопатології та андрології: Збірник праць Всеукраїнської науково-практичної конференції, 11–12 жовтня 2018 р., м. Яремче. – Івано-Франківськ: Місто НВ, 2018. – С. 30–33.
10. Гостра кровотеча в урології / Веденко Б.Г., Головенко В.П., Горовий В.І. та ін. – Вінниця: Мерк'юрі-Поділля, 1999. – 240 с.
11. Грачева Г.Г., Сургов Т.В., Коротков М.І., Грачев В.Г. Наш опыт в лечении аденомы простаты // VIII Всероссийский съезд урологов: Тез. докл. – М., 1988. – С. 290–291.
12. Гурский Б.Ф., Пивоваров П.И. Сравнительная оценка различных способов аденомектомии // Актуальные вопросы урологии: Тез. докл. – Львов, 1983. – С. 107–109.
13. Доброкачественная гиперплазия предстательной железы / Под ред. Н.А. Лопаткина. – Москва, 1997. – 169 с.
14. Дюкарев Ю.И. О выборе оптимального варианта позадилобкового доступа к предстательной железе // VIII Всероссийский съезд урологов: Тез. докл. – М., 1988. – С. 314–315.
15. Дюкарев Ю.И. Хирургия аденомы предстательной железы позадилононым способом (топографоанатомическое исследование): Автореф. дис. ... канд. мед. наук. – Харьков, 1990. – 23 с.
16. Еникеев М.Э., Сирота Е.С., Абдулламов А.Ф., Хамраев О.Х. Симультанная операция при заболеваниях простаты и паховых грыжах // Медицинский вестник Башкортостана. – 2015. – Т. 10, № 3. – С. 92–94.
17. Еркін І.А. Непосредственные и отдаленные осложнения после надлобковой чрезпузырной и позадилобковой внемурозной аденомектомии: Автореф. дис. ... канд. мед. наук. – Смоленск, 1964. – 20 с.
18. Еркін І.А. Ранняя летальность после надлобковых чрезпузырных и позадилобковой внемурозной аденомектомии // Материалы XXIV науч. конф. Смоленского государственного института. – Смоленск, 1966. – С. 114–115.
19. Ерухимов Л.С. История простатэктомии в России // Урология. – 1960. – № 6. – С. 51–56.
20. Зайцев В.І., Кудрявцев Ю.М., Ілюк І.І. Анатомо-фізіологічні кореляції між залобковим та черезміуровим видаленням простати з приводу її доброякісної гіперплазії // Буковинський медичний вісник. – 2003. – Т. 7, № 4. – С. 66–69.
21. Йоцюс К., Галинис Р. Кровотечение после аденомектомии // Тез. докл. II конф. урологов Литовской ССР. – Каунас, 1977. – С. 17–19.
22. Йоцюс К., Навицкас Р., Мицкявичюс И. Осложнения после аденомектомии предстательной железы в аспекте времени // VIII Всероссийский съезд урологов: Тез. докл. – М., 1988. – С. 334–335.
23. Кавка Н.П., Горовой В.И., Кобзин А.Л. и др. О методике гемостаза при чрезпузырной аденомектомии // Урол. и нефрол. – 1993. – № 6. – С. 33–36.
24. Кавка Н.П., Горовой В.И., Кобзин А.Л. и др. Методика гемостаза при чрезпузырном удалении аденомы предстательной железы // Клин. хирургия. – 1993. – № 12. – С. 32–34.
25. Кан Д.В., Степанов А.К. Позадилочковая внемурозная аденомектомия // Урология и нефрология. – 1978. – № 3. – С. 41–43.
26. Кобзін О.Л., Головенко В.П., Горовий В.І., Сапсай А.О. Спосіб гемостаза та відновлення міурово-уретрального сегмента при залонній простатектомії // Питання медичної практики та теорії. – Вінниця, 2006. – С. 44–47.
27. Кудрявцев Ю.М., Пашенко В.М. Наш досвід виконання позаміурової простатектомії // Матеріали X Юбилейной научно-практической конференции урологов с международным и межрегиональным участием. – Харьков, 2002. – С. 177–180.
28. Кудрявцев Ю.М., Лях С.Б. Післяопераційні ускладнення простої простатектомії з приводу доброякісної гіперплазії простати // Материалы трудов XII научно-практической конференции урологов с международным и межрегиональным участием. – Харьков, 2004. – С. 162–165.
29. Лесовой В.Н., Гаргагаты И.А., Белевцова Я.С. К 165-летию со дня рождения Подреза Аполлинурия Григорьевича // Урология, андрология, нефрология. – 2017. – Харьков, 2017. – С. 21–22.
30. Лидский А.Т. Хирургические подступы к предстательной железе при гипертрофии её. – Астрахань, 1923. – 62 с.
31. Лидский А.Т. Внемурозная позадилобковая простатэктомия // Хирургия. – 1950. – № 1. – С. 73–76.
32. Лоскутов М.И. К вопросу о границах и способах аденомектомии при аденоме простаты // Урология. – 1958. – № 4. – С. 42–45.
33. Лоскутов М.И. Анализ послеоперационной летальности при чрезпузырных и внемурозных простатэктомиях // Труды Смоленского государственного мед. ин-та Т. X. – Смоленск, 1958. – С. 179–195.
34. Лоскутов М.И. Сравнительная оценка эффективности надлобкового чрезпузырного и позадилобкового внемурозного методов простатэктомии при гипертрофии предстательной железы: Автореф. дис. ... канд. мед. наук. – Смоленск, 1958. – 19 с.
35. Мойсєенко А.Т., Братчиков О.И., Дюкарев Ю.И. Опыт 200 операций внемурозной позадилобковой аденомектомии // VIII Всероссийский съезд урологов: Тез. докл. – М., 1988. – С. 305–306.
36. Мустафаев А.Т., Кызласов П.С., Дианов М.П. и др. Хирургическое лечение доброкачественной гиперплазии предстательной железы: прошлое и настоящее // Урологические ведомости. – 2019. – Т. 9, № 1. – С. 47–56.
37. Мягкий В.М., Вовк В.М., Червоный Ю.А. и др. Инфекционные осложнения при операциях на простате // Материалы XIII международной и межрегиональной научно-практической конференции урологов и Республиканской Ассоциации «Рациональное использование антибиотиков». – Харьков, 2005. – С. 207–209.
38. Невідкладна урологія в практиці лікарів хірургічного профілю: навчальний посібник / За ред. Горового В.І., Шапринського В.О., Чайки Г.В., Барало І.В., Капшук О.М. – Вінниця: ТОВ «ТВОРИ», 2018. – 824 с.
39. Одиянков Г.А. Отдаленные результаты пузырно-залобковой аденомектомии: Автореф. дис. ... канд. мед. наук. – Ижевск, 1966. – 23 с.
40. Одиянков Г.А., Иванов Ю.П. К модификации залобковой аденомектомии // Вопросы клинической хирургии: Сборник научных работ клинических больниц г. Ижевска. – Ижевск, 1971. – С. 239–241.
41. Одиянков Г.А., Золотарев Н.Ф. Сравнительная оценка чрезпузырной и залобковой аденомектомии // Вопросы клинической хирургии. – Ижевск, 1983. – С. 192–194.
42. Основні показники урологічної допомоги в Україні за 2015–2016 роки (відомче визнання) / Сайдакова Н.О. та ін. – К., 2017. – 190 с.
43. Пасечников С.П. Історія розвитку урології в Україні // Медичні аспекти здоров'я людини. – 2011. – № 2. – С. 22–25.
44. Переверзєв А.С. Сохранят ли урологи в арсенале лечения открытую аденомектомию // Здоровье мужчины. – 2009. – № 4. – С. 230–234.
45. Переверзєв А.С., Сергиєнко Н.Ф. Аденома предстательной железы. – К., 1998. – 278 с.
46. Петров В.Н. Позадилочковая субкапсулярная простатэктомия / Аденома предстательной железы: Материалы V Международного конгресса урологов // Под ред. проф. А.С. Переверзєва. – Харьков: факт, 1997. – С. 188–190.
47. Пивоваров П.И., Гурский Б.Ф., Максимов В.Д. О позадилобковом доступе в хирургию инфравезикальной обструкции // Урология. – Вып. 22. – 1988. – С. 47–51.
48. Пивоваров П.И., Гурский Б.Ф., Максимов В.Д. Гемостаз при внемурозной позадилобковой аденомектомии // Урология. – Вып. 23. – 1989. – С. 65–67.
49. Пивоваров П.И., Гурский Б.Ф., Максимов В.Д., Горовой В.И. Методика гемостаза при внемурозной позадилобковой аденомектомии // Урол. и нефрол. – 1991. – № 2. – С. 37–41.
50. Пивоваров П.И. Позаміуровий позадулононий доступ в хірургії аденоми передміурової залози / Праці VII Пленуму наукового товариства урологів України. – К, 1993. – С. 273–274.
51. Пивоваров П.И., Кубильос Х., Пушкарь А.М. Современные подходы к диа-

- гностике и лечению заболеваний простаты. – Винница: Тезис, 1999. – 188 с.
52. Пивоваров П.І., Головенко В.П., Горювий В.І. та ін. Нетримання сечі, стриктури заднього відділу уретри та шийки сечового міхура після залонної та черезміхурової простатектомії // Актуальні питання урології. – Чернівці: БДМА, 2003. – С. 25–27.
53. Пивоваров П.І., Барало І.В., Горювий В.І. Одномоментна залонна простатектомія в хірургічному лікуванні хворих на гіперплазію простати // Питання експериментальної та клінічної медицини: Збірник статей, випуск 9, том 1. – Донецьк, 2005. – С. 68–71.
54. Пивоваров П.І., Головенко В.П., Горювий В.І. та ін. Шляхи покращення результатів одномоментної залонної простатектомії // Питання медичної практики та теорії. – Винница, 2006. – С. 56–60.
55. Пивоваров П.І., Головенко В.П., Горювий В.І. та ін. Профілактика та лікування інфекційно-запальних ускладнень у чоловічих статевих органах після одномоментної залонної простатектомії // Актуальні питання урології. – Чернівці: БДМУ, 2006. – С. 97–99.
56. Портной А.С. Хирургические лечения аденомы предстательной железы. – Ленинград: «Медицина», 1965. – 200 с.
57. Пушкар О.М. Віддалені результати модифікованої одномоментної позадулонної простатектомії // Лікування та діагностика. – № 4/1999 – № 1/2000. – С. 76–78.
58. Пушкар О.М. Безпосередні результати оптимізації одномоментної позадулонної простої простатектомії // Урологія. – 2000. – № 1. – С. 22–25.
59. Пушкар О.М. Модифікація одномоментної залонної простатектомії: Автореф. ... канд. мед. наук. – К., 2001. – 18 с.
60. Радавичус А., Лайненс Л. Сравнительная оценка некоторых показателей при позадилобковой и череспузырной простатаденомэктомии // Материалы XIII науч. конф. Каунасского мед. ин-та. – Каунас, 1975. – С. 301–302.
61. Рахманина А.Ф. Аденомэктомия по методу А.Т. Лидского // Материалы первой науч.-практ. конф. городских клинических больниц № 1, 2, 6, посвященной XXIV съезду Коммунистической партии Советского Союза. – Фрунзе, 1972. – С. 74–75.
62. Резолюция пленума правления Всероссийского общества урологов по проблеме «Диагностика и лечение аденомы предстательной железы» (Курс 27–28 мая 1993 г.) // Урол. и нефр. – 1994. – № 5. – С. 53.
63. Ремнякова А.В. Вторичный хронический пиелонефрит при аденоме предстательной железы: Автореф. дисс. ... канд. мед. наук. – Ижевск, 1970. – 26 с.
64. Ремнякова А.В., Одянков Г.А., Шаламов Л.И. Модификация шва капсулы при залобковой аденомэктомии // Клини. аспекты хирургии: Труды факт. хирургической клиники. Вып. VI. – Устинов, 1986. – С. 78–81.
65. Сабельников И.И. О показаниях и противопоказаниях к простатэктомии // Урология. – 1956. – № 2. – С. 15–18.
66. Сабельников И.И. Опыт 260 пузырно-залобковых операций на простате // Новый хирургический архив. – 1959. – № 3. – С. 43–46.
67. Сабельников И.И. Гипертрофия предстательной железы. – Москва: Государственное издание медицинской литературы, 1963. – 216 с.
68. Савич Е.Ш. Позадилобковая внепузырная простатэктомия // Урология. – 1955. – № 4. – С. 15–20.
69. Сайдакова Н.О., Старцева Л.М., Кузнецов В.В., Грицай В.С. Доброякісна гіперплазія передміхурової залози у структурі госпіталізованої захворюваності та оперативних втручань // Здоровье мужчины. – 2009. – № 1. – С. 172–178.
70. Сайдакова Н.О., Стусь В.П., Дмитришин С.П. та ін. Епідеміологія доброякісної гіперплазії передміхурової залози в Україні // Урологія. – 2018. – № 3. – С. 5–12.
71. Сергиенко Н.Ф. Экстрауретральная аденомэктомия. – М.: Издательство Патриот, 2010. – 336 с.
72. Сергиенко Н.Ф., Васильченко М.И., Щекочихин А.В. и др. Позадилобковая уретро- и сосудосохраняющая экстрауретральная аденомэктомия // Урология. – 2012. – № 5. – С. 96–99.
73. Серняк П.С., Виненцов Ю.А., Шамраев С.Н. Хирургическое лечение больных аденомой предстательной железы // Современные методы лечения аденомы предстательной железы: Труды конф. науч. общества урологов Украины. – К., 1997. – С. 85–87.
74. Серняк П.С., Виненцов Ю.А., Шамраев С.Н., Кобец В.Г. Модификация позадилобковой аденомэктомии предстательной железы / Аденома предстательной железы: Материалы V-го Международного конгресса урологов // Под ред. проф. А.С. Переверзева. – Харьков: Факт, 1997. – С. 164–167.
75. Серняк П.С., Виненцов Ю.А., Шамраев С.Н., Кобец В.Г. Анализ результатов хирургического лечения больных аденомой предстательной железы / Аденома предстательной железы: Материалы V Международного конгресса урологов // Под ред. проф. А.С. Переверзева. – Харьков: Факт., 1997. – С. 173–177.
76. Серняк П.С., Виненцов Ю.А., Шамраев С.Н., Кобец В.Г. К вопросу профилактики обструктивных осложнений хирургического лечения больных доброкачественной гиперплазией предстательной железы Материалы VI Международного конгресса урологов, по священного 75-летию Харьковского института усовершенствования врачей // Под ред. проф. А.С. Переверзева. – Харьков: Факт., 1998. – С. 243–245.
77. Серняк Ю.П., Виненцов Ю.О., Шамраев С.М. Наш досвід хірургічного лікування гіперплазії передміхурової залози // Урологія. – 1999. – № 2. – С. 48–51.
78. Серняк Ю.П., Виненцов Ю.О., Золочевський С.А. Наші результати хірургічного лікування гіперплазії передміхурової залози // Актуальні питання медичної науки та практики: Збірник наукових праць ЗМАПО. – Вип. 67, книга 2. – Запоріжжя: Дике поле. – 2004. – С. 99–104.
79. Серняк Ю.П., Криштопа М.В., Крижановський І.Д. Порівняльна оцінка результатів простатектомії і трансуретральної резекції передміхурової залози у хворих із доброякісною гіперплазією простати // Медицина транспорту України. – 2012. – № 2. – С. 87–91.
80. Синкевичус Ч.А. Позадилобковая внепузырная аденомэктомия предстательной железы // Урология. – 1956. – № 2. – С. 6–14.
81. Синкевичус Ч.А. Позадилобковая внепузырная аденомэктомия: Автореф. дис. ... канд. мед. наук. – Каунас, 1959. – 29 с.
82. Синкевичус Ч.А. Позадилобковая внепузырная аденомэктомия по А.Т. Лидскому // Вестник хирургии им. Громова. – 1963. – Т. 90, № 1. – С. 79–83.
83. Синкевичус Ч.А., Радавичус А.И. 22-летний опыт применения позадилобковой внепузырной аденомэктомии / Пленум Всесоюзного научного общества урологов: Тез. докл. – Чимкент, 1976. – С. 39–41.
84. Синкевичус Ч.А. Позадилобковая внепузырная аденомэктомия // Урология и нефрология. – 1978. – № 3. – С. 38–41.
85. Спосіб передочеревинної пластички пахвинних гриж при виконанні залобкової простатектомії (Горювий В.І., Шапринський В.О., Барало І.В. та ін.) // Патент на корисну модель №123008, МПК (2017.01) А61 В17/00. Дата подання 27. 06. 2017, дата публікації 12. 02. 2018, бюл. № 3. 86. Стакенас А. Результаты лечения аденомы простаты: Автореф. дис. ... канд. мед. наук. – Вильнюс, 1968. – 24 с.
87. Степанов А.К. Техника позадилобковой простатектомии // Проблемы урологии и нефрологии. Ч. I. – Кемерово, 1975. – С. 73–74.
88. Степанов А.К., Горюнов М.Э. Выбор оперативного доступа и методики аденомэктомии предстательной железы // VIII Всероссийский съезд урологов: Тез. докл. – М., 1988. – С. 243–245.
89. Тиктинский О.Л. Преимущества и недостатки позадилобковой аденомэктомии / Тез. докл. II конф. урологов Белорусский ССР. – Минск, 1974. – С. 105–107.
90. Черняускас П.А., Бернадичюс В.С., Маркявичус Э.М. и др. Анализ осложнений после позадилобковой внепузырной и череспузырной аденомэктомии // Тез. докл. II конф. урологов Литовской ССР. – Каунас, 1977. – С. 61–63.
91. Черняускас П.А., Бернадичюс В.С., Маркявичус Э.М. и др. Наш опыт позадилобковой внепузырной простатаденомэктомии при лечении аденомы предстательной железы / Пленум Всесоюзного научного общества урологов: Тез. докл. – Чимкент, 1976. – С. 41–42.
92. Шамраев С.Н. Позадилобковая аденомэктомия предстательной железы // Вопросы экспериментальной и клинической медицины. – Донецк: ООО «Лебедь», 1997. – С. 195–198.
93. Шамраев С.Н. Опыт хирургического лечения доброкачественного доброкачественной гиперплазии предстательной железы // Вопросы экспериментальной и клинической медицины. – Донецк: ООО «Лебедь», 1997. – С. 192–195.
94. Шамраев С.М. Новый спосіб формування везикоуретрального анастомозу після позадулонної простатектомії передміхурової залози // Урологія. – 1999. – № 1. – С. 52–54.
95. Шамраев С.Н. Внепузырная позадилобковая простатэктомия // Архив клинической и экспериментальной медицины. – 1999. – Т. 8, № 1. – С. 42–44.
96. Шамраев С.Н., Серняк П.С., Виненцов Ю.А. Результаты различных способов формирования уретростомы при позадилобковой простатэктомии // Материалы научных трудов VII Международного Конгресса. – Харьков, 1999. – С. 354–358.
97. Шамраев С.М. Модифікація залобкової простатектомії: Автореф. ... дис. канд. мед. наук. – К., 1999. – 20 с.
98. Шамраев С.Н., Серняк П.С., Виненцов Ю.А. и др. Позадилобковая простатэктомия – взгляд в прошлое // Здоровье мужчины. – 2013. – № 4. – С. 178–179.
99. Шапринський В.О., Горювий В.І., Барало І.В., Капшук О.М. Досвід симультанної передочеревинної пластички пахвинних гриж при виконанні одномоментної залобкової простатектомії // Харківська хірургічна школа. – 2019. – № 2 (95). – С. 203–206.
100. Шапринський В.О., Горювий В.І., Капшук О.М. Застосування симультанної передочеревинної пластички пахвинних гриж з одномоментною залобковою простатектомією // Материалы науково-практичної

- конференції з міжнародною участю «Сучасні технології в алопластичній та лапароскопічній хірургії гриз живота». – К., 2019. – С. 119–121.
101. Шкодкин С.В., Золотухин Д.А., Идашкин Ю.Б. и др. Способы профилактики геморрагических осложнений при позадилоной аденомэктомии // Курский научно-практический вестник «Человек и его здоровье». – 2018. – № 1. – С. 40–45.
102. Шницер Л.Я. Позадилоная внепузырная простатэктомия по способу А.Т. Лидского // Урология. – 1955. – № 1. – С. 66–71.
103. Шницер Л.Я. Позадилоная внепузырная простатэктомия: Автореф. дис. ... канд. мед. наук. – Тюмень–Свердловск, 1955. – 15 с.
104. Шницер Л.Я. Позадилоная внепузырная простатэктомия // Сборник института. Вып. 27. Труды госпитальной хирургической клиники. Т. 6. – Свердловск, 1960. – С. 322–333.
105. Шницер Л.Я. Позадилоная внепузырная простатэктомия по А.Т. Лидскому // Хирургия. – 1960. – № 12. – С. 89–93.
106. Abarbanel J., Kimche D. Combined retropublic prostatectomy and preperitoneal inguinal herniorrhaphy // J. Urol. – 1988. – Vol. 140. – P. 1442–1444.
107. Allan W.R., Coorey G.J. Retropublic prostatectomy. An analysis of the mortality and morbidity in 1000 consecutive cases // Brit. J. Urol. – 1966. – Vol. 38, № 2. – P. 182–188.
108. All-Rounders and “Equanimity” Terence John Millin (1903–1980), Irish Urological Surgeon. A lecture to commemorate Professor Gary Love (1934–2001) // The Ulster Medical Journal. – 2004. – Vol. 73. – P. 105–114.
109. Asimakopoulos A.D., Mugnier C., Hoepffner J.-L. et al. Surgery illustrated—surgical atlas laparoscopic treatment of benign prostatic hyperplasia (BPH): overview of the current techniques // BJU International. – 2011. – Vol. 107. – P. 1768–1782.
110. Bacon S.K. Retropublic prostatectomy: An extravesical technique: report of 32 cases // J. Urol. – 1948. – Vol. 59. – P. 376–384.
111. Bacon S.K. Retropublic prostatectomy: report of 102 cases // J. Urol. – 1949. – Vol. 61, № 1. – P. 75–77.
112. Beneventi F.A., Nobac G.J. Distribution of the blood vessels of the prostate gland and urinary bladder: application to retropublic prostatectomy // J. Urol. – 1949. – Vol. 62, № 5. – P. 663–671.
113. Beneventi F.A., Twinn F.P. Retropublic prostatectomy // J.A.M.A. – 1949. – Vol. 140, № 10. – P. 851–854.
114. Boeminghaus H., Klosterhalfen H. Zur operative behandlung des prostatikers // Ztschr. Urol. – 1959. – Bd 52, № 8. – S. 485–503.
115. Blue G.D., Campbell J.M. A clinical review of one thousand consecutive cases of retropublic prostatectomy // J. Urol. – 1958. – Vol. 80, № 4. – P. 257–259.
116. Boeminghaus H. Ergebnisse und Betrachtung zur retropublicischen Prostataktomie // Z. Urol. – 1966. – Bd 59, № 1. – S. 31–42.
117. Borowka A. Retrigonization of the bladder neck and its influence on the prostatic cavity after prostatectomy // J. Urol. Nephrol. – 1981. – Vol. 13, № 4. – P. 353–362.
118. Bouchier-Hayes D.M. Terence Millin, the retropublic space and prostatectomy: a concise appreciation // J. Urol. – 2003. – Vol. 169, № 4, Suppl. – P. 250.
119. Bouchier – Hayes D., O’Donnel B. Terence Millin: a urological pioneer // Eur. Urol. Suppl. – 2004. – № 2. – P. 31.
120. Bouchier-Hayes D.M. Terence Millin: pioneer of the retropublic space // BJU International. – 2005. – Vol. 96. – P. 768–771.
121. Boyd M.L. Suprapubic or retropublic prostatectomy? // J. Urol. – 1956. – Vol. 76, № 5. – P. 625–636.
122. Bross H., Meissner H. Die Prostataktomie in der Rofsallversorgung (Bericht ber Erfahrungen bei 389 Operationen nach Millin // Bruns Beitr. klin. Chir. – 1963. – Bd 206, № 1. – S. 4–8.
123. Bugyi I., Dragon K. Die Auswertung von 252 Millinschen Operationen // Chirurg. – 1962. – Bd 33, № 6. – S. 271–273.
124. Burns E. An evaluation of the retropublic prostatic operation // J. Urol. – 1950. – Vol. 1, № 2. – P. 367–372.
125. Burns E. Technique of retropublic prostatectomy // J. Urol. – 1951. – Vol. 65, № 5. – P. 856–862.
126. Campbell J.M., Blue G.D. Retropublic prostatectomy // Surg., Gynec. And Obst. – 1955. – Vol. 100. – P. 371–373.
127. Campbell-Walsh Urology / Kavoussi L.R. et al. – 10th ed. – Elsevier Saunders, 2012. – 3754 p.
128. Cibert J., Rigondet G., Cibert J. Le declin de la prostatectomie de Millin // J. d’Urol. – 1959. – Vol. 65, № 10–11. – P. 807–814.
129. Coelho R.F., Chauhan S., Sivaraman A. et al. Modified technique of robotic-assisted simple prostatectomy: advantages of a vesico-urethral anastomosis // BJU International. – 2011. – Vol. 109. – P. 426–433.
130. Coode-Bate J., Hodson D., Thompson P. The role of Royal society of medicine and BAUS in the development of British urology // De historia urologiae Europaeae. – European Association of Urology, 2015. – Vol. 22. – P. 141–149.
131. Cooper H.G. Retropublic prostatectomy // J. Urol. – 1957. – Vol. 77, № 2. – P. 297–304.
132. Crane G.M., Bloom D.A. Ramon Guiteras: founder of the American Urological Association, surgeon, sportsman and statesmen // J. Urol. – 2010. – Vol. 184 – P. 447–452.
133. Davoud N., Monsen A., Jawad J., Abbas J. Simultaneous bilateral anterior inguinal herniorrhaphy with polypropylene mesh application and open prostatectomy // Brit. J. Med. Res. – 2015. – Vol. 5 (1). – P. 81–87.
134. Debenhm L.S., Ward A.E. Retropublic prostatectomy using a no-catheter technique // Brit. J. Urol. – 1960. – Vol. 32, N 2. – P. 178–182.
135. Dettmar H. Modification of technique for retropublic prostatectomy // J. Urol. – 1959. – Vol. 81, N 4. – P. 558–561.
136. EAU Guidelines on management of non-neurogenic male lower urinary tract symptoms (LUTS), incl. benign prostatic obstruction (BPO) / Gravas S., Cornu N., Gacci M. et al. – EAU, 2019. – 68 p.
137. Eugenia Fuller Atwood. Eugene Fuller, M.D. (1858–1930) // J. Urology. – 1973. – Vol. 11. – P. 325–330.
138. Fermicola A.R. Hemostasis in retropublic prostatectomy // Am. J. Surg. – 1960. – Vol. 100, № 3. – P. 465–469.
139. Ferretti M., Phillips J. Prostatectomy for benign prostate disease: open laparoscopic and robotic technique // The Canadian Journal of Urology. – 2015. – Vol. 22 (Suppl. 1). – P. 60–66.
140. Filladis I., Hastazeris K., Tsimaris I. et al. Simultaneous adenectomy and preperitoneal repair of inguinal hernias by a single incision with the application of polypropylene mesh // Int. Urol. Nephrol. – 2003. – Vol. 35 (1). – P. 19–24.
141. Fitzpatrick J.M. Surgery illustrated—surgical atlas Millin retropublic prostatectomy // BJU International. – 2008. – Vol. 102. – P. 906–916.
142. Farman F., Lemon K.A. Retropublic prostatectomy // Urol. and Cut. Rev. – 1949. – Vol. 53. – P. 584–589.
143. Goodard J.C. The history of the prostate, part one: Say what you see // Trends in Urology & Men’s Health. – 2019 (January/February). – P. 28–30.
144. Grant O., Lich R. Jr. Rationale and results in retropublic prostatectomy // Ann. Surg. – 1948. – Vol. 127, N 5. – P. 1010–1021.
145. Grant O., Lich R.Jr., Maurer J. Retropublic prostatectomy // Urol. and Cutan. Rev. – 1948. – Vol. 52. – P. 9–12.
146. Gregoir W. L’adenomectomie hemostatique // Acta Urologica Belgica. – 1968. – Vol. 36, N 4. – P. 337 – 348.
147. Griebmann H., Jacobsen E. Ergebnisse und Erfahrungen bei 100 Prostataktomie nach Millin // Ztschr. Urol. – 1957. – Bd 50, N 3. – S. 135–144.
148. Hand G.R., Sullivan A.W. Retropublic prostatectomy. Analysis of one hundred cases // J.A.M.A. – 1951. – Vol. 145, № 17. – P. 1313–1321.
149. Herr H.W. The enlarged prostate: a brief history of its surgical treatment // BJU International. – 2006. – Vol. 98. – P. 947–952.
150. Hinmann’s atlas of urological surgery / Smith J. A. et al. – 3rd. ed. – Elsevier Saunders, 2012. – 604 p.
151. Hudson H.H. Retropublic prostatectomy; an evaluation of five hundred consecutive cases // J. Med. Ass. Alabama. – 1963. – Vol. 33. – P. 15–20.
152. Hutch J.A. Combined prostatectomy // J. Urol. – 1960. – Vol. 83, № 1. – P. 67–71.
153. Jacobs A. Retropublic prostatectomy: review of 500 cases // Lancet. – 1951. – Vol. 1, № 5. – P. 1088–1090.
154. Johnson O.K. Simultaneous open preperitoneal repair of inguinal hernia with open prostatectomy for benign prostate hyperplasia // Trop. Doct. – 2015. – Vol. 45. – P. 42–43.
155. Klinger M.E. Retropublic prostatectomy // Am. J. Surg. – 1956. – Vol. 91. – P. 749–754.
156. Lara Rivas A. The best method of prostatectomy for benign adenoma // J. Urol. – 1948. – Vol. 59, N 3. – P. 491–496.
157. Leadbetter G.W., Duxbury J.H., Leadbetter W.F. Can prostatectomy be improved? // J. Urol. – 1959. – Vol. 82. – P. 600–606.
158. Lenko J., Cieslinski S. Millin’s retropublic prostatectomy: report of 233 cases // Brit. J. Urol. – 1965. – Vol. 37, N 3. – P. 450–454.
159. Lenko J. Millin’s retropublic prostatectomy. A clinical study // Int. Urol. Nephrol. – 1977. – Vol. 9, № 1. – P. 25–32.
160. Lenko J. Operative blood loss during common urological operations // Int. Urol. Nephrol. – 1979. – Vol. 11, N 2. – P. 77–82.
161. Lesiewicz H., Cieslinski S. Powiklania odlegle po adenomektomii metoda Millina //Urologia Polska. – 1985. – Vol. 38, № 2. – P. 113–117.
162. Lich R. Jr., Grant O., Extravesical prostatectomy: a comparison of retropublic and perineal prostatectomy // J. Urol. – 1949. – Vol. 61, N 5. – P. 930–942.
163. Lich R.Jr., Maurer J.E., Burdon S. An extravesical method for the relief of vesical occlusion // Arch. Surg. – 1949. – Vol. 59. – P. 460–465.
164. Lich R. Retropublic prostatectomy: a review of 678 patients // J. Urol. – 1954. – Vol. 72, № 3. – P. 434–438.
165. Lowsley O.S., Gentile A. Retropublic prostatectomy // J. Urol. – 1948. – Vol. 59, N 3. – P. 281–296.
166. MacAlister C.L.O. Catheterless retropublic prostatectomy // Acta Urologica Belgica. – 1969. – Vol. 3, N 4. – P. 434–437.
167. Mariano M.B., Graziottin T.M., Tefilli M.V. Laparoscopic prostatectomy with vascular control for benign prostatic hyperplasia // J. Urol. – 2002. – Vol. 167. – P. 2528–2529.
168. Marshall A. Retropublic prostatectomy: a review with special reference to urinary infection // Brit. J. Urol. – 1967. – Vol. 39, N 3. – P. 307–327.
169. Millin T. Retropublic prostatectomy. A new extravesical technique. Report on 20 cases // Lancet. – 1945. – № 2. – P. 693–696.

170. Millin T. Retropubic prostatectomy // Proceedings of the Royal Society of Medicine. – 1946. – Vol. 39. – P. 327–338.
171. Millin T. Retropubic prostatectomy // J. Urol. – 1948. – Vol. 59, № 3. – P. 267–274.
172. Millin T., Macalister C.L.O., Kelli P.M. Retropubic prostatectomy. Experiences based on 757 cases // Lancet. – 1949. – № 1. – P. 381–385.
173. Miyajima A. Inseparable interaction of the prostate and inguinal hernia // International Journal of Urology. – 2018. – Vol. 25. – P. 644–648.
174. Moore T.D. Experiences with retro-pubic prostatectomy // J. Urol. – 1949. – Vol. 61, N 1. – P. 46–58.
175. Morre T.D. Retropubic prostatectomy: results and complications // J. Urol. – 1951. – Vol. 65, № 5. – P. 865–873.
176. Nanninga J.E., O'Connor V.J. Suprapubic and retro-pubic prostatectomy // Campbell's Urology. – 5th ed. – 1986. – Vol. 3. – Ch. 75. – P. 2739–2753.
177. Nyhus L.M., Pollak R., Bombek C.T., Donahue P.E. The preperitoneal approach and prosthetic buttress repair for recurrent hernia. The evolution of a technique. // Ann. Surg. – 1988. – Vol. 208, № 6. – P. 733–737.
178. Ostenfeld J. Retropubic surgery in benign prostatic lesions. // Acta Urol. scand. – 1951. – Vol. 102, № 1. – P. 447–456.
179. Palau F.G., Pino F.J.T. Revision de 276 adenomectomiasretropubicas // Arch. Esp. Urol. – 1988. – Vol. 41, N 3. – P. 179–182.
180. Porpiglia F., Terrone C., Renard J. et al. Transcapsular adenomectomy (Millin): a comparative study, extraperitoneal laparoscopy versus open surgery // Eur. Urol. – 2006. – Vol. 49. – P. 120–126.
181. Presman D., Rolnick H.C. Retropubic prostatectomy // J. Urol. – 1949. – Vol. 61, N 1. – P. 59–74.
182. Presman D. Operative technique of retro-pubic prostatectomy // Surgery. – 1952. – Vol. 32, N 4. – P. 732–743.
183. Pressman D., Rolnick D. Retropubic prostatectomy: mortality, complications and functional end results // J. Urol. – 1962. – Vol. 88, № 6. – P. 814–821.
184. Reiner W.G., Walsh P.C. An anatomical approach to the surgical management of the dorsal vein and Santorini's plexus during radical retro-pubic surgery // J. Urol. – 1979. – Vol. 121. – P. 198–200.
185. Robertson J.P., Cohn S.K. Prostatectomy, a comparison of the results of the retro-pubic and suprapubic approach // J. Urol. – 1950. – Vol. 64, №2. – P. 359–366.
186. Salvarias M. Retropubic prostatectomy: an evaluation of 1200 operations // Med. J. Aust. – 1960. – Vol. 47, № 3. – P. 370–376.
187. Slotkin G.E. Retropubic prostatectomy: survey of the indications and results of 119 cases // New York State Journal of Medicine. – 1952. – Vol. 52. – P. 220–222.
188. Schlegel P.N., Walsh P.C. Simultaneous preperitoneal hernia repair during radical peric surgery // J. Urol. – 1987. – Vol. 137. – P. 1180–1183.
189. Schr der C.H. Erfahrungen mit der Prostatektomie nach Millin // Zbl. Chir. – 1958. – Bd 33. – S. 1632–1640.
190. Sotelo R., Clavijo R., Carmana O. et al. Robotic simple prostatectomy // J. Urol. – 2008. – Vol. 179. – P. 513–515.
191. Sotelo R., Clavijo R. Open adenomectomy: past, present and future // Current opinion in Urology. – 2008. – Vol. 18. – P. 34–40.
192. Stearn D.B. Retropubic prostatectomy 1947–1960. A clinical evaluation // J. Urol. – 1961. – Vol. 85, № 3. – P. 322–328.
193. Schwartz H.B. Retropubic, extra-urethral and extravesical prostatectomy // J. Urol. – 1951. – Vol. 65, N 3. – P. 416–419.
194. Taylor W.N., Kaylor W.M., Taylor J.N. Retropubic and suprapubic prostatectomy: comparative clinical study // J. Urol. – 1955. – Vol. 74, № 1. – P. 129–137.
195. Thackston L.P., Price N.C. Retropubic surgery // J. Urol. – 1950. – Vol. 64, № 2. – P. 351–358.
196. Toulson W.H., Mays H.B., Hawkins C.W. Experiences with retro-pubic prostatectomy // J. Urol. – 1951. – Vol. 65, № 5. – P. 874–875.
197. Tubaro A., Nunzio C. The current role of open surgery in BPH //EAU–EBU update series. – 2006. – Vol. 4. – P. 191–201.
198. Van Stockum W.J. Prostatectomia suprapubica extravasical // Zentralbl. f. Chir. – 1909. – Bd 36, № 2. – P. 41–43.
199. Ward R.O. Vesicocapsular prostatectomy // Lancet. – 1948. – Vol. 1. – P. 472–474.
200. Williams D.I. The development of urology as a speciality in Britain // BJU International. – 1999. – Vol. 84. – P. 587–594.
201. Zargooshi J. Open prostatectomy for benign prostatic hyperplasia: short-term outcome in 3000 consecutive patients // Prostate Cancer and Prostatic Diseases. – 2007. – Vol. 10. – P. 374–377.

Статья поступила в редакцию 25.06.2020

Журнал «Здоровье мужчины» индексується та/або представлений тут:

- Бібліометрика української науки (Національна бібліотека України ім. В.І. Вернадського);
- Directory of Open Access Journals (DOAJ)
- Science Index (eLIBRARY.RU);
- Crossref;
- Google Scholar/Academia;
- WorldCat;
- OpenAIRE.

