

# Влияние синдрома дисплазии соединительной ткани на мужскую репродуктивную функцию

Ю.Н. Гурженко<sup>1</sup>, Д.Г. Калюжный<sup>2</sup>, О.В. Фельдман<sup>3</sup>

<sup>1</sup>ДУ «Институт урологии НАМН Украины», г. Киев

<sup>2</sup>Национальная медицинская академия последилового образования имени П.Л. Шупика, г. Киев

<sup>3</sup>Александровская городская клиническая больница, г. Киев

В статье продемонстрировано влияние недифференцированной дисплазии соединительной ткани на мужскую репродуктивную функцию. Показано, что диспластикозависимая патология мужской половой сферы способна влиять на показатели спермограммы у мужчин. Описаны локальные проблемы глубинных патофизиологических и гистологических предпосылок в их развитии мужского фактора бесплодия супружеской пары. В статье продемонстрирована важность принципов совместной работы различных специалистов на разных этапах диагностики, лечения и последующего диспансерного наблюдения пациентов с синдромом дисплазии соединительной ткани (СДСТ), учитывая полиэтиологичность и мультифакторность обусловленных СДСТ патологий мочеполовой системы.

Основными диагностическими критериями collagenopathies являются малые анатомические аномалии развития, а именно – наличие трех и более малых анатомических аномалий развития, что свидетельствует о высокой вероятности нарушений морфогенеза в виде врожденных пороков развития мужской половой сферы. Выявлена роль неблагоприятного течения раннего внутриутробного периода, в течение которого воздействие неблагоприятного фактора может привести к той или иной аномалии многих органов, в том числе и репродуктивных органов у мужчин, так как они ассоциированы с патологией СДСТ и обусловлены широкой представленностью соединительной ткани. Отмечена большая роль в развитии ненаследственных форм воздействия факторов внешней среды, что позволяет внести коррекцию с помощью соответствующих рекомендаций. Представленные в статье данные могут рассматриваться как определенный этап в исследовании проблематики СДСТ и его влияния на мужскую репродуктивную систему.

**Ключевые слова:** синдром дисплазии соединительной ткани, патология, мужская репродуктивная система.

## Influence of connective tissue dysplasia syndrome on male reproductive function

*Yu.N. Gurzhenko, D.G. Kalyuzhny, O.V. Feldman*

The work demonstrates the influence of undifferentiated connective tissue dysplasia on male reproductive function, shows which dysplastic-dependent pathology of the male genital area affects the spermogram indices in men. Shown are local problems of deep pathophysiological and histological prerequisites in their development of the male factor of infertility in a married couple. The paper demonstrates the importance of the principles of joint work of related specialists at various stages of diagnosis, treatment and subsequent dispensary observation of patients with DSTS, taking into account the polyetiology and multifactorial nature of the pathologies of the genitourinary system caused by DSTS.

The main diagnostic criteria for collagenopathies are minor anatomical anomalies of development, namely, the presence of three or more minor anatomical anomalies of development indicates a high probability of morphogenesis disorders in the form of congenital malformations of the male genital area. The role of the unfavorable course of the early prenatal period, during which the influence of an unfavorable factor can lead to one or another anomaly, for many organs, including the reproductive organs in men, has been revealed, since they are associated with DSTS pathology and are caused by a wide representation of connective tissue. It also demonstrated a great role in the development of non-hereditary forms of exposure to environmental factors, which makes it possible to make a correction with the help of appropriate recommendations. The data presented in the robot can be considered as a certain stage in the study of DSTS problems and its impact on the male reproductive system.

**Keywords:** connective tissue dysplasia syndrome, pathology, male reproductive system.

## Вплив синдрому дисплазії сполучної тканини на чоловічу репродуктивну функцію

*Ю.М. Гурженко, Д.Г. Калюжный, О.В. Фельдман*

У статті продемонстровано вплив недиференційованої дисплазії сполучної тканини на чоловічу репродуктивну функцію. Показано, що диспластикозалежна патологія чоловічої статеві сфери впливає на показники спермограми у чоловіків. Описані локальні проблеми глибинних патофізіологічних і гістологічних передумов у розвитку чоловічого фактора безпліддя подружньої пари. У статті продемонстровано важливість принципів спільної роботи різних фахівців на різних етапах діагностики, лікування і подальшого диспансерного спостереження пацієнтів із синдромом дисплазії сполучної тканини (СДСТ), враховуючи поліетіологічність і мультифакторність обумовлених СДСТ патологій сечостатевої системи.

Основними діагностичними критеріями collagenopathies є малі анатомічні аномалії розвитку, а саме – наявність трьох і більше малих анатомічних аномалій розвитку, що свідчить про високу ймовірність порушень морфогенезу у формі вроджених вад розвитку чоловічої статеві сфери. Виявлено роль несприятливих факторів протягом раннього внутрішньоутробного періоду, протягом якого їхній вплив може призвести до тієї чи іншої аномалії багатьох органів, у тому числі і репродуктивних органів у чоловіків, позаяк вони є асоційованими із СДСТ і обумовлені великим вмістом сполучної тканини. Також продемонстровано велику роль у розвитку неспадкових форм впливу факторів зовнішнього середовища, що дозволяє внести корекцію за допомогою відповідних рекомендацій. Представлені у статті дані можуть розглядатися як певний етап у дослідженні проблематики СДСТ і його впливу на чоловічу репродуктивну систему.

**Ключові слова:** синдром дисплазії сполучної тканини, патологія, чоловіча репродуктивна система.

Синдром дисплазии соединительной ткани (СДСТ) – генетически гетерогенное и клинически полиморфное патологическое состояние, характеризующееся нарушением формирования соединительной ткани в эмбриональном и постнатальном периодах. СДСТ вызван снижением содержа-

ния отдельных видов коллагена или нарушением их соотношения, в результате чего снижается прочность соединительной ткани в органах и системах [1].

Основной интерес урологов-андрологов к теме СДСТ вызван потенциальной связью ряда урологических заболеваний

с генетически детерминированными нарушениями формирования соединительной ткани. Считается, что нарушения фертильности и сексуальной функции мужчины, связанные с такими заболеваниями, как варикоцеле, сперматоцеле, гидроцеле и паховая грыжа, обусловлены тепловыми и механическими изменениями трофики яичка [8].

Вместе с тем, многолетние исследования различных авторов указывают на полиэтиологичность нарушений, вызванных распространенными заболеваниями половых органов и структур паховой области, причиной которых могут являться генетические нарушения формирования органов вследствие диспластических изменений соединительной ткани [9]. Патология структур яичка чаще всего является генетически детерминированной, с формированием перинатальных (дисгенезия) и постнатальных (гипоксия вторичная) условий для реализации функциональных (гипогонадизм, гипоспермия) и морфологических (нарушения сперматогенеза) нарушений.

СДСТ отмечают практически в 100% случаев верифицируемой генетической патологии, связанной с нефроуринарной и половой системами. Последние составляют в среднем 20% от всех случаев врожденных аномалий у плода и часто ассоциированы с рядом аномалий в других органах и системах (сердечно-сосудистой, опорно-двигательного аппарата и т.д.), а характер дисплазии в таких случаях характеризуется системностью, поэтому часто термин звучит как «синдром системной дисплазии соединительной ткани». Локальные проявления могут быть модифицируемые (гидроцеле первых месяцев жизни способно редуцироваться) и немодифицируемые (дисплазия яичек, кистозная трансформация семенных пузырьков).

СДСТ, играющий этиопатогенетическую роль в определенном заболевании (или нескольких связанных между собой патологий мочеполовой системы) в виде отдельного синдрома, не выносятся в диагноз (например, крипторхизм в форме ретенции и промежуточная форма гипоспадии).

### История изучения синдрома дисплазии соединительной ткани

Интерес к теме СДСТ в научной среде возник к концу XIX века. Диагностические возможности того времени определяли и подходы к исследованию патологии соединительной ткани.

Профессором А.Н. Черногубовым в 1892 году впервые была описана гипермобильность суставов и гиперэластичность кожи. Спустя несколько лет в 1896 году появляется описание генетической патологии в виде отдельного синдрома Марфана.

В 1901 году датчанин Е. Ehlers, а позднее в 1908 году французский дерматолог Н.А. Danlos описали симптомокомплекс, сочетающий в себе гипермобильность суставов, гиперрастяжимость кожи, широкие атрофические рубцы. Этот синдром позднее был назван их именами – синдром Элерса–Данлоса.

Внедрение в клиническую практику эхокардиографии в 60-70 годы XX века дало возможность диагностировать различные поражения сердечно-сосудистой системы, включенные в симптомокомплекс недифференцированного СДСТ. В литературе, как правило, встречается много описаний аортального стеноза и стеноза легочной артерии среди родственников пациентов с СДСТ [2]. Наиболее широко распространены из проявлений СДСТ является пролапс митрального

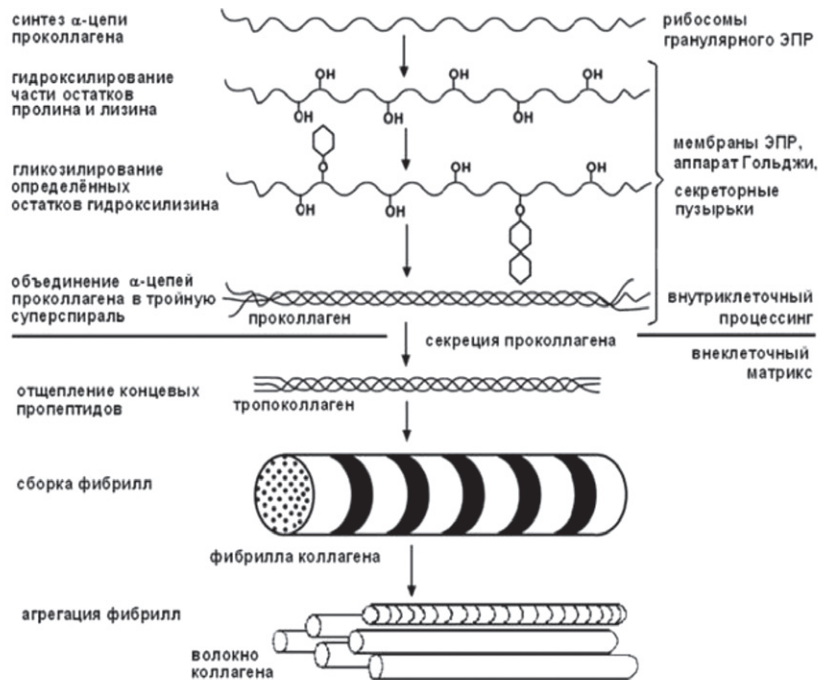


Рис. 1. Синтез коллагена осуществляется в фибробластах в виде высокомолекулярного предшественника – проколлагена [10]

клапана с минимальными функциональными проявлениями в раннем детском возрасте и полной редукцией их в пубертатном и постпубертатном периоде.

Начиная с 90-х годов XX века появляются данные о генетических исследованиях у пациентов с СДСТ. В научной среде давно сложилось представление о СДСТ как о генетически детерминированном системном нарушении обмена соединительной ткани [3, 4].

В 1999 году М.С. Zhang было указано на существование потенциальной взаимосвязи мутаций в гене, кодирующем образование эластина, у пациентов с повышенной растяжимостью кожи как одним из основных симптомов синдрома СДСТ [5].

В настоящее время описаны генетические подтипы синдрома Элерса–Данлоса и установлены участки генов, отвечающие за развитие синдрома Марфана. Отмечена тенденция наследования недифференцированной СДСТ по женской линии, продолжается работа над установлением достоверных биохимических маркеров СДСТ с надеждой на возможность проведения скрининга данной патологии [2].

### Биохимические предпосылки развития дисплазии соединительной ткани

Коллаген является полиморфным белком, синтезируется различными клетками соединительной (фибробластами, хондробластами, остеобластами) и эпителиальной ткани (эпителиоцитами и эндотелиоцитами). Поэтому в организме он представлен значительной группой стабильных трехспиральных белковых молекул.

Молекула коллагена состоит из трех полипептидных цепей, в каждой из них примерно 1000 аминокислотных остатков, среди которых доминирует глицин (33%). Кроме глицина в коллагене имеется высокий процент аланина, пролина, оксипролина и оксилизина. Две последние представляют собой специфические аминокислоты, которые встречаются исключительно в коллагене [11].

На сегодня известно 19 типов коллагена, подавляющее число которого представлено коллагенами 1-го, 2-го, и 3-го

типов, которые образуют соединительнотканый каркас из очень прочных фибрилл. Они представляют собой основу структурных компонентов различных органов (оболочки и капсулы) и тканей, испытывающих механическую нагрузку (кости, сухожилия, хрящи, кровеносные сосуды, межпозвоночные диски), а также принимают участие в образовании стромы паренхиматозных (предстательная железа, яички, семенные пузырьки) и сосудистых органов (пенис, клитор) [11].

В основе ряда вариантов СДСТ лежит врожденная неполноценность соединительной ткани, обусловленная генетически детерминированным дефектом синтеза коллагена 3-го типа, связанного с дефицитом пептидаз. Последнее способствует нарушению биологического соотношения коллагена и проколлагена (рис. 1), когда содержание последнего резко увеличивается, что приводит к нарастанию доли незрелого коллагена в тканях и органах [2].

### Классификация синдрома дисплазии соединительной ткани

На сегодня выделяют дифференцированные (наследственные, синдромальные) и недифференцированные типы СДСТ [21].

### Дифференцированные дисплазии соединительной ткани

Дифференцированная ДСТ представляет собой моногенную патологию, обусловленную дефектами синтеза или катаболизма белков внеклеточного матрикса, либо белков, участвующих в морфогенезе соединительной ткани. Молекулярная генетика выделяет 8 групп наследственных СДСТ [21]:

1. Наследственные коллагенопатии: синдром Элерса–Данлоса, хондродисплазии, офтальмопатии, нефропатии, аномалии суставов, миопатии.
2. Наследственные фибриллинпатии: синдром Марфана, эктопия хрусталика, контрактурная арахнодактилия.
3. Наследственные эластинопатии: надклапанный стеноз аорты Эйзенберга, синдром Вильямса–Бурена.
4. Наследственные фибулинопатии: cutis laxa, дистрофия сетчатки, пятнистая дегенерация сетчатки.
5. Наследственные ламинопатии: врожденный нефроз Пирсона, врожденная мышечная дистрофия.
6. Наследственные тромбоспондинопатии: псевдоахондроплазия, эпифизарная дисплазия.
7. Наследственные протеогликанопатии: клинические варианты хондродисплазий, нефропатий.
8. Наследственные ДСТ, обусловленные мутациями в генах фибробластных факторов роста: ахондроплазия, брахидактилии, различные формы краниосиностаза.

### Недифференцированные дисплазии соединительной ткани (НДСТ)

Недифференцированные СДСТ диагностируют тогда, когда выявляемые у пациента фенотипические признаки не укладываются ни в одно из известных на сегодня наследственных заболеваний соединительной ткани. НДСТ следует рассматривать как полиорганную и полисистемную патологию, обусловленную нарушением синтеза, распада или морфогенеза компонентов внеклеточного матрикса, зависящей от генетической предрасположенности, и действия неблагоприятных факторов в период раннего эмбриогенеза, а также постнатального действия неблагоприятных (экопатологических) факторов внешней среды [21].

### Диагностика синдрома дисплазии соединительной ткани

Учитывая значительное присутствие соединительной ткани в различных органах и системах человеческого организма, становится понятной причина многообразия клинических проявлений НСДСТ. Существует ряд характерных фенотипических маркеров генетически детерминированного нарушения обмена соединительной ткани, дающих возможность своевременно заподозрить, диагностировать и учесть полученные результаты при выборе тактики лечения андрологических (урологических) заболеваний.

К числу приведенных выше признаков относятся [1]:

- дефицит массы тела;
- астенический тип телосложения;
- деформации опорно-двигательного аппарата (грудной клетки, позвоночника, голеней);
- гипермобильность суставов;
- продольное и поперечное плоскостопие;
- варикозное расширение вен семенного канатика;
- долихостеномиелия;
- арахнодактилия;
- контрактура Дюпоитрена;
- фибропластическая индурация полового члена;
- искривление полового члена врожденное;
- крипторхизм;
- синдром ретрактивных яичек;
- кистозные заболевания простатовезикулярного комплекса и придатков яичек.

Особое значение приобретает сочетание вышеуказанных состояний и их связь с ранним детским возрастом.

Следует отметить, что СДСТ часто не диагностируется и протекает под маской другой патологии, поэтому определение реальной частоты встречаемости проявлений данного синдрома в популяции вызывает определенные сложности, так как данная патология может проявляться лишь несколькими клинически не значимыми признаками [2]. Опытный врач может выявить таких пациентов на начальном этапе диагностики по фенотипическим признакам, жалобам и характерному анамнезу.

Важную роль в диагностике СДСТ играют скрининговые тесты в виде выявления гипермобильности суставов. В спортивной медицине с этой целью широко используют метод Бейтона [6]. Метод представляет собой девятибалльную шкалу, которая оценивает способность пациента выполнить пять движений (четыре парных для конечностей и одно для туловища и тазобедренных суставов):

1. Пассивное разгибание мизинца более 90 градусов (справа и слева);

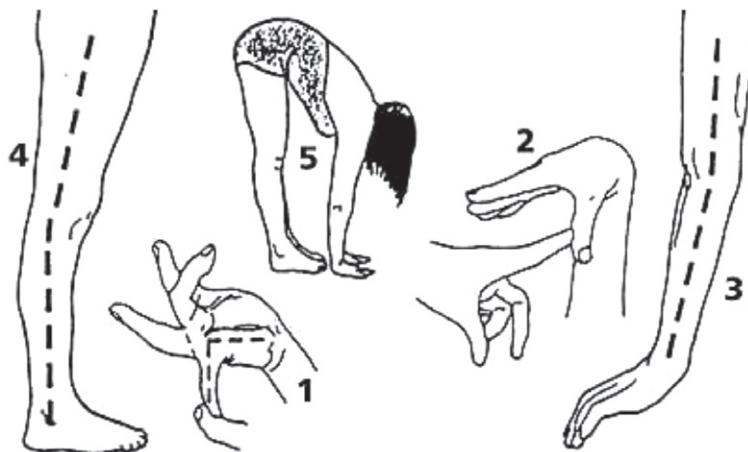


Рис. 2. Критерии Бейтона для определения гипермобильности суставов [7]

2. Пассивное приведение большого пальца к сгибательной поверхности предплечья (справа и слева);

3. Переразгибание в локтевом суставе свыше 10 градусов (справа и слева);

4. Переразгибание в коленном суставе свыше 10 градусов (справа и слева);

5. Наклон туловища вперед при прямых ногах с касаниями ладонями пола.

При подозрении на деформации опорно-двигательного аппарата осуществляются рентгенологические, МРТ и СКТ-исследования. Наличие, характер и степень плоскостопия определяют с помощью плантографического метода и вышеуказанных лучевых исследований. Для диагностики диспластических изменений внутренних органов и сосудов используют ультразвуковые методы (ультразвуковое исследование органов брюшной полости, щитовидной железы, эхокардиография, дуплексное исследование сосудов головного мозга, шеи, верхних и нижних конечностей, доплеровское исследование сосудов почек, малого таза и пениса) [11].

Ряд исследователей считают обоснованным постановку диагноза СДСТ только при выявлении у пациента следующих признаков:

1) 6–8 и более клинико-инструментальных признаков СДСТ [21];

2) вовлечение в патологический процесс не менее 2 различных органов и систем;

3) лабораторное подтверждение факта нарушения обмена соединительной ткани;

4) выявление признаков семейного накопления проявлений СДСТ у родственников больного, обследованных по той же диагностической программе.

### **Взаимосвязь мужского фактора бесплодия в паре и синдрома дисплазии соединительной ткани**

Диспластикозависимые заболевания мочеполовой системы многообразны и представлены разнообразными аномалиями почек (структуры, расположения, взаимоотношения), нижних мочевых путей (нейрогенный мочевой пузырь врожденный, нейромышечная дисплазия мочеточников разной степени выраженности) и половой системы. Такие ассоциированные с СДСТ заболевания, как крипторхизм, паховая грыжа, варикоцеле, сперматоцеле и врожденная дисгенезия гонад дают понимание значительного и многообразного влияния генетически детерминированного нарушения соединительной ткани на мужскую фертильность и эректильную функцию.

### **Варикоцеле**

В настоящее время значение варикоцеле как причины повреждения сперматогенеза является предметом дискуссий в клинической андрологии, равно как и критерии необходимости выполнения варикоцелэктомии [13, 14]. Для исключения других причин мужского вклада в бесплодие следует уделить особое внимание анамнезу больного, выявлению воспалительных заболеваний репродуктивной системы при отсутствии указаний на бесплодие со стороны партнерши [12]. Потенциальное влияние на мужскую фертильность этой патологии обязывает врача внимательнее отнестись к проблематике влияния варикоцеле на репродуктивность в целом (его генез, связь с другими заболеваниями) и применению адекватных методов лечения. Распространенность варикоцеле в мужской популяции определяет актуальность поиска глубинных механизмов его развития в каждом конкретном случае.

Ряд исследований указывают на частое сочетание варикоцеле с различными маркерами поражения соединительной ткани [15]. Среди наиболее часто встречающихся проявлений СДСТ у больных варикоцеле можно выделить нарушение строения ушной раковины, астенический тип телосложения,

нарушения прикуса и роста зубов, артериальную гипотонию (нефроптоз) [15]. На сегодня остается открытым вопрос, является ли варикоцеле исключительно проявлением СДСТ или следствием отдельной патологии сердечно-сосудистой системы. Тем не менее, большая частота различных проявлений СДСТ у больных варикоцеле не может объясняться случайностью и требует дальнейших исследований в этом направлении.

### **Паховая грыжа**

Врожденная паховая грыжа в ряде случаев представляет собой ассоциированное с мужским бесплодием состояние в виде негативного влияния на сперматогенез. Исследование уровня андрогенов в крови у пациентов, оперированных в разном возрасте по поводу врожденной паховой грыжи, показывает высокую частоту встречаемости гипергонадотропного гипогонадизма по сравнению с популяцией [16], что на наш взгляд является дискуссионным. Если принять во внимание, что паховые грыжи наблюдаются как фрагмент комбинированных врожденных пороков развития [17], то, вероятно, выявляемые изменения гонад у пациентов с врожденными паховыми грыжами в анамнезе имеют связь с процессами их формирования в эмбриогенезе и постнатальном развитии пациентов с синдромом СДСТ.

### **Дисгенезия гонад**

Развитие такой патологии, как первичный гипогонадизм, потенциально обусловлено нарушением процессов, происходящих в эмбриогенезе. Свойственный первичному гипогонадизму клинический полиморфизм усложняет рутинную диагностику этой патологии у мужчин, страдающих репродуктивными нарушениями: при внешнем осмотре кажущееся соответствие яичка норме по объему не исключает диспластичности его строения [12]. Такие ассоциированные с СДСТ патологии, как варикоцеле и паховая грыжа могут вносить существенный диссонанс в функциональные способности гонад.

Прямая корреляция между величиной яичек у пациентов с врожденной косой паховой грыжей и мужским бесплодием могут свидетельствовать о единстве закладки тестикулярной ткани в процессе эмбрионального развития как общей структуры, а также о последующей трансформации этой ткани по закономерностям тканевой и органной дифференцировки [16].

### **Крипторхизм**

Довольно часто грыжи передней брюшной стенки сочетаются с крипторхизмом, который представляет собой внемешочное расположение яичка, встречается у 3% доношенных новорожденных мальчиков и в среднем у 0,18–3,6% мужского населения планеты [18]. Дети с абдоминальной и двусторонней формами крипторхизма относятся к группе пациентов с высоким риском нарушения фертильности [19]. Другие различные признаки дисплазии соединительной ткани выявляют в среднем у 74% больных с крипторхизмом в анамнезе [20].

Статистически достоверных отличий по встречаемости СДСТ среди лиц с односторонним и двусторонним крипторхизмом на сегодня не выявлено. Фенотипическая характеристика СДСТ имеет общую распространенность как при односторонней, так и при двусторонней формах поражения [22]. Нарушение общесоматического статуса у пациентов с крипторхизмом проявляется только в случаях сопутствующей грубой патологии сердечно-сосудистой или другой системы. Актуальность диагностики крипторхизма в первые часы жизни ребенка мужского пола высока, и наличие яичек является одним из критериев доношенности и здоровья новорожденного. Диагностика не сложна и не требует инструментальных вмешательств. В случае необходимости последних с целью верификации наличия яичка и его топике выполняют ультразвуковое исследование или МРТ структур мошонки, пахового канала и брюшной полости. Тактика лечения данной

патологии зависит от структуры, размера, топки и факта билатеральности ретеннированного яичка. Проведение лечения показано в первые два года жизни ребенка. Существуют два вида лечения – консервативное (применение хорионического гонадотропина по показаниям) и оперативное (операция низведения яичка в один или два этапа, без применения способов натяжения элементов семенного канатика). Другие виды лечения не применяются. Контролем эффективности терапии является увеличения яичка в размере и соответствие его размеров и консистенции контралатеральному.

### ВЫВОДЫ

1. В андрологической практике существует необходимость формирования взгляда на диспластикозависимые патологии как на клинические маркеры системного заболевания (синдром системной дисплазии соединительной ткани), не упуская за локальной проблемой общих патофизиологических и гистологических предпосылок в их развитии.

2. Учитывая мультифакторность патологий мочеполовой системы, обусловленных СДСТ, важно придерживаться принципов совместной работы различных специалистов (детских урологов, урологов-андрологов, эндокринологов, генетиков) на разных этапах диагностики, лечения и последующего диспансерного наблюдения пациентов с СДСТ.

3. Диагностика СДСТ преимущественно клиническая.

Важными диагностическими признаками являются малые анатомические аномалии развития. Наличие трех и более малых анатомических аномалий развития свидетельствует о высокой вероятности как генетически детерминированных нарушений, так и возникающих в дальнейшем осложнений (декомпенсация функций) [2].

4. Полисистемность ассоциированных с СДСТ патологий обусловлена широкой представленностью соединительной ткани и ее важнейшей ролью в эмбриональном развитии. Анализ анамнестических данных при СДСТ, как правило, указывает на неблагоприятное течение раннего внутриутробного периода [21]. Поскольку в развитии ненаследственных форм НСДСТ большое значение имеет воздействие факторов внешней среды (многолетний несбалансированный характер питания, неблагоприятные социальные аспекты, неблагоприятная экологическая обстановка), этот фактор можно считать модифицируемым, что позволяет формировать соответствующие рекомендации.

5. Представленные данные могут рассматриваться как определенный этап в исследовании проблематики СДСТ и его влияния, в том числе на мужскую репродуктивную систему. Очевидно, в ближайшее время можно ожидать расширение списка мутантных генов и ассоциированных с ними наследственных болезней соединительной ткани, что приблизит нас к лучшему пониманию СДСТ и расширит терапевтические и хирургические возможности её коррекции.

### Сведения об авторах

**Гурженко Юрий Николаевич** – Отдел сексопатологии и андрологии ГУ «Институт урологии НАМН Украины», 04053, г. Киев, ул. В. Винниченко, 9а. E-mail: [7espoir@rambler.ru](mailto:7espoir@rambler.ru)

**Каложный Данил Геннадиевич** – Кафедра урологии Национальной медицинской Академии последипломного образования имени П.Л. Шупика, 04112, г. Киев, ул. Дорогожицкая, 9

**Фельдман Оксана Вячеславовна** – Александровская городская клиническая больница, 01601, г. Киев, ул. Шелковичная, 39/1

### Information about the author

**Gurzhenko Yurii Mykolaiovych** – Department of Sexopathology and Andrology, Institute of Urology, National Academy of Medical Sciences of Ukraine, 04053, Kyiv, 9a V. Vinnichenko Str. Email: [7espoir@rambler.ru](mailto:7espoir@rambler.ru)

**Kalyuzhny Danylo Hennadiiovych** – Department of Urology of the National Medical Academy of Postgraduate Education named after PL Shupyka, 04112, Kyiv, 9 Dorogozhytska Str.

**Feldman Oksana Viacheslavivna** – Oleksandrivska City Clinical Hospital, 01601, Kyiv, 39/1 Shovkovichna Str.

### Відомості про авторів

**Гурженко Юрій Миколайович** – Відділ сексопатології та андрології ДУ «Інститут урології НАМН України», 04053, м. Київ, вул. В. Винниченка, 9а. E-mail: [7espoir@rambler.ru](mailto:7espoir@rambler.ru)

**Каложний Данило Геннадійович** – Кафедра урології Національної медичної академії післядипломної освіти імені П.Л. Шупика, 04112, м. Київ, вул. Дорогожицька, 9

**Фельдман Оксана В'ячеславівна** – Олександрівська міська клінічна лікарня, 01601, м. Київ, вул. Шовковична, 39/1

### СПИСОК ЛИТЕРАТУРЫ

1. Стяжкина С.Н., Губайдуллина Г.З., Фаттахова Э.Н., Казакова В. В. (2016). Дисплазия соединительной ткани в клинической практике // Вестник науки и образования, (5 (17)), 76-78.
2. Тябут Т.Д., Каратыш О.М. (2009). Недифференцированная дисплазия соединительной ткани // Современная ревматология, (2), 19-23.
3. Rabkin E. (2001) Activated interstitial myofibroblasts express catabolic enzymes and mediate matrix remodeling in myxomatous heart valves. *Circulation* 104(21):2525-32.
4. Schmidt M.A. et al. (1989) Autosomal dominant supravalvular aortic stenosis: largethree-generation family. *Am J Med Genet.* 32(3):384-9.
5. Zhang M.C. et al. (1999) Cutis laxa arising from frameshift mutations in exon 30 of the elastin gene (ELN). *J Biol Chem* 274(2):981-6.
6. Афонина И.П., Самборская Т.В. (2016). Проблема проявления гипермобильности суставов у спортсменов-борцов. // Известия Тульского государственного университета. Физическая культура. Спорт, (2), 93-100.
7. <https://www.lvach.ru/2001/05-06/4528826>
8. Mosca M. (2014) Mixed connective tissue diseases: new aspects of clinical picture, prognosis and pathogenesis. *Isr. Med. Assoc. J.* 16(11): 725-6.
9. Собенников И.С., Жиборов Б.Н., Котанс С.Я., Черенков А.А. (2017). Диагностика и лечение мужского бесплодия у больных распространенной патологией гениталий и паховой области. Российский медико-биологический вестник имени академика И.П. Павлова, 25 (3), 460-464. <https://helpiks.org/4-88150.html>
11. Потехина Ю.П. (2016) Структура и функции коллагена. Российский остеопатический журнал. (1-2):87-99.
12. Жиборов Б.Н. (2007) Варикоцеле и мужское бесплодие в аспекте полигенной природы гипогонадизма и проявлений синдрома дисплазии соединительной ткани. Российский медико-биологический вестник имени академика И.П. Павлова, (4), 72-79.
13. Тарусин Д.И. (2006) Консервативная терапия варикоцеле – право на жизнь или утопия? // Материалы IV Российского научного форума «Мужское здоровье и долголетие». М.: РИМИ-ЭКСПО. С. 122 – 123.
14. Цуканов А.Ю. (2006) Диагностика варикоцеле и выбор способа его оперативного лечения в свете новых данных об этиологии и патогенезе: Автореф. докт. дисс. – М., – 35 с.
15. Цуканов А.Ю., Семкина С.П., Мустафаев Р.Ф.-О. (2019). Варикоцеле как проявление синдрома дисплазии соединительной ткани. Урологические ведомости, 9 (2), 11-16. doi: 10.17816/uroved9211-16
16. Жиборов Б.Н. (2008). Врожденная паховая грыжа и мужское бесплодие в аспекте полигенной природы тестикулярной недостаточности. Российский медико-биологический вестник имени академика И.П. Павлова, (3), 109-118.
17. Fallis J.C. (1988) Грыжи. Косые паховые грыжи. В кн.: Педиатрия. Руководство. Болезни органов пищеварения. Болезни органов мочевыделительной системы /Под ред. Р.Е. Бермана, В.К. Вогана: Пер. с англ. – М.: Медицина, С. 187–190.
18. Кадиров З.А., & Муродов А.И. (2017). Грыжи передней брюшной стенки и андрологические заболевания. Взаимосвязь, некоторые вопросы эпидемиологии, этиологии и симультанных операций (обзор литературы). Андрология и генитальная хирургия, 18 (2), 10-14.
19. Тезисы III научно-практической конференции с международным участием «Национальный и Международный опыт охраны репродуктивного здоровья детей и молодежи» (16–18 апреля 2019 г. Москва). Репродуктивное здоровье детей и подростков, 15 (2), 36-99.
20. Окулов А.Б., Мираков К.К., Володько Е.А., Годлевский Д.Н., Окулов Е.А., Ахмина Н.И., Анкиев А.В. (2017). Крипторхизм – ретроспектива и вопросы настоящего времени. Детская хирургия, 21 (4), 202-206.
21. Кадурина Т.И., Горбунова В.Н. (2007). Современные представления о дисплазии соединительной ткани. Казанский медицинский журнал, 88 (S5), 2-5.
22. Никитина А.С., Морозов Д.А., Богомолова Н.В. (2007). Диагностические критерии мезэнхимальных нарушений при крипторхизме у детей. Саратовский научно-медицинский журнал, 3 (2), 54-57.

Статья поступила в редакцию 14.12.2020