

## ІМУНОБІОЛОГІЧНІ АСПЕКТИ ПАТОГЕНЕЗУ УРАЖЕНЬ СЛИЗОВОЇ ОБОЛОНКИ ПОРОЖНИНИ РОТА І СЛИННИХ ЗАЛОЗ У ДІТЕЙ ПРИ ГРИПІ ТА ІНШИХ РЕСПІРАТОРНИХ ВІРУСНИХ ІНФЕКЦІЯХ

©Н. О. Гевкалюк

*ДВНЗ «Тернопільський державний медичний університет імені І. Я. Горбачевського МОЗ України»*

**РЕЗЮМЕ.** Виходячи із аналізу співвідношення між захисним і пошкоджувальним характером відповідних реакцій організму та їх направленістю, які визначають тяжкість грипу та інших респіраторних вірусних захворювань, нами запропоновано схему патогенезу грипозних укладень. Основною патогенетичною ланкою клінічних проявів гострих респіраторних інфекцій в ротовій порожнині є інфекційне запалення слизових оболонок, яке супроводжується імунобіологічними порушеннями в ротовій порожнині на фоні гіпосалівації, обумовлюючи недостатність захисних механізмів, а з іншої сторони, гострий вірусний сіаладеніт, спричинений вірусом грипу, іншими респіраторними вірусами, впливає на екзокринну функцію слинних залоз, приводячи до зниження їх функціональної активності.

**КЛЮЧОВІ СЛОВА:** ротова порожнина, імунобіологічні порушення, слинні залози, респіраторні вірусні захворювання.

**Вступ.** Щорічно в країнах світу реєструється від 10 до 130 млн випадків захворювання на грип та ГРВІ [6]. В структурі дитячих інфекцій ГРВІ посідає перше рангове місце, майже 90 % дітей хворіють на ГРВІ щороку [14]. IX Всеукраїнська науково-практична конференція з актуальних питань алергології, клінічної та лабораторної імунології наголосила на необхідності удосконалювати роботу, спрямовану на імунопрофілактику грипу, а також на необхідності продовження науково-практичних заходів щодо вивчення імунопатогенезу захворювань і можливостей використання імунотропних методів лікування [11].

Зміни в організмі хворих дітей, обумовлені інтеграцією морфологічних, функціональних порушень, мають виражений негативний вплив на стан органів ротової порожнини [3, 17]. Ротова порожнина, як найбільш відкритий відділ травного тракту та дихальних шляхів, зазнає постійної контамінації, формуючи мікроекологію СОПР та нижче розташованих відділів [9–12, 16]. Слизова порожнини рота є захисним бар'єром, через який антигени, найчастіше мікроорганізми, проходять лише при великому бактеріальному чи вірусному навантаженні та за умови недостатності імунної системи.

На забезпечення умов, що сприяють підтриманню нормального функціонального стану органів порожнини рота, спрямоване насамперед рефлекторно регульоване постачання порожнини рота необхідною кількістю рідини, яка містить біологічно активні речовини [1–3, 8, 20]. Нормальна аутофлора порожнини рота, викликаючи стимулююче антигенне подразнення слизових оболонок, потенціює дозрівання механізмів загального та локального імунітету [15, 16, 13].

В той же час встановлено, що зниження загальної імунологічної резистентності організму людини призводить до зростання частоти виникнення запальних захворювань ротової порожнини, слинних залоз [1, 8, 17]. Існує думка про те, що провідна роль у розвитку багатьох патологічних станів належить вірусам, проте продовжується пошук доказів характеру їх участі – або в ролі етіологічного фактора, або тригера.

Результати нечисленних повідомлень показують, що етіологічними факторами, які викликають різні форми сіаладеніту, можуть бути як бактеріальні, так і вірусні інфекції, фоном для розвитку яких є зниження рівня неспецифічного захисту організму [1, 7]. Проте досі залишаються остаточно невирішеними питання інфікування органів порожнини рота, слинних залоз респіраторними вірусами, які можуть розглядатись як етіологічні, патогенетичні фактори при розвитку захворювання на ГРВІ. В цій ситуації викладене вище обґрунтовує актуальність та доцільність проведення даного дослідження.

**Мета дослідження** – оцінити імунобіологічні особливості ротової рідини, екскреторну функцію та функціональну здатність слинних залоз, стан мікробіоценозу порожнини рота у дітей з проявами грипу та гострих респіраторних вірусних інфекцій в ротовій порожнині.

**Матеріал і методи дослідження.** Нами проведено обстеження 318 дітей, хворих на ГРВІ, віком від 3 місяців до 12 років, які мали ураження тканин порожнини рота. Контрольну групу склали діти відповідних вікових груп, хворі на ГРВІ без ознак ураження органів порожнини рота (65 чол.). Динамічне клінічне спостереження дало змогу визначити тяжкість захворювання, наявність

Огляди літератури, **оригінальні дослідження**, погляд на проблему

проявів у порожнині рота, втягнення в інфекційний процес слинних залоз, наявність елементів ураження слизової оболонки порожнини рота (СОПР).

З метою вивчення показників гомеостазу ротової порожнини визначали активність лізоциму змішаної слини фотонфелометричним методом В. Г. Дорофейчук [5]. Оцінку стану місцевого імунітету порожнини рота проводили шляхом визначення рівня лізоциму в ротовій рідині. Зважаючи на те, що протеолітичний деструктивний фермент еластаза є одним із маркерів запалення тканин ротової порожнини, проводили визначення його активності. Рівень s Ig A визначали ІФА за допомогою тест-систем ЗАТ «Вектор-Бест» (м. Новосибірськ).

Цитологічне дослідження мазків-відбитків із слизової порожнини рота проводили із обчисленням відносної кількості кожного виду клітин. Визначення індексу колонізації букального епітелію (ІКБЕ) проводили за методикою А. Н. Маянського [10]. Бактеріологічне дослідження мазків із ротоглотки проводили із використанням техніки аеробного та анаеробного культивування. Ідентифікацію культури бактерій здійснювали за комплексом морфологічних, культуральних і біохімічних ознак.

Визначення функціональної активності малих слинних залоз – сіалометрію – проводили за методом Л. М. Гаубеншток та співавт. [2]. Рівень слиновиділення визначали за об'ємом виділеної слини за одиницю часу (мл/хв). Якісний аналіз секрету – колір, прозорість, наявність видимих включень проводили візуально. В'язкість визначали на капілярному віскозиметрі Освальда, рН змішаної слини – за допомогою рН-метра, визначення ємності буфера проводили за методом Krasse [4]. Вивчення рисунка ротової рідини проводили згідно з методикою В. Н. Шабаліна [18].

**Результати й обговорення.** Оцінка стану місцевого імунітету порожнини рота при ГРВІ продемонструвала наступне. Вивчення показників активності лізоциму ротової рідини при грипозному стоматиті різної форми тяжкості показало, що у дітей молодшого віку (1–3 роки) при легкій формі грипозного стоматиту активність лізоциму незначно знижувалась ( $21,6 \pm 0,2$ ), порівняно з контролем, у дітей 4–7 років спостерігалось незначне її зростання ( $26,6 \pm 0,2$ ). Стосовно середньотяжкого та тяжкого перебігу ГРВІ слід зазначити, що для всіх обстежених дітей незалежно від віку була характерна тенденція до збільшення значення цього показника, особливо вираженого при тяжкій формі перебігу грипозного стоматиту у дітей молодшого віку. Так, у дітей віком 1–3 роки активність лізоциму при середньотяжкій

та тяжкій формах перебігу захворювання становила ( $27,7 \pm 0,6$ ) % та ( $31,6 \pm 0,2$ ) %, у віковій групі 4–7 років – ( $29,2 \pm 0,2$ ) % та ( $32,2 \pm 0,4$ ) % відповідно, що свідчить про неспроможність факторів локального імунітету, локалізованих на слизовій порожнини рота, послаблення імунологічного контролю, і унеможлиблює повну елімінацію вірусів.

При вивченні кількісного вмісту секреторних Ig A у хворих на грипозний стоматит нами встановлено зниження їх концентрації, що вказує на послаблення місцевих імунних механізмів, зниження рівня антивірусного та антибактеріального захисту. Особливо вираженим було зниження концентрації s Ig A в змішаній слині при тяжкому перебігу грипозного стоматиту, значення якого в 2,48 рази нижче від аналогічного показника дітей контрольної групи.

За результатами проведених нами досліджень встановлено, що у дітей, хворих на ГРВІ з проявами в ротовій порожнині, показники активності протеолітичного деструктивного ферменту еластази були високі та коливалися в межах від ( $6,28 \pm 0,05$ ) мккат/л до ( $13,95 \pm 0,08$ ) мккат/л залежно від тяжкості перебігу захворювання. Так, при легкій формі перебігу ГРВІ з проявами захворювання на СОПР активність еластази становила ( $6,28 \pm 0,05$ ) мккат/л, що значно більше, ніж аналогічний показник дітей контрольної групи ( $5,33 \pm 0,06$  мккат/л). Отримані нами дані свідчать про високу нейтрофільну активність в ротовій порожнині та підтверджують наявність значного обсіменіння слизової порожнини рота патогенною та умовно-патогенною мікрофлорою.

Визначення ІКБЕ – неспецифічного індикатора здоров'я – показало істотні його зміни. Підрахований нами індекс колонізації букального епітелію у дітей з легким перебігом грипозного стоматиту був нижчим ( $1,54 \pm 0,09$  ум. од.), ніж аналогічний показник дітей контрольної групи ( $1,69 \pm 0,03$  ум. од.). У дітей із середньотяжкою формою грипозного стоматиту відмічалось його статистично достовірне ( $P < 0,01$ ) зниження до ( $1,23 \pm 0,01$ ) ум. од. При тяжкому перебігу захворювання ІКБЕ був у 2 рази нижчим, ніж аналогічний показник хворих дітей без ураження СОПР і становив ( $0,97 \pm 0,03$ ) ум. од. Таким чином, результати досліджень свідчать про активну реакцію на інфекційний процес неспецифічного ланцюга місцевого імунітету порожнини рота.

Встановлені нами функціональні зміни букального епітелію відображають інтенсивність заселення аутохтонними мікроорганізмами залежно від тяжкості патологічного процесу. Співвідношення між ступенем колонізації бактеріальної флори та реактивністю організму дитини

Огляди літератури, **оригінальні дослідження**, погляд на проблему

безпосередньо відображається на характері клінічного перебігу ГРВІ.

Отже, колонізаційна резистентність СОПР завдяки наявності потужних специфічних і неспецифічних факторів місцевого імунітету запобігає бактеріальному заселенню СОПР патогенними мікроорганізмами і відіграє протекторну роль у виникненні запальних процесів. Однак, із збільшенням тяжкості ГРВІ неспецифічні фактори місцевого імунітету не запобігають виникненню катарального запалення СОПР.

При перебігу ГРВІ у формі середньої тяжкості змінюється також характер бактеріального заселення СОПР. Серед груп епітеліоцитів спостерігається значна кількість мікроорганізмів кокоподібного походження. Проте, поряд із стрептококами, стафілококами з'являються паличкоподібні бактерії. У дітей із тяжким перебігом ГРВІ в кожному полі зору мазка-відбитка спостерігається 1–2 групи епітеліоцитів по 20–30 клітин в кожному пласті. Цитоплазма цих клітин інтенсивно забарвлена, ядро великих розмірів овальної або округлої форми, з рівними контурами і ніжно-зернистим хроматином. Серед окремих клітин і на поверхні більшості з них розташовується значна кількість бактеріальних клітин самої різноманітної форми колоній, спостерігається підвищена кількість мікроорганізмів паличкоподібної форми.

Виявлення значної кількості мікроорганізмів, прикріплених до поверхні епітеліоцитів, може свідчити про пригнічення активності нормальних механізмів очищення слизової оболонки і високу ймовірність розвитку запального процесу, при якому мікроорганізми порушують цілісність епітелію та нижчерозміщених тканин, проникаючи в них або діючи своїми токсинами.

Вивчення стану факторів природної резистентності СОПР, яке полягало у визначенні щільності бактеріального заселення, показало відхилення у складі мікробної флори. Що стосується інтенсивності заселення слизової порожнини рота резидентними мікроорганізмами, то слід сказати, що при середньотяжкій формі ГРВІ з проявами на СОПР відбуваються кількісні та якісні зміни мікрофлори, порівняно із дітьми контрольної групи та хворими на легку форму ГРВІ. Вони полягають у статистично достовірному ( $P < 0,005$ ) збільшенні кількості нетипових для здорової СОПР у дитячому віці патогенних і умовно-патогенних мікроорганізмів.

Щільність бактеріального заселення СОПР у дітей при перебігу ГРВІ у формі середньої тяжкості з ураженням порожнини рота показала, що в складі мікробної флори відбуваються значні відхилення. При бактеріальному дослідженні матеріалу, взятого від хворих дітей цієї групи,

аутохтонна мікрофлора (мікрококи, лактобацили тощо) висівалась у 64,43 % випадків, як правило в асоціації з патогенними і умовно-патогенними мікроорганізмами – золотистим стафілококом,  $\beta$ -гемолітичним стрептококом, піогенним стрептококом чи грибами *Candida*.

Характерною особливістю мікрофлори, виділеної з поверхні СОПР при тяжкому перебігу грипозного стоматиту, є також наявність асоціацій патогенних мікроорганізмів – золотистого стафілокока з  $\beta$ -гемолітичним стрептококом (у 4,47 % випадків), золотистого стафілокока чи  $\beta$ -гемолітичного стрептокока з грибами *Candida* (у 10,47 % досліджуваних проб). При цьому часто виділяються стафілококи, які мають більш виражені патогенні властивості, ніж у стафілококів дітей контрольної групи, що може служити прогностичним тестом обтяження перебігу грипозного стоматиту. Ці штами мали гемолітичні властивості, продукували гіалуронідазу, виробляли плазмокоагулазу та виділяли некротоксин.

Отже, порушення в мікроекології СОПР при середньотяжкій формі ГРВІ з ураженням СОПР, розвиток дисбактеріозу I–II ступенів є ознакою істотного зниження захисних бар'єрних властивостей слизової рота. У хворих з тяжкою формою грипозного стоматиту нами виявлені ознаки дисбактеріозу II–III, а при наявності асоціації патогенних мікроорганізмів з грибами *Candida* – IV ступенів. Значні зрушення в мікроекології СОПР при ГРВІ, розвиток дисбактеріозу III–IV ступенів є ознаками істотного зниження захисних бар'єрних властивостей СОПР.

Порушення природного біоценозу порожнини рота при ГРВІ, зумовлені активацією умовно-патогенної флори, що належить до резидентної, призводять до розвитку запальних процесів у порожнині рота, вираженість яких визначається ступенем зниження захисних бар'єрних властивостей СОПР при різних формах тяжкості перебігу ГРВІ. Отже, результати досліджень свідчать про напруженість реакції на інфекційний процес неспецифічного ланцюга місцевого імунітету слизової порожнини рота.

Оцінка функції слинних залоз методом стимульованої сіалометрії показала зниження швидкості слиновиділення у дітей, хворих на ГРВІ, ступінь зниження якого був найбільш вираженим при тяжкій формі перебігу інфекції ( $(0,23 \pm 0,01)$  мл/хв проти  $(0,73 \pm 0,02)$  мл/хв в контрольній групі). Підрахунок кількості функціонуючих малих слинних залоз слизової оболонки нижньої губи показав, що із збільшенням тяжкості захворювання кількість функціонуючих слинних залоз зменшується і при тяжкій формі гострого вірусного стоматиту, спричиненого вірусом грипу, становить

Огляди літератури, **оригінальні дослідження**, погляд на проблему

(11,46±0,14) (проти (18,17±0,18) в контрольній групі). Отримані дані пояснюють виникнення гіпосалівації, внаслідок чого порушується гомеостаз ротової порожнини.

Визначенні в'язкості (V) секрету слинних залоз та якісний його аналіз показали збільшення в'язкості секрету та наявність видимих включень. При дослідженні в'язкості слини хворих на ГРВІ дітей встановлено, що вже при легкій формі захворювання вона дещо підвищена і становить (1,53±0,06) сп. (проти (1,37±0,02) сп. в контролі). Із збільшенням тяжкості захворювання значення показника V зростає – до (2,21±0,03) сп. при середньотяжкому перебігу і до (3,19±0,04) сп. при тяжкому перебігу гострого вірусного стоматиту, спричиненого вірусом грипу.

Визначення рівня та стабільності рН ротової рідини у дітей, хворих на ГРВІ, показало, що величина їх змінюється залежно від тяжкості захворювання. Якщо при легкій формі гострого вірусного стоматиту, спричиненого вірусом грипу, суттєвих відмінностей у значеннях цього показника порівняно із дітьми контрольної групи не виявлено ((6,32±0,01) та (6,38±0,01) відповідно), то при перебігу захворювання у середньотяжкій, і особливо у тяжкій формах значення його становило (5,52±0,02) та (4,92±0,0) відповідно, що, очевидно, свідчить про зниження рівня функціональних резервів порожнини рота, які відповідають за стабільність його середовища.

Визначення буферної ємності слини показало, що вона прямо залежить від кількості виділеної за одиницю часу слини та значення рН. Так, при легкій формі перебігу захворювання буферна ємність слини практично не відрізнялась від показника дітей контрольної групи та оцінювалась як висока, при середньотяжкій та тяжкій формах ГРВІ – відповідно як нормальна та низька. Між зниженням рівня салівації та зміщенням рН в кислотну сторону існує взаємозв'язок. Зниження рівня салівації призводить до зсуву активної реакції ротової рідини в сторону збільшення кислотності, що, в свою чергу, визначає склад мікробіоценозу ротової порожнини.

Патологічні процеси, які відбуваються в організмі, проявляються змінами архітекtonіки рідинних структур, що підтверджується характерними їх текстурними ознаками. Аналіз зразків ротової рідини у хворих дітей без ураження СОПР при використанні кристалографічного методу дозволив виявити чіткі кристалічні структури, які мали певну морфологію, що характеризувалась високим ступенем симетричності, наявністю крайової, проміжної і центральної зон із чіткими границями поділу. Мікроскопічна картина кристалограми ротової рідини дітей, хворих на грипозний сто-

матит, характеризувалась збільшенням кількості центрів кристалізації, особливо вираженими при середньотяжкій та тяжкій формах захворювання, що склали в середньому по групі (9,8±0,2). Правильна геометрична форма кристалів втрачалась, з'являлись вторинні та третинні промені, втрачалась проміжна зона, в результаті чого структури характеризувались порушенням побудови центральної зони із зміщенням геометричного центру. Промені кристалів розміщувались хаотично, переривались, зустрічались їх полонки.

Встановленому нами порушенню кристалотворення, розпаду кристалів, вираженим полонкам кристалів сприяє, очевидно, поява в ротовій рідині хворих дітей надмірної кількості продуктів незавершеного метаболізму, елементів дегградації тканин, імунних комплексів тощо.

**Висновки.** Патогенез ГРВІ хоч і відрізняється своєрідністю залежно від етіології, проте існує ряд загальних ознак, властивих усім нозологічним формам. Так, для всіх ГРВІ характерні ураження слизових оболонок дихальних шляхів, зниження місцевого імунітету і ослаблення неспецифічних факторів захисту, що зумовлює часте нашарування бактеріальної інфекції внаслідок активізації аутофлори та екзогенного бактеріального інфікування [9–12].

В умовах патологічного процесу слинні залози нерідко є зонами первинних уражень. Імунобіологічні порушення в ротовій порожнині, що виникають на фоні гіпосалівації, змін фізико-хімічних властивостей, кислотно-сольового обміну ротової рідини, порушень її кристалотворення при респіраторних вірусних інфекціях слід розглядати як взаємообумовлений процес, оскільки гіпосалівація обумовлює недостатність захисних механізмів, а з іншого боку, гострий вірусний сіаладеніт, спричинений вірусом грипу, іншими респіраторними вірусами, впливає на екзокринну функцію слинних залоз, призводячи до зниження їх функціональної активності.

Виходячи із аналізу співвідношення між захисним та пошкоджувальним характером відповідних реакцій організму та їх направленості [17], що визначають тяжкість та тривалість перебігу інфекційного захворювання, його прогноз, нами запропоновано схему патогенезу грипозних ускладнень та шляхи їх корекції (рис. 1).

Отже, основною патогенетичною ланкою клінічних проявів гострих респіраторних інфекцій в ротовій порожнині є інфекційне запалення слизових оболонок, слинних залоз, яке супроводжується зменшенням кількості та збільшенням в'язкості, зміною буферної ємності секрету слинних залоз. В'язкий секрет, в свою чергу, призводить до підвищеної адгезії збудників респіратор-

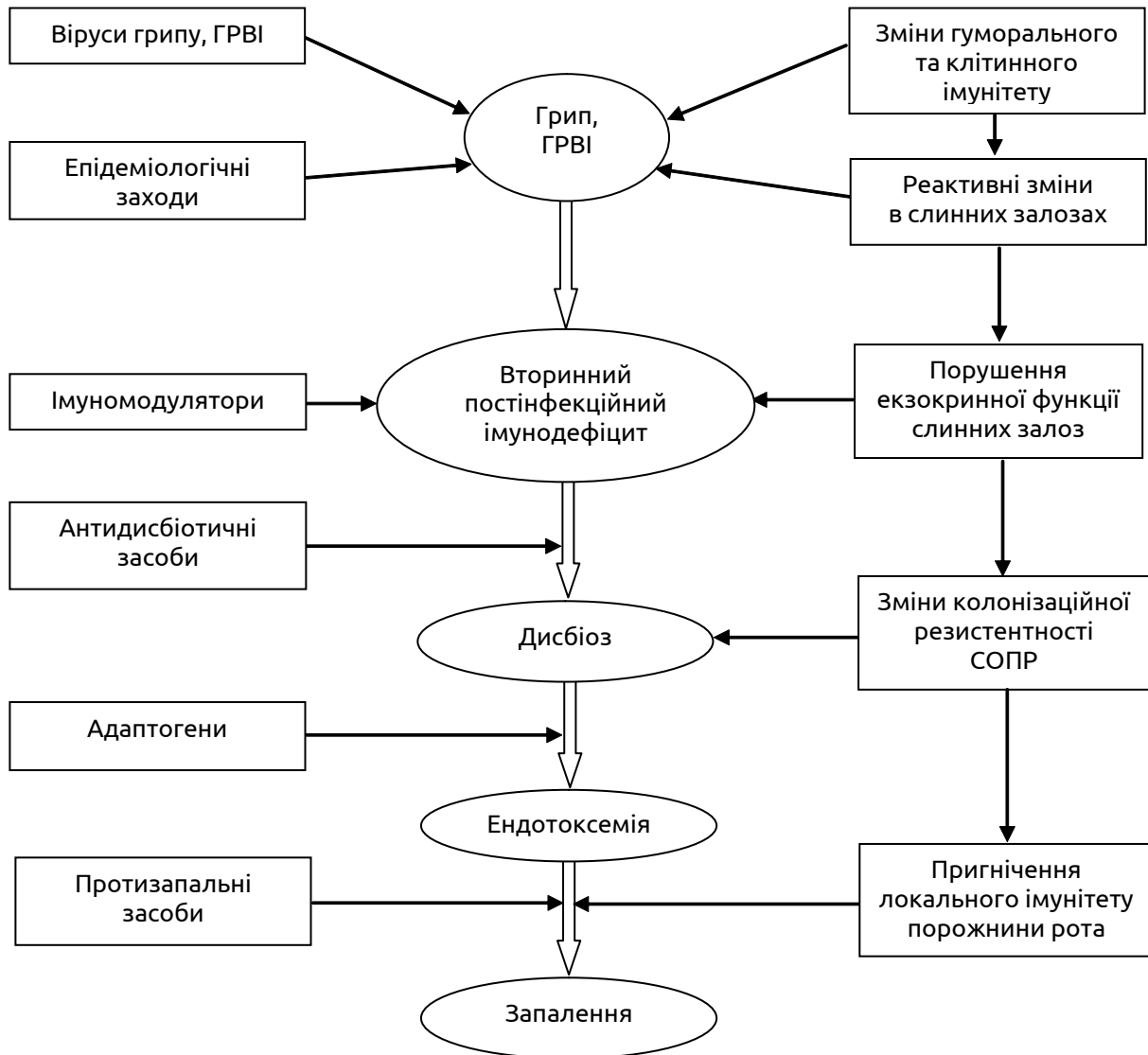


Рис. 1. Схема патогенезу грипозних ускладнень та шляхи їх корекції.

них інфекцій на слизових оболонках порожнини рота і респіраторного тракту, створюючи сприятливі умови для розвитку бактеріальної суперінфекції. В свою чергу, мікроорганізми та їх токсини знижують бактерицидні властивості секрету слинних залоз та місцевий імунологічний захист

з високим ризиком розвитку затяжного перебігу запального процесу.

**Перспективи подальших досліджень.** Вивчення рівня неспецифічного та специфічного захисту організму дитини при сіаладенітах, спричинених респіраторними вірусами.

#### ЛІТЕРАТУРА

1. Особенности клинического течения воспалительных заболеваний слюнных желез у больных с герпес-вирусной инфекцией / [В. В. Афанасьев, В. Н. Царев, Е. Н. Николаева, Н. Г. Дьячкова] // Российский стоматологический журнал. – 2010. – № 5. – С. 12–14.
2. Гаубеншток Л. М. Способ определения количества функционирующих малых слюнных желез слизистой оболочки полости рта / Л. М. Гаубеншток, А. Н. Нитаева // Вестн. Южно-Казах. гос. мед. акад. – 2010. – № 11. – С. 47–49.
3. Денисов А. Б. Слюнные железы. Слюна / А. Б. Денисов. – М. : РАМН, 2003. – 132 с.

4. Деньга О. В. Модифицированный рН-тест смешанной слюны для экспресс-оценки кариесогенной ситуации / О. В. Деньга, Э. М. Деньга, А. П. Левицкий : [информ. листок]. – Одесса, 1996. – 10 с.
5. Дорофейчук В. Г. Определение лизоцима нефелометрическим методом / В. Г. Дорофейчук // Лаб. дело. – 1968. – № 1. – С. 28–30.
6. Заболеваемость гриппом и ОРВИ в РФ. Информационный бюллетень Роспотребнадзора. www.gospotrebnadzor.ru, обновление 12.09.2008.
7. Кайдашев И. П. Очерки иммунологии слизистой оболочки полости рта / [И. П. Кайдашев, В. И. Шин-

Огляди літератури, **оригінальні дослідження**, погляд на проблему

кевич, Д. М. Король і др.] ; под ред. И. П. Кайдашева. – Полтава : Полимет, 2008.– 216 с.

8. Левицький А. П. Салівація у здорових осіб різного віку і у стоматологічних хворих / А. П. Левицький, О. А. Макаренко, Л. Н. Россаханова // Вісник стоматології. – 2005. – Спецвипуск, № 2. – С. 7–8.

9. Матвійчук В. В. Імунорезистентність та мікробний пейзаж носоглотки як один із критеріїв загальної адаптації у здорових дітей молодшого віку / [В. В. Матвійчук, Л. В. Квашніна, В. П. Родіонов та ін.] // Перинатологія і педіатрія. – 2009. – № 1(37). – С. 23–27.

10. Феномен избирательного ослабления колонизационной (адгезивной) резистентности в системе «Candida albicans – буккальные эпителиоциты» / [А. Н. Маянский, М. И. Заславская, Е. В. Салина и др.] // Журнал микробиол., эпидемиологии и иммунобиологии. – 2002. – № 4. – С. 17–20.

11. Резолюція про проведення ІХ Всеукраїнської науково-практичної конференції з актуальних питань алергології, клінічної та лабораторної імунології. – 25–27 квітня 2007 р., Київ. – 2007. – 5 с.

12. Савичук Н. О. Микроеккологія порожнини рота, дисбактеріоз і шляхи його корекції / Н. О. Савичук, О. В. Савичук // Современная стоматология. – 2002. – № 4. – С. 9–12.

13. Скиба В. Я. Дисбактеріоз при хроническом рецидивирующем афтозном стоматите / В. Я. Скиба,

Ю. В. Дяченко, А. И. Подобуева // Вісник стоматології. – 1999. – № 1. – С. 13–15.

14. Таточенко В. К. Препараты для симптоматического лечения острых респираторных вирусных инфекций у детей / В. К. Таточенко // Вопр. современной педиатрии. – 2004. – № 3 (4). – С. 112–114.

15. Терешина Т. П. Ксеростомия. Этиология и патогенез в свете современных представлений / Т. П. Терешина // Дентальные технологии. – 2006. – № 3–4. – С. 5–8.

16. Хавкин А. И. Микробиоценоз кишечника и иммунитет / А. И. Хавкин // РМЖ. Детская гастроэнтерол. и нутрициология, 2003.– № 3 (11). – С. 122–125.

17. Исследование роли слюнных желез в патогенезе стоматологических заболеваний у беременных / [Ю. Г. Чумакова, К. Н. Косенко, А. П. Левицкий, О. И. Скиба] // Вісник стоматології. – 1995. – № 3. – С. 199–202.

18. Шабалин В. Н. Морфология биологических жидкостей в клинической лабораторной диагностике / В. Н. Шабалин, С. Н. Шатохина // Клин. лаб. диагностика. – 2002. – № 3. – С. 25–32.

19. Ruhl S. The scientific exploration of saliva in the post-proteomic era: from database back to basic function / S. Ruhl // Expert Rev Proteomics. – 2012. – Vol. 9. № 1. – P. 85–96.

20. Saliva. Its value for health and the role at diseases. FDI, CORE, Working group № 10 / International Dental Journal. – 1992. – Vol. 42. – P. 291–304.

## IMMUNOBIOLOGICAL ASPECTS OF PATHOGENESIS OF LESIONS OF THE ORAL MUCOSA AND SALIVARY GLANDS IN CHILDREN WITH INFLUENZA AND OTHER RESPIRATORY VIRAL INFECTIONS

©N. O. Hevkalyuk

*SHEI «Ternopil State Medical University by I. Ya. Horbachevsky of MPH of Ukraine»*

SUMMARY. Based on the analysis of the relationship between the nature of the damaged protective and appropriate reactions and their orientation, determining the severity of influenza and other respiratory virus diseases, we proposed a scheme of pathogenesis of influenza complications. The main pathogenetic link clinical manifestations of acute respiratory infections in the oral cavity is an infectious inflammation of the mucous membranes, accompanied immunobiological disorders in the oral cavity, arising on a background hiposalivatory, causing failure of protective mechanisms, on the other hand, acute viral sialadenit caused by influenza virus and other respiratory viruses affect the function of the exocrine glands, resulting in a reduction in their functional activity.

KEY WORDS: mouth, immunological disorders, salivary glands, respiratory viral diseases.

Отримано 28.10.2015