

ЕФЕКТИВНІСТЬ РАДІОХВИЛЬОВОЇ (3,8 МГЦ) БЛОКЕКСЦИЗІЇ МЕЛАНОМИ ЦИЛІОХОРІОЇДАЛЬНОЇ ЛОКАЛІЗАЦІЇ

©О. В. Хомякова

ДУ «Інститут очних хвороб і тканинної терапії імені В. П. Філатова» НАМН України

РЕЗЮМЕ. Мета дослідження – визначити ефективність застосування радіохвильової хірургії в лікуванні хворих з меланою циліарного тіла і хоріоїдеї у сполученні з ад'ювантною β- терапією.

Матеріал та методи. Клінічний аналіз проведений у 48 хворих на меланому іридоциліохоріоїдальної ділянки. Всім пацієнтам завчасно проводилась брахітерапія на основу пухлину за 40,0±0,2 днів до оперативного втручання. У якості офтальмоаплікаторів були використані стронціє-ітрієві (90Sr+90Y) аплікатори. Разова доза дорівнювала 40 Гр, сумарна поглинена доза склала 400 Гр

Результати. Після проведеної брахітерапії у всіх пацієнтів відбувалася часткова резорбція пухлини (на 50-60 % від вихідного розміру). Важких пострадіаційних реакцій після опромінення у пацієнтів не було, але у 23 (47,9 %) посилілися прояви початкової і незрілої катаракти. Значно рідше зазначалося помутніння склоподібного тіла – 5 випадків або 10,4 %. При оцінці частоти післяопераційних ускладнень в контрольній групі встановлено, що найбільш частими ускладненнями були гемофтальм (5 випадків або 25,0 %), відшарування сітківки (3 випадки або 15,0 %), епіретинальний фіброз (1 випадок або 5,0 %). В основній групі були виявлені 2 випадки гемофтальму (7,1 %).

Після проведеного втручання відзначалося зниження частоти випадків вторинної глаукоми, показник ВОТ знизився до 21,3±3,6 мм рт ст.

При оцінці динаміки гостроти зору встановлено, що до кінця першого року спостереження хворих із гострою зору більше 0,6 було 6 (21,4 %) у I групі, та 5 (25,0 %) – у II групі.

Висновки. 1. При циліохоріоїдальній локалізації доцільно перед хірургічним втручанням використовувати брахітерапію з використанням бета-активних ізотопів. 2. При циліохоріоїдектомії з використанням ріжучого хірургічного інструментарію з попередньою брахітерапією частота післяопераційних ускладнень в 5,7 разу вище в порівнянні з застосуванням радіохвильового ножа. 3. Застосування радіохвильового методу зменшує ризик рецидиву на порядок, при цьому безпосередні (зорові функції, післяопераційний клінічний перебіг) і віддалені результати (зорові функції, стан оптичних середовищ, ВГД, ймовірність розвитку рецидиву пухлини) не залежать від застосованого методу розсічення тканин при хірургічному втручанні.

КЛЮЧОВІ СЛОВА: увеальна меланома; лікування; брахітерапія; прогноз.

Вступ. Внутрішньоочна меланома є високозлостью пухлиною і становить 12 % від меланом всіх локалізацій, а так само 80–87 % від всіх внутрішньоочних пухлин [1–4]. Незважаючи на досягнуті успіхи в діагностиці меланом [5] та лікуванні УМ, смертність після енуклеації ока після закінчення 5 років становить 16,5 %, після 10 років – 58 % [3, 6]. Значно погіршується прогноз у хворих УМ при її екстрасклеральному проростанні – в цих випадках смертність після закінчення 10 років досягає 69–73 % [7]. Ці дані свідчать про те, що прогноз щодо життя багато в чому визначається стадією пухлини, тому рання діагностика УМ надзвичайно важлива. Слід зазначити, що пік захворюваності УМ доводиться на вік 55 років [8–10].

Відомо, що УМ можуть вражати як райдужку, так і циліарне тіло і судинну оболонку, тому при виборі тактики лікування даної пухлини має бути використаний строгий диференційований підхід. В останні десятиліття інтенсивно розробляється проблема органозберігаючого лікування хворих на УМ [11–16], значимість якого полягає не тільки в збереженні самого органу зору, але і його функцій в 41–52 % випадків [3, 4, 10, 16].

Органозберігаючому лікуванню меланом циліохоріоїдальної ділянки присвячено безліч підходів. Так, ряд авторів застосовували брахітерапію [12, 17, 18], протонотерапію [10], радіохірургію [12, 18], УЗ-ніж [12], однак основним методом є резекція пухлини [14–17]. Слід зазначити, що багато дослідників відзначають серйозні інтра- і післяопераційні ускладнення такі, як колобома райдужної оболонки і циліарного тіла, катаракта, вторинна глаукома, відшарування сітківки, запальні ускладнення [2, 7, 8, 10]. Нам здається, що застосування радіохвильової хірургії дозволить зменшити інтраопераційні ускладнення за рахунок одномоментного розтину оболонок ока і коагуляції судин. Слід звернути на той факт, що в 15–30 % випадків внутрішньоочні меланоми проростають у внутрішні, середні і зовнішні шари склери [3]. З огляду на цей факт ми вважаємо, що проведення ад'ювантної локальної радіотерапії дозволить зменшити відсоток операційних ускладнень, а головне – рецидиву внутрішньоочної меланоми.

Таким чином, комбінований похід до лікування меланом циліохоріоїдальної ділянки дозволить підвищити якість органозберігаючого лікування.

Огляди літератури, **оригінальні дослідження**, погляд на проблему, випадок з практики, короткі повідомлення

Мета дослідження – визначити ефективність застосування радіохвильової хірургії в лікуванні хворих з меланою циліарного тіла і хоріоїдеї у сполученні з ад'ювантною β-терапією.

Матеріал і методи дослідження. Клінічний аналіз проведений у 48 хворих на меланому циліохоріоїдальної ділянки. Середній вік ($56,7 \pm 1,9$) років, у загальній вибірці переважали чоловіки (18 або 64,3 %), жінок було 35,7 % (10 осіб).

Хворі відзначали зниження зору, а у одного (3,6 %) з пацієнтів була відсутність предметного зору. Лише у 4 (14,3 %) пацієнтів гострота зору складала 0,6. VOT на ураженому оці складав $25,0 \pm 2,2$ мм рт ст,

На момент початку лікування протяжність базальних відділів пухлини складала в середньому $9,6 \pm 1,1$ мм (min=4,8 мм, max=11 мм, Me=6,7 мм), проміння була $6,1 \pm 1,5$ мм (min=3,7 мм, max=9,2 мм, медіана=5,4 мм). Частіше уражалось ліве око (60,4 %), а в 39,6 % праве).

Всім пацієнтам завчасно проводилась брахі-терапія на основу пухлину за $40,0 \pm 0,2$ днів до оперативного втручання. У якості офтальмоаплікаторів були використані стронцієво-ітрієві ($^{90}\text{Sr}+^{90}\text{Y}$) аплікатори. Під місцевою анестезією прокаїном до місця проекції пухлини підбирали відповідний аплікатор в залежності від розмірів пухлини і її локалізації, експозиція складала 25–30 хв. Разова доза дорівнювала 40 Гр, сумарна поглинена доза складала 400 Гр. Після процедури вводили у кон'юнктивальний мішок дезінфікуючі краплі.

У пацієнтів основної групи (n=28) резекція пухлини виконувалася за допомогою радіохвильового ножа (3,8–4,0 мГц) виробництва фірми "Ellman International". Операційне поле обробляли спиртовим розчином хлоргексидину. Накладали повикорозширювач. Робили розріз кон'юнктиви склери в проекції пухлини вздовж лімба, з відступом від нього 4-7 мм (в залежності від локалізації пухлини) і відсепарували від очного яблука. Виконували гемостаз. Виконували пошарове склеральний розріз. Виділена пухлина райдужної оболонки і циліарного тіла, хоріоїдеї, вилучена за допомогою радіохвильового електроножа, відправлена на патогістологічне дослідження. Накладено вузлові шви на склеральний розріз, передня камера промита розчином Рінгера, кон'юнктива ушита безперервним шовковим швом. Дезінфікуючі краплі, дексаметазон + цефазолін парабутьбарно, асептична пов'язка.

Контрольну групу склали 20 пацієнтів того ж віку з УМ іридоциліохоріоїдальної локалізації, оперативне втручання у яких виконували за допомогою стандартного різального інструментарію.

Термін катamnестичного спостереження склав 5 років.

Статистична обробка виконана методами дисперсійного аналізу з використанням програмного забезпечення Statistica 13.0 (Dell StatSoft Inc, США) [24].

Результати й обговорення. Після проведеної брахітерапії у всіх пацієнтів відбувалася часткова резорбція пухлини (на 50-60 % від вихідного розміру).

На другу-третю добу після початку опромінення на очному дні в ділянці розташування офтальмоаплікатора з'являвся набряк сітківки і тканини пухлини, який, поступово наростав, внаслідок чого виникало стушування малюнку очного дна. Поряд зі збільшенням набряку тканин виникали гемодинамічні розлади: локальні та дистантні крововиливи (на 5–7-й день), фрагментація ретинальних судин в зоні опромінення (на другий-третій тиждень). Хворого випускали зі стаціонару на другий-п'ятий день після завершення локальної радіотерапії.

Важких пострадіаційних реакцій після опромінення у пацієнтів не було, але у 23 (47,9 %) посилювалися прояви початкової і незрілої катаракти. Значно рідше зазначалося помутніння склоподібного тіла – 5 випадків або 10,4 %. На жаль, навіть при мінімальному променевому навантаженні уникнути реакції прозорих середовищ ока не вдається. Це пов'язано зі специфікою дії іонізуючої радіації на білкові структури.

Інтраопераційних ускладнень не було. При оцінці частоти післяопераційних ускладнень в контрольній групі встановлено, що найбільш частими ускладненнями були гемофтальм (5 випадків або 25,0 %), відшарування сітківки (3 випадки або 15,0 %), епіретинальний фіброз (1 випадок або 5,0 %). В основній групі були виявлені 2 випадки гемофтальму (7,1 %).

Після проведеного втручання відзначалося зниження частоти випадків вторинної глаукоми, показник VOT знизився до $21,3 \pm 3,6$ мм рт ст.

При оцінці динаміки гостроти зору встановлено, що до кінця першого року спостереження хворих із гостротою зору більше 0,6 було 6 (21,4 %) у I групі, та 5 (25,0 %) – у II групі (рис. 1).

Протягом перших п'яти років після хірургічного втручання всі пацієнти основної групи були живі. Частота рецидивів в основній групі не перевищувала 3,5 %, тоді як за даними літератури вони виникають у 25–30 % випадків [8, 12]. На нашу думку, такі відмінності можуть пояснюватися зменшенням дисемінації пухлинних клітин при застосуванні електрохірургічного методу. За даними літератури, п'ятирічне виживання при УМ (без наявності метастазування) становить близько 75 % [12-14], таким чином досягнуті рівні є задовільними.

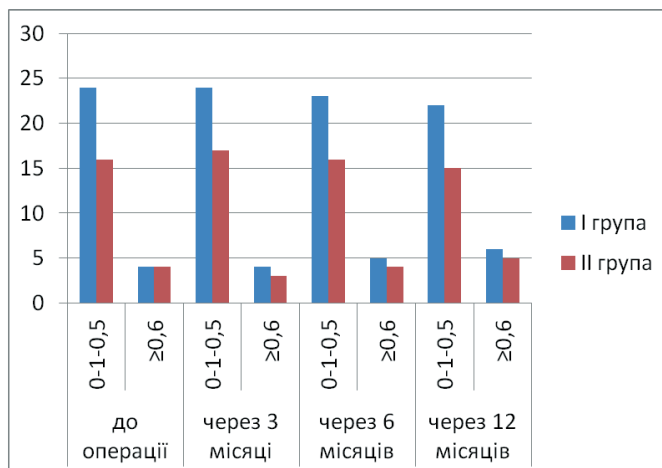


Рис. 1. Динаміка гостроти зору у пацієнтів після лікування.

На підставі дослідження Collaborative Ocular Melanoma Study Group (COMS), проведеного в 2006 році, яке продемонструвало еквівалентні результати виживаності для пацієнтів з меланою хоріоїдеї середнього розміру, рандомізованих по брахітерапії йодом-125, у порівнянні з енуклеацією, більшість первинних увеальних меланом у світі лікуються за допомогою брахітерапії. Ми розглядаємо цей етап як необхідний для пацієнтів з ураженням хоріоїдеї.

Після проведення брахітерапії доцільно виконання органозберігаючого втручання із застосуванням радіохвильового ножа. Енуклеація залишається основним методом радикального лікування і незамінна при наявності великого розміру пухлини, екстраокулярному рості і при низькій ймовірності збереження зору. Тим не менше, органозберігаючі операції залишаються основним вибором для клініциста. Після того, як дослідження COMS 2006 року [4] не продемонструвало переваги виживання при енуклеації в порівнянні з брахітерапією, саме цим методам віддається перевага.

У цьому дослідженні ми використовували транссклеральні втручання, вони дають кращі результати в плані збереження зору.

Первинна резекція пухлини показана в тих випадках, коли пухлина не може бути виликвана за допомогою променевої терапії. Вторинна місцева резекція пухлини може бути корисна в якості додаткового етапу лікування після променевої терапії, щоб видалити активну пухлина або у випадках виникнення ексудативного відшарування сітківки і неоваскулярної глаукоми (так званий «синдром токсичної пухлини»).

Висновки. 1. При ціліохоріоїдальній локалізації доцільно перед хірургічним втручанням використовувати брахітерапію з використанням бета-активних ізотопів.

2. При ціліохоріоїдектомії з використанням ріжучого хірургічного інструментарію з попередньою брахітерапією частота післяопераційних ускладнень в 5,7 разу вище в порівнянні з застосуванням радіохвильового ножа.

3. Застосування радіохвильового методу зменшує ризик рецидиву на порядок, при цьому безпосередні (зорові функції, післяопераційний клінічний перебіг) і віддалені результати (зорові функції, стан оптичних середовищ, ВГД, ймовірність розвитку рецидиву пухлини) не залежить від застосованого методу розсічення тканин при хірургічному втручанні.

ЛІТЕРАТУРА

1. Сочетанная лучевая терапия увеальных меланом / А. Ф. Бровкина, В. В. Кешелова, Ф. Е. Фридман, Ю. Г. Фишкин // Вестн. офтальмол. – 1997. – № 2. – С. 10–12.
2. Малецький А. П. Ефективність органозберігаючого лікування хворих увеальною меланою залежно від клініко-морфологічних характеристик пухлини та протипухлинної резистентності організму : автореферат дисс. на здобуття наук. ступеня докт. мед. наук /

- А. П. Малецький. Інститут очних хвороб і тканинної терапії ім. В. П. Філатова АМН України. – Одеса, 2001. – С. 32. – 37 с.
3. Aronow M. E. Uveal melanoma: 5-year update on incidence, treatment, and survival (SEER 1973-2013) / M. E. Aronow, A. K. Topham, A. D. Singh // Ocul. Oncol. Pathol. – 2018. – Vol. 4 (3). – P. 145–151.
4. Patterns of care and survival outcomes after treatment for uveal melanoma in the post-coms era (2004-

- Огляди літератури, **оригінальні дослідження**, погляд на проблему, випадок з практики, короткі повідомлення
- 2013): a surveillance, epidemiology, and end results analysis / Y. J. Rao, J. Sein, S. Badiyan [et al.] // *J. Contemp. Brachytherapy*. 2017. – Vol. 9 (5). – P. 453–465.
5. Галайчук І. Й. Неінвазивні методи діагностики меланоми шкіри / І. Й. Галайчук, О. С. Гоцько, І. В. Жулкевич // *Вісник наукових досліджень*. – 2015. – № 1. – С. 67–70.
6. Терентьева Л. С. Зависимость радио-чувствительности увеальных меланом от параметров опухоли и условий облучения / Л. С. Терентьева, В. А. Котова, В. В. Шамбра // *Офтальмол. журн.* – 1993. – № 1. – С. 5–7.
7. Maletskiy A. P. Radiowave surgery and selective and arterial chemotherapy in treatment of patients with uveal melanoma / A. P. Maletskiy, O. V. Homyakova // *Joint Congress SOE Geneva*, 4–7 June 2011. – p. 139.
8. Гришина Е. Е. Анализ заболеваемости глаз в Москве / Е. Е. Гришина, О. Ф. Федотова // *Сб. тр. МОКБ «Актуальные вопросы офтальмологии»*. – М., 1996. – Ч. II. – С. 173–174.
9. Treatment of uveal melanoma: where are we now? / J. Yang, D. K. Manson, B. P. Marr, R. D. Carvajal // *Ther. Adv. Med. Oncol.* – 2018. – Vol. 10. – P. 1758834018751715.
10. American Joint Committee on Cancer Classification of Uveal Melanoma (Anatomic Stage). Predicts prognosis in 7,731 patients: The 2013 Zimmerman lecture / C. L. Shields, S. Kaliki, M. Furuta [et al.] // *Ophthalmology*. – 2015. – Vol. 122 (6). – P. 1180–1186.
11. Prognoses and clinical outcomes of primary and recurrent uveal melanoma / J. H. Kim, S. J. Shin, S. J. Heo [et al.] // *Cancer Res. Treat.* – 2017. – Vol. 50 (4). – P. 1238–1251. DOI: 10.4143/crt.2017.534.
12. Chua V. Novel therapeutic strategies and targets in advanced uveal melanoma / V. Chua, A. E. Aplin // *Curr. Opin. Oncol.* – 2018. – Vol. 30 (2). – P. 134–141.
13. Бойко Э. В. Эндорезекция меланомы хориоидеи после предварительной девитализации / Э. В. Бойко, М. М. Шишкин // *Наук.-практ. конф. «Филатовские чтения»*, Одесса, 2011. – С. 227.
14. Малецкий А. П. Роль радиоволновой хирургии и селективной внутриглазной химиотерапии в органосохраняющем лечении больных увеальной меланомой / А. П. Малецкий, Е. В. Хомякова // *Сб. науч. трудов «Опухоли и опухолеподобные заболевания органа зрения»*. – М., 1-3 ноября 2010. – С. 170–174.
15. Панова И. Е. Комплексное органосохраняющее лечение «больших» меланом хориоидеи / И. Е. Панова // *Сб. трудов Российского общенац. офтальм. форума*. – 2009. – Т. 2. – С. 48–51.
16. Применение высокочастотной электросварки в ходе эндовитреальной резекции меланомы хориоидеи : тезисы научн.-практ. конф. офтальмологов «Филатовские чтения», Одесса, 2011. / Н. Н. Уманец, В. А. Наumenko, А. П. Малецкий, Е. П. Чеботарёв. – Одесса, 2011. – С. 233–234.
17. The COMS randomized trial of iodine 125 brachytherapy for choroidal melanoma: IV Local Treatment Failure and Eucleation in the First 5 Years after Brachytherapy. COMS Report No. 19 / L. M. Jampol, C. S. Moy, T. G. Murray [et al.] // *Ophthalmology*. – 2020. – Vol. 127 (4S). – P. S148–S157.
18. Clinical spectrum, treatment and outcomes of uveal melanoma in a tertiary centre / W. Wong, G. Sundar, C. Chee [et al.] // *Singapore Med. J.* – 2019. – Vol. 60 (9). – P. 474–478.
19. Mortality after deferral of treatment or no treatment for choroidal melanoma / B. R. Straatsma, M. Diener-West, R. Caldwell, R. E. Engstrom // *Indian J. Ophthalmol.* – 2018. – Vol. 66 (10). – P. 1395–1400.
20. Хомякова О. В. Порівняльні особливості структурних змін у судинному тракті ока після застосування радіохвильового ножа або ріжучого інструмента в експерименті / О. В. Хомякова, В. В. Віт, А. П. Малецький // *Офтальмол. журн.* – 2019. – № 4. – С. 43–48.
21. Maletsky A. The effectiveness of radiowave surgery in the treatment of patients with melanoma of iris, ciliary body and choroid / A. Maletsky, E. Khomyakova // *Ophthalmol. Res. Int. J.* – 2020. – Vol. 12. – P. 17–22.
22. Патент RU 2265423 МПК (2006) А61F 9/007 (2000.01). Способ радиохирургического лечения увеальной меланобластомы. Изобретатели: Смолякова Г. П., Пиховская И. Г., Лузьянина В. В., Сорокин Е. Л. Патентообладатель: Дальневосточный государственный медицинский университет. Заявл. 20.02.2005. Бюл. № 5. Опубликовано 10.12.2005. Бюл. № 34.
23. Brachytherapy of Uveal Melanomas with Ruthenium-106 Plaques / A. Belaïd, Ch. Nasr, O. Jmour [et al.] // *Asian Pac. J. Cancer Prev.* – 2016. – Vol. 17 (12). – P. 5281–5285.
24. Реброва О. Ю. Статистический анализ медицинских данных. Применение пакета прикладных программ STATISTICA / О. Ю. Реброва. – М. : МедиаСфера, 2002. – 312 с.

REFERENCES

1. Brovkina, A.F., Keshelava, V.V., Fridman, F.Ye., & Fishkin, Yu.G. (1997). Sochetannaya lucheivaya terapiya uvealnykh melanom [Combined radiation therapy for uveal melanomas]. *Vestn. oftalmol. – Bull. of Ophthalmol.*, 2, 10-12 [in Russian].
2. Maletskiy, A.P. (2001). Efektivnist orhanozberihaiuchoho likuvannia khvorykh uvealnoiu melanomoiu zalezno vid kliniko-morfolohichnykh kharakterystyk pukhlyny ta protypukhlynoi rezystentnosti orhanizmu [The effectiveness of organ-preserving treatment of patients with uveal melanoma depending on the clinical and morphological characteristics of the tumor and antitumor resistance of the body]. *Extended abstract of Doctor's thesis*. Odesa: V.P. Filatov Institute of Ophthalmology and Tissue Therapy, Academy of Medical Sciences of Ukraine [in Ukrainian].
3. Aronow, M.E., Topham, A.K., & Singh, A.D. (2018). Uveal melanoma: 5-Year update on incidence, treatment, and survival (SEER 1973-2013). *Ocul. Oncol. Pathol.*, 4 (3), 145-151.
4. Rao, Y.J., Sein, J., Badiyan, S., Schwarz, J.K., DeWees, T., Grigsby, P., & Rao, P.K. (2017). Patterns of care

- Огляди літератури, **оригінальні дослідження**, погляд на проблему, випадок з практики, короткі повідомлення and survival outcomes after treatment for uveal melanoma in the post-coms era (2004-2013): a surveillance, epidemiology, and end results analysis. *J. Contemp. Brachytherapy*, 9 (5), 453-465.
5. Halaychuk, I.Y., Hotsko, O.S., & Zhulkevych, I.V. (2015). Neinvazyvni metody diahnostryki melanomy shkiry [Non-invasive methods of diagnosis of skin melanoma]. *Visnyk naukovykh doslidzhen – Bulletin of Scientific Research*, 1, 67-70 [in Ukrainian].
6. Terentyeva, L.S., Kotova, V.A., & Shambra, V.V. (1993). Zavisimost radio-chuvstvitelnosti uvealnykh melanom ot parametrov opukholi i usloviy oblucheniya [Dependence of the radiosensitivity of uveal melanomas on the parameters of the tumor and the conditions of irradiation]. *Oftalmol. zhurn – Oftalmol. J.*, 1, 5-7 [in Russian].
7. Maletskiy, A.P., & Homiyakova, O.V. (2011). Radio-wave surgery and selective and arterial chemotherapy in treatment of patients with uveal melanoma. *Joint Congress SOE Geneva*, June 4-7.
8. Grishina, Ye.Ye., & Fedotova, O.F. (1996). Analiz zabolevayemosti glaz v Moskve [Analysis of the incidence of eyes in Moscow]. *Sb. tr. MOKB "Aktualnyye voprosy oftalmologii" – Sat. tr. MOSCB "Actual problems of ophthalmology"*, II, 173-174 [in Russian].
9. Yang, J., Manson, D.K., Marr, B.P., & Carvajal, R.D. (2018). Treatment of uveal melanoma: where are we now? *Ther. Adv. Med. Oncol.*, 10, 1758834018757175.
10. Shields, C.L., Kaliki, S., Furuta, M., Fulco, E., Alarcón, C., & Shields, J.A. (2015). American Joint Committee on Cancer Classification of Uveal Melanoma (Anatomic Stage) Predicts Prognosis in 7,731 Patients: The 2013 Zimmerman Lecture. *Ophthalmol.*, 122 (6), 1180-1186.
11. Kim, J.H., Shin, S.J., Heo, S.J., Choe, E.A., Kim, C.G., Jung, M., ..., & Shin, S.J. (2017). Prognoses and clinical outcomes of primary and recurrent uveal melanoma. *Cancer Res. Treat.*, 50 (4), 1238-1251. DOI: 10.4143/crt.2017.534.
12. Chua, V., & Aplin, A.E. (2018). Novel therapeutic strategies and targets in advanced uveal melanoma. *Curr. Opin. Oncol.*, 30 (2), 134-141.
13. Boyko, E.V., & Shishkin, M.M. (2011). Endorezektsiya melanomy khorioidei posle predvaritelnoy devitalizatsii [Endoresection of choroidal melanoma after preliminary devitalization]. Proceedings Scientific and Practical Conference "Filatovskiy chteniya", Odesa [in Russian].
14. Maletskiy, A.P., & Khomyakova, Ye.V. (2010). Rol radiovolnovoy khirurgii i selektivnoy vnutriglaznoy khimioterapii v organosokhranyayushchem lechenii bol'nykh uvealnoy melanomoy [The role of radio wave surgery and selective intraocular chemotherapy in organ-preserving treatment of patients with uveal melanoma]. *Sb. nauch. trudov "Opukholi i opukholepodobnyye zabolevaniya organa zreniya" – Coll. of Scientific Works "Tumors and tumor-like diseases of the organ of vision"*, 170-174 [in Russian].
15. Panova, I.Ye. (2009). Kompleksnoye organosokhrannoye lecheniye "bolshikh" melanom khorioidei [Complex organ-preserving treatment of "large" choroidal melanomas]. *Sb. trudov Rossiyskogo obshchenats. oftalm. foruma – Coll. of Works of the Russian Public. Ophthalmol. Forum*, 2, 48-51 [in Russian].
16. Umanets, N.N., Naumenko, V.A. Maletskiy, A.P. & Chebotarov, Ye.P. (2011). Primeneniye vysokochastotnoy elektrosvariki v khode endovitrealnoy rezektsii melanomy khorioidei [Application of high-frequency electric welding during endovitreal resection of choroidal melanoma]. Abstracts of Papers: *Nauchno-prakticheskoy konferentsii oftalmologov "Filatovskiy chteniya" – Scientific-practical conference of ophthalmologists "Filatov readings"*. Odesa [in Russian].
17. Jampol, L.M., Moy, C.S., Murray, T.G., Reynolds, S.M., Albert, D.M., Schachat, A.P., ..., & Wells, C.G. (2020). The COMS randomized trial of iodine 125 brachytherapy for choroidal melanoma: IV Local Treatment Failure and Enucleation in the First 5 Years after Brachytherapy. COMS Report No. 19. *Ophthalmol.*, 127 (4S), S148-S157.
18. Wong, W., Sundar, G., Chee, C., Zhao, P.S., Rajagopalan, R., & Gopal, L. (2019). Clinical spectrum, treatment and outcomes of uveal melanoma in a tertiary centre. *Singapore Med. J.*, 60 (9), 474-478.
19. Straatsma, B.R., Diener-West, M., Caldwell, R., & Engstrom, R.E. (2018). Mortality after deferral of treatment or no treatment for choroidal melanoma. *Indian J. Ophthalmol.*, 66 (10), 1395-1400.
20. Khomyakova, O.V., Vit, V.V., & Maletskiy, A.P. (2019). Porivnialni osoblyvosti strukturnykh zmin u sudynnomu trakti oka pislia zastosuvannya radiokhvylovoho nozha abo rizhuchoho instrumenta v eksperymenty [Comparative features of structural changes in the vascular tract of the eye after the use of a radio-wave knife or cutting tool in the experiment]. *Oftalmol. zhurn. – Ophthalmol. J.*, 4, 43-48 [in Ukrainian].
21. Maletskiy, A., & Khomyakova, E. (2020). The effectiveness of radiowave surgery in the treatment of patients with melanoma of iris, ciliary body and choroid. *Ophthalmol. Res. Int. J.*, 12, 17-22.
22. Patent RU 2265423 MPK (2006) A61F 9/007 (2000.01) Sposob radiokhirurgicheskogo lecheniya uvealnoy melanoblastomy [Method for radiosurgical treatment of uveal melanoblastoma]. Izobretateli: Smolyakova, G.P., Pikhovskaya, I.G., Luzyanina, V.V., Sorokin, Ye.L. Patentobladatel: Dalnevostochnyy gosudarstvennyy meditsinskiy univesitet. Zayavl. 20.02.2005 Byul. № 5. Opublikovano: 10.12.2005. Bull. № 4 – Inventors: Smolyakova G.P. (RU), Pikhovskaya I.G. (RU), Luzyanina V.V. (RU), Sorokin E.L. (RU) Patentee: Far Eastern State Medical University Appl. 02/20/2005 Bull. No. 5 Published: 10.12.2005 Bul. No. 34 [in Russian].
23. Belaïd, A., Nasr, Ch., Jmour, O., Cherif, A., Kochbati, L., Bouguila, H., ..., & Benna, F. (2016). Brachytherapy of Uveal Melanomas with Ruthenium-106 Plaques. *Asian Pac. J. Cancer Prev.*, 17 (12), 5281-5285.
24. Brebrova, O.Yu. (2002). Statisticheskyy analiz meditsinskikh dannykh. Primeneniye paketa prikladnykh programm STATISTICA [Statistical analysis of medical data. Application of the STATISTICA software package]. Moscow: MediaSfera [in Russian].

ЭФФЕКТИВНОСТЬ РАДИОВОЛНОВОЙ (3,8 МГЦ) БЛОКЭКСЦИЗИИ МЕЛАНОМЫ ЦИЛИОХОРИОИДАЛЬНОЙ ЛОКАЛИЗАЦИИ

©О. В. Хомякова

ГУ «Институт глазных болезней и тканевой терапии имени В. П. Филатова» НАМН Украины

РЕЗЮМЕ. Цель исследования – определить эффективность применения радиоволновой хирургии в лечении больных с меланомой цилиарного тела и хориоидеи в сочетании с адьювантной β-терапией.

Материал и методы. Клинический анализ проведен у 48 больных меланомой иридоцилиохоориоидального участка. Всем пациентам заблаговременно проводилась брахитерапия на основании опухоли с $40,0 \pm 0,2$ дней до оперативного вмешательства. В качестве офтальмоапликаторов были использованы стронциево-иттриевые ($^{90}\text{Sr}+^{90}\text{Y}$) аппликаторы. Разовая доза равна 40 Гр, суммарная поглощенная доза составила 400 гр.

Результаты. После проведенной брахитерапии у всех пациентов происходила частичная резорбция опухоли (на 50–60 % от исходного размера). Тяжелых пострadiационных реакций после облучения у пациентов не было, но у 23 (47,9 %) усилились проявления начальной и незрелой катаракты. Значительно реже отмечалось помутнение стекловидного тела – 5 случаев или 10,4 %. При оценке частоты послеоперационных осложнений в контрольной группе установлено, что наиболее частыми осложнениями были гемофтальм (5 случаев или 25,0 %), отслойка сетчатки (3 случая или 15,0 %), эпиретинальный фиброз (1 случай или 5,0 %). В основной группе были обнаружены 2 случая гемофтальма (7,1 %).

После проведенного вмешательства отмечалось снижение частоты случаев вторичной глаукомы, показатель ВТО снизился до $21,3 \pm 3,6$ мм рт. ст.

При оценке динамики остроты зрения установлено, что к концу первого года наблюдения больных с острой зрения более 0,6 было 6 (21,4 %) в I группе и 5 (25,0 %) – во II группе.

Выводы. 1. При цилиохориоидальной локализации целесообразно перед хирургическим вмешательством использовать брахитерапию с использованием бета-активных изотопов. 2. При цилиохориоидэктомии с использованием режущего хирургического инструментария с предыдущей брахитерапии частота послеоперационных осложнений в 5,7 раза выше по сравнению с применением радиоволнового ножа. 3. Применение радиоволнового метода уменьшает риск рецидива на порядок, при этом непосредственные (зрительные функции, послеоперационное клиническое течение) и отдаленные результаты (зрительные функции, состояние оптических сред, ВГД, вероятность развития рецидива опухоли) не зависят от применяемого метода рассечения тканей при хирургическом вмешательстве.

КЛЮЧЕВЫЕ СЛОВА: увеальная меланома; лечение; брахитерапия; прогноз.

EFFICIENCY OF RADIOWAVE (3.8 MHZ) BLOCKADE OF MELANOMA OF CELIOCHORIOIDAL LOCALIZATION

©O. V. Khomyakova

V. Filatov Institute of Ophthalmology and Tissue Therapy, NAMS of Ukraine

The aim of the study – to determine the effectiveness of radiowave surgery in the treatment of patients with ciliary body and choroidal melanoma in combination with adjuvant β-therapy.

Material and Methods. Clinical analysis was performed in 48 patients with iridocylchochorioid melanoma. All patients underwent tumor-based brachytherapy (40.0 ± 0.2) days before surgery. Strontium-yttrium ($^{90}\text{Sr}+^{90}\text{Y}$) applicators were used as ophthalmic applicators. A single dose was 40 Gy, the total absorbed dose was 400 Gy

Results. After brachytherapy, all patients underwent partial resorption of the tumor (50–60 % of the original size). Patients did not have severe post-radiation reactions after irradiation, but in 23 (47.9 %) the manifestations of initial and immature cataracts increased. Much less often there was turbidity of the vitreous – 5 cases or 10.4 %. When assessing the frequency of postoperative complications in the control group, it was found that the most common complications were hemophthalmos (5 cases or 25.0 %), retinal detachment (3 cases or 15.0 %), epiretinal fibrosis (1 case or 5.0 %). In the main group there were 2 cases of hemophthalmos (7.1 %).

After the intervention, there was a decrease in the incidence of secondary glaucoma, IOP decreased to (21.3 ± 3.6) mm Hg.

When assessing the dynamics of visual acuity, it was found that by the end of the first year of observation of patients with visual acuity greater than 0.6 were 6 (21.4 %) in group I, and 5 (25.0 %) – in group II.

Conclusions. 1. At celiochorioid localization it is expedient to use brachytherapy with use of beta-active isotopes before surgical intervention. 2. After celiochorioidectomy with the use of cutting surgical tools with preliminary brachytherapy the frequency of postoperative complications is 5.7 times higher in comparison with the use of a radio-wave knife. 3. The use of radiowave method reduces the risk of recurrence by an order of magnitude, while direct (visual functions, postoperative clinical course) and long-term results (visual functions, state of optical media, IOP, the likelihood of tumor recurrence) do not depend on the method of tissue dissection.

KEY WORDS: uveal melanoma; treatment; brachytherapy; prognosis.

Отримано 10.08.2020