

Експериментальна медицина та морфологія

УДК 611.891

Витко Ю.Н., Старченко И.И.

ОСОБЕННОСТИ НАРУЖНОГО СТРОЕНИЯ ТРОЙНИЧНОГО УЗЛА ЧЕЛОВЕКА ВО ВНУТРИУТРОБНОМ ПЕРИОДЕ РАЗВИТИЯ.

ВГУЗУ «Украинская медицинская стоматологическая академия», г. Полтава.

Установлено, что в изучаемый период внутриутробного развития тройничный узел в типичных случаях представляет собой расширяющуюся у верхнего края пирамидки височной кости и переходящую на переднюю её поверхность несколько уплощённую часть ствола тройничного нерва. К концу изучаемого периода происходит существенное увеличение поперечного размера тройничного узла, вследствие чего он приобретает форму, близкую к треугольной. На всём протяжении изучаемого периода от тройничного узла во всех наблюдениях удаётся проследить отхождение трех основных ветвей - глазного, верхнечелюстного и нижнечелюстного нервов. Начиная с 16-18 недель, кроме того, представляется возможным выявить тонкие ветви тройничного нерва.

Ключевые слова: тройничный узел, тройничный нерв, эмбриогенез.

Работа является фрагментом НДР «Определение закономерностей морфогенеза органов тканей и сосудисто - нервных образований организма в норме, эксперименте и под воздействием внешних факторов. Морфо - экспериментальное обоснование действия новых хирургических шовных материалов, № Гос. регистрации 0113U001024.

В настоящее время имеется значительное количество исследований, посвященных строению и топографии периферического отдела нервной системы [1, 2, 3, 4, 7, 8, 10]. Однако наряду с этим отдельные вопросы эмбриогенеза нервной системы остаются до конца не изученными. Одной из таких проблем являются особенности развития и дифференцировки тройничного узла человека во внутриутробном периоде развития [6, 9]. Исчерпывающие сведения по данному вопросу необходимы для патогенетического обоснования лечения некоторых заболеваний, относящихся к нейростоматологии, особенностей проведения анестезии в различные возрастные периоды.

Цель исследования

Изучение наружного строения тройничного узла человека на 12-23 неделях внутриутробного развития на макро- микроскопическом уровне.

Материал и методы исследования

Объектом исследования являлись головные части 30 плодов человека в период от 12 до 23 недель внутриутробного развития, которые были получены после прерывания беременности по социальным и медицинским показаниям. Забор материала проводили с учётом рекомендаций по взятию материала для морфологических исследований. Полученный материал был разделён на три группы в зависимости от срока гестации (таб.1).

Таблица 1.
Количественная характеристика экспериментального материала

Номер группы	Срок беременности	Количество плодов, взятых для исследования
1	12-14 недель	10
2	16-18 недель	10
3	20-23 недели	10

После изучения внутреннего основания черепа, при помощи бинокулярной лупы МБС-10 проводили вскрытие тройничной полости с последующим извлечением тройничного узла и изучение его наружного строения.

Результаты и их обсуждение

В подавляющем большинстве случаев во все изучаемые периоды фетогенеза тройничный узел довольно легко отделялся от стенок полости тройничного узла, однако в отдельных случаях тройничный узел отделялся от стенок полости с применением некоторого усилия, при этом нарушалась целостность узла. Однако дать исчерпывающий ответ на вопрос следует ли считать данное обстоятельство индивидуальной особенностью взаимоотношения тройничного узла и стенок одноимённой полости, либо является следствием условий фиксации препарата, мы на данном этапе изучения обсуждаемой проблемы не можем. В то же время подобные варианты взаимоотношения между тройничным узлом и стенками тройничной полости на нефиксированных препаратах в постнатальном пери-

оде развития отдельными исследователями рассматриваются как варианты индивидуальных особенностей [8].

На 12- 14 неделях внутриутробного развития тройничный узел на тотальных влажных препаратах после вскрытия тройничной полости в типичных случаях представляет собой едва заметно расширяющуюся у верхнего края пирамидки височной кости и переходящую на переднюю её поверхность несколько уплощённую часть ствола тройничного нерва. В описываемый период от тройничного узла во всех наблюдениях удаётся проследить отхождение трех основных ветвей - глазной, верхнечелюстного и нижнечелюстного нервов, которые имеют примерно одинаковую толщину. Изредка нам приходилось наблюдать тройничный узел в виде двух относительно обособленных образований, неправильной формы, примерно одинаковой величины, от одной из которых отходили верхне- и нижнечелюстные нервы, от другой - глазной нерв.

В периоды 16-18 и 20-23 недель внутриутробного развития значительных изменений в наружном строении тройничного узла не наблюдается, однако за счёт увеличения его линейных размеров представляется возможным на макромикроскопическом уровне более детально изучить его строение. Так, следует отметить, что по сравнению с предыдущим периодом внутриутробного развития, за счет приоритетного увеличения поперечного размера тройничный узел начинает более отчетливо дифференцироваться от ствола тройничного нерва и начиная с 16-18 недель в некотором приближении принимает вытянутую треугольную форму, верхушкой обращенную к стволу тройничного нерва (рис.1).

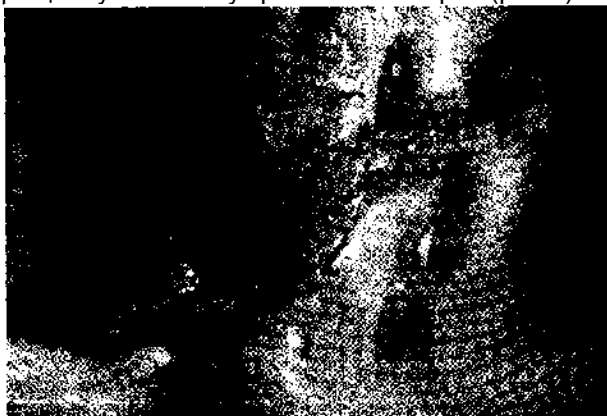

Рис. 1. Тройничный узел плода на 16 - 18 неделях внутриутробного развития (тройничная полость вскрыта).

1 - тройничный узел; 2 - тройничный нерв; 3 - мелкие ветви тройничного нерва; 4 - внутреннее слуховое отверстие.

От передне-нижней части тройничного узла отходят три основные ветви - глазной, верхнечелюстной и нижнечелюстной нервы, которые дифференцируются более отчетливо по срав-

нению с описанным ранее периодом. Следует отметить, из перечисленных ветвей нижнечелюстной нерв, как и в постнатальном периоде, имеет наибольший диаметр, что становится более очевидным к 20-23 неделям внутриутробного развития, в то же время глазной и верхнечелюстной имеют примерно одинаковую толщину.

Начиная с 16-18 недель эмбриогенеза, кроме описанных трёх основных ветвей, без применения дополнительных методик постоянно удаётся обнаружить 1-2 отходящих от узла тонкие ветви, которые, повидимому принимают участие в иннервации твёрдой мозговой оболочки и симпатической иннервации органов головы [3, 5]. Следует отметить, что в типичных случаях под бинокулярной лупой прослеживалось пучковое строение тройничного узла. Пучки нервных волокон вблизи ствола тройничного нерва располагаются преимущественно параллельно, затем по мере приближения к местам отхождения основных ветвей образуют обычно более или менее выраженную сеть (рис.1).

Очевидно, такая картина имеет место в результате того, что центральные отростки нейронов тройничного узла, проходя в чувствительный корешок нерва, как правило, не имеют правильной ориентировки, не группируются в пучки, непосредственно продолжающие «свою» главную ветвь нерва. В тоже время возможность визуализации подобной картины косвенно свидетельствует об отсутствии соединительной капсулы у изолированного препарата, что может свидетельствовать о тесном сращении её компонентов со стенками тройничной полости.

Изредка, при изучении препаратов тройничных узлов в период 20-23 недель внутриутробного развития под бинокулярной лупой, удавалось обнаружить тончайшие пучки нервных волокон, пересекающих поверхность тройничного узла. Данные пучки продолжались в глазной, либо в нижнечелюстной нерв и, повидимому, представляют собой отростки нейронов среднемозгового ядра тройничного нерва, осуществляющие проприоцептивную иннервацию. Возможно, также, что они представляют собой отростки клеток тройничного узла, выселившиеся на периферию, либо обеспечивают связь тройничного узла с узлами вегетативной нервной системы [3, 5, 8].

Изучение изолированных плоскостных препаратов тройничного узла позволило прийти к выводу, что он в описываемый период внутриутробного развития в типичных случаях имеет форму близкую к треугольной, при этом поперечный размер его заметно увеличивается к 20-23 неделям внутриутробного развития (рис.2).

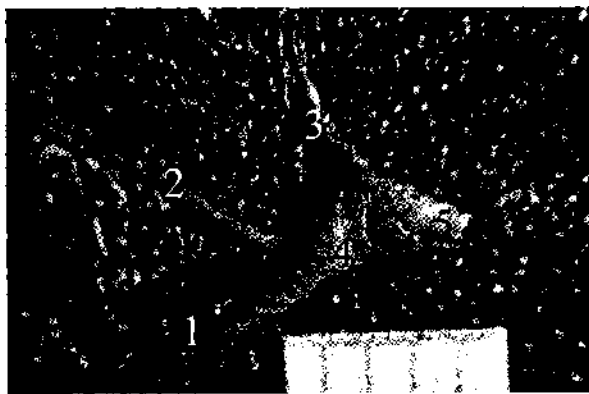


Рис.2. Изолированный тройничный узел плода на 20 - 23 неделях внутриутробного развития. 1 - нижнечелюстной нерв; 2 - верхнечелюстной нерв; 3 - глазничный нерв; 4 - тройничный узел; 5 - ствол тройничного нерва.

К одному из его углов подходит непосредственно ствол тройничного нерва, от двух других отходят нижнечелюстной и глазной нервы. Место отхождения верхнечелюстного нерва занимает обычно противоположное относительно ствола тройничного нерва положение, между глазным и нижнечелюстным нервами, несколько ближе к последнему.

Выводы

1. Во все изучаемые периоды внутриутробного развития, человека от тройничного узла человека отходят три главные ветви: глазной, верхнечелюстной и нижнечелюстной нервы.

2. Начиная с 16-18 недель внутриутробного развития на макро- микроскопическом уровне кроме трёх основных, представляется возможным дифференцировать 1-2 тонкие ветви, отходящие от тройничного узла.

3. В период от 12 до 23 недель внутриутробного развития происходит существенное увеличение тройничного узла, в первую очередь за

Реферат

ОСОБЛИВОСТІ ЗОВНІШНЬОГО БУДОВИ ТРІЙЧАСТОГО ВУЗЛА ЛЮДИНИ У ВНУТРІШНЬОУТРОБНОМУ ПЕРІОДІ РОЗВИТКУ. Вітко Ю.М., Старченко І.І.

Ключові слова: трійчастий вузол, трійчастий нерв, ембріогенез

У роботі проводилося вивчення зовнішньої будови трійчастого вузла людини в період з 12 по 23 тижень внутрішньоутробного розвитку. Встановлено, що в досліджуваний період внутрішньоутробного розвитку трійчастий вузол в типових випадках являє собою дещо сплюснену частину стовбура трійчастого нерва, що розширюється біля верхнього краю пірамідки скроневої кістки і переходить на її передню поверхню. До кінця досліджуваного періоду відбувається істотне збільшення поперечного розміру трійчастого вузла, внаслідок чого він набуває форму, близьку до трикутної. На всьому протязі досліджуваного періоду від трійчастого вузла у всіх спостереженнях вдається простежити відходження трьох основних гілок - очного, верхньощелепного і нижньощелепного нервів. Починаючи з 16-18 тижнів, крім того, можливо виявити тонкі гілки трійчастого нерва.

Summary

CHARACTERISTIC OF EXTERNAL STRUCTURE OF HUMAN TRIGEMINAL GANGLION IN UTERO DEVELOPMENT.

Vitko YU.N., Starchenko I.I.

Key words: trigeminal ganglion, trigeminal nerve, human embryogenesis.

This work was carried out to study the structure of the outer human trigeminal ganglion in embryo of 12 - 23 weeks of gestation. It has been established that during the studied period of fetal development, trigeminal node in typical cases looks like the pyramid expanding at the upper edge of the temporal bone and passing into its frontal surface somewhat flattened part of the trunk of the trigeminal nerve. At the end of study period there is a significant increase in the transverse dimension of trigeminal ganglion, whereby it acquires a shape similar to the triangle. Throughout the study period from the trigeminal ganglion in all cases we can trace origin of the three main branches of ophthalmic, maxillary and mandible nerves. Since 16-18 weeks it is possible to identify the thin branches of the trigeminal nerve.

счёт его поперечного размера, вследствие чего к концу изучаемого периода на плоскостных препаратах он имеет треугольную форму.

Перспективы дальнейших исследований

В дальнейшем планируется изучение клеточного состава и кровеносного микроциркуляторного русла тройничного узла человека на 12-23 неделях внутриутробного развития.

Литература

1. Богданов А.П. Топография глазодвигательного, блокового, тройничного и отводящего нервов и их связи в пределах пещеристого синуса и верхней глазной щели человека и некоторых животных: автореф. дис. на соискание учён. степени канд. мед. наук: спец. 14.00.02 «анатомия человека» / А. П. Богданов. - Москва, 2002. - 20 с.
2. Жаботинский Ю.М. Нормальная и патологическая морфология вегетативных ганглиев / Ю.М. Жаботинский. - М.: Медицина, 1953. - 292 с.
3. Пентешина Н.А. Характеристика ствола и ветвей тройничного нерва / Н.А. Пентешина // Стоматология. - 1966. - Т. 45, № 4. - С. 93-94.
4. Половик О.Ю. Ультраструктурна організація вхідних корінців під'язикового вегетативного вузла від нервовозвулового ланцюжка людини у старечому віці / О.Ю. Половик, П.М. Скринников // Вісник проблем біології і медицини. - 2004. - № 4. - С. 101-103.
5. Ратников А.Н. Сосуды и нервы пеицеристой венозной пазухи в свете возрастной и индивидуальной изменчивости: автореф. дис. на соискание учёной степени кандидата мед. наук: спец. 14.00.02 «анатомия человека» / А.Н. Ратников. - Калинин, 1972. - 21 с.
6. Старченко И.И. Особенности структурной организации капсулы тройничного узла человека во внутриутробном периоде развития / И.И. Старченко, Ю.П. Витко // Вісник проблем біології і медицини. - 2012. - Вип. 4, Т. 2. - С. 202-205.
7. Степанчук А.П. Форми індивідуальної мінливості шийного відділу симпатичних стовбів людини: автореф. дис. на здобуття наук, ступеня канд. мед. наук: спец. 14.03.01 «нормальна анатомія» / А.П. Степанчук. - Харків, 1998. - 19 с.
8. Сударикова Т.В. Индивидуальные особенности внешнего строения и топографии тройничного узла взрослого человека: дис. кандидата мед. наук: 14.00.02 / Сударикова Татьяна Викторовна. - М., 2006. - 207 с.
9. Kehrl P, Anatomy and embryology of the trigeminal nerve and its branches in the parascleral area / P. Kehrl, C. Maillot, M.J. Wolff // Keshoi Res. - 1997. - Vol. 19, N 1. -P. 57-65.
10. La Sotres G. Le Systeme nerveux peripherique / La Sotres G. - Paris, 1955. - 547 p. Ю.Н. Витко, И.И. Старченко.