

УДК 616.724 - 07

Яценко О.И., Рыбалов О.В., Черевко Ф.А.

АНАТОМИЧЕСКАЯ АСИММЕТРИЯ НИЖНЕЙ ЧЕЛЮСТИ И ФУНКЦИОНАЛЬНЫЕ ОСОБЕННОСТИ ЖЕВАТЕЛЬНЫХ МЫШЦ У ЛИЦ С ГЛУБОКИМ РЕЗЦОВЫМ ПЕРЕКРЫТИЕМ

ВГУЗУ «Украинская медицинская стоматологическая академия», г. Полтава

В специальной литературе уделено недостаточное внимание вопросам, освещающим научно-обоснованные сведения о характере асимметрии у лиц с глубоким резцовым перекрытием и функциональное состояние жевательных мышц при этом. Целью исследования явилась оценка характера симметрии (асимметрии) правой и левой половин нижней челюсти и функциональное состояние жевательных мышц у лиц с глубоким резцовым перекрытием. Обследовано 48 человек европейской расы в возрасте от 18 до 25 лет, имевших глубокое резцовое перекрытие. В план обследования входило измерение размеров ветви нижней челюсти от центра суставной головки до угла и тела челюсти от угла до срединного отдела в подбородочном участке с расчетом коэффициента их асимметрии, а так же электромиография собственно жевательных мышц. Результатами исследования определено, что у пациентов с глубоким резцовым перекрытием, в зависимости от степени его тяжести, имеет место разной выраженности асимметрия нижней челюсти, определяемое в большей мере у обследованных с тяжелой степенью ГРП. Коэффициент асимметрии тела челюсти составил 3.29%, ветвей - 5.51%. Наиболее выраженные явления асимметрии в активности жевательных мышц по всем показателям отмечены также у пациентов с тяжелой степенью ГРП.

Ключевые слова: глубокое резцовое перекрытие, асимметрия нижней челюсти, асимметрия биоэлектрической активности жевательных мышц.

Самофинансирование

Тема научной разработки авторов является фрагментом инициативной плановой научно-исследовательской работы кафедры ортодонтии ВДНЗУ «УМСА» «Обоснования методов профилактики и лечение пациентов с зубочелюстными аномалиями в зависимости от их конституционального типа и физического развития.» № госрегистрации 011U30003715.

Стоматологи, неврологи, пластические хирурги, косметологи достаточно часто сталкиваются в своей практике с такой проблемой, имеющей место у соответствующей категории больных, как асимметрия лица [2].

Человеку, как живому организму, присуща индивидуальная асимметрия правой и левой половин тела, в том числе и лица. Она незаметна невооруженным глазом и придает личности неповторимость. Как считают пластические хирурги и косметологи лечение асимметрии лица требуется лишь при патологической разнице в пропорциях, которая условно больше 2-3 мм в линейных измерениях и 3-5 градусов в угловых. Следует уточнить, что асимметрия – собирательное понятие, включающее целый ряд разнообразных аномалий и деформаций мягких тканей и костных структур лица [9, 10].

В научной литературе выделяется более 25 причин асимметрии лица, которая может быть либо врожденной, обусловленной особенностями архитектоники костей черепа, возникающей в эмбриогенезе, либо приобретенной. Причины приобретенной асимметрии лица разнообразны. Чаще всего это травмы и перенесенные заболевания: сдавления нервных окончаний, воспаления лицевого нерва, нарушение функции зрения, заболевания зубочелюстной системы (неправильный прикус, отсутствие зубов с одной стороны челюсти, вынужденное жевание на одну сторону) [1, 7].

Величина асимметрии четко коррелирует со степенью функциональной активности элементов человеческого тела – более активные и

подвижные части тела проявляют большую асимметрию. В частности, нижняя челюсть, как подвижный орган, характеризуется большей асимметрией по сравнению с неподвижной верхней челюстью.

В специальной литературе уделено недостаточное внимание вопросам, освещающим научно-обоснованные сведения о характере асимметрии у лиц с глубоким резцовым перекрытием и функциональное состояние жевательных мышц при этом [4, 11].

Цель исследования

Оценка характера симметрии (асимметрии) правой и левой половин нижней челюсти и функциональное состояние жевательных мышц у лиц с глубоким резцовым перекрытием.

Объекты и методы исследования

Обследовано 48 человек европейской расы в возрасте от 18 до 25 лет, имевших глубокое резцовое перекрытие. Женщин было 39, мужчин – 9. В зависимости от степени резцового перекрытия [12] из 48 пациентов у 21 диагностирована легкая степень, у 18 - умеренная, у 9 - тяжелая. Контрольную группу составили 22 человека (14 женщин, 8 мужчин) того же возраста с физиологическим прикусом.

В план обследования входило изучение анатомических размеров правой и левой половин нижней челюсти в двух измерениях. Измерялись размеры ветви челюсти от центра суставной головки до нижнего края ветви в области угла и тела челюсти от угла до срединного отдела в

подбородочном участке (рис.1). Для этого больной усаживался в зубоорточное кресло с хорошо фиксированным подголовником. Взгляд пациента устанавливался на 10 см выше его верхней теменной точки на расстоянии 1.5 м. На выступающей точке подбородка в его срединном отделе, что соответствовало уздечке нижней губы, ставилась метка. Такую же метку ставили на вершинах углов нижней челюсти и в проекциях центра суставных головок.

Для объективной оценки степени асимметрии высчитывался её коэффициент по формуле $Ka=100*(F1-F2)/F1$, где Ka – коэффициент асимметрии, $F1$ – больший параметр, $F2$ – меньший параметр измерения. [3]

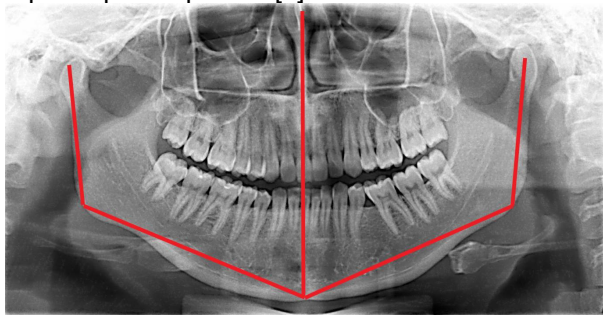


Рис. 1. Ортопантомограмма с графическим отображением способа измерения размеров ветвей и тела нижней челюсти.

Электромиографические исследования биопотенциалов жевательных мышц проведены при помощи четырехканального электромиографа М-440 фирмы "Медикор" (Венгрия). Для расшифровки электромиограмм использовалась компьютерная программа, разработанная на кафедре ортопедической стоматологии и имплантологии под руководством профессора В.В. Рубаненко [5, 8].

Запись электромиограмм выполнялась в режимах сжатия зубов и жевания. Анализировались максимальная и минимальная амплитуды залпов биоэлектрической активности (в мкВ), время мышечной биоэлектрической активности и покоя (в мсек.), коэффициент "К" ($K=Ta/Tn$) - соотношение длительности фазы биоэлектрической активности (Ta) и фазы биоэлектрического покоя (Tn).

Критерием оценки достоверности отличий размеров правой и левой половин нижней челюсти и результатов электромиограмм являлся t -показатель Стьюдента при вероятности ошибки $P \leq 0,05$.

Результаты исследования

У лиц с физиологическим прикусом при отсутствии асимметрии лица размеры правой ветви нижней челюсти составили $5,87 \pm 0,05$ см, левой - $5,88 \pm 0,05$ см. Коэффициент асимметрии - 0,16 %. Размеры тела челюсти справа были $9,73 \pm 0,22$ см, слева - $9,72 \pm 0,21$ см. Коэффициент асимметрии - 0,1%.

При внешнем осмотре пациентов с легкой

степенью ГРП явлений асимметрии лица выявлено не было. Со стороны полости рта: у 4 человек отмечалось смещение межрезцово-й линии нижней челюсти по отношению к верхней на 0.3 - 0.5 мм. Размеры правой и левой половин нижней челюсти (ветвей и тела) у этих обследованных были близки. Меньшие размеры ветвей нижней челюсти составили $5,89 \pm 0,04$ см, большие - $5,90 \pm 0,04$ см. Коэффициент асимметрии - 0,17%. Большие размеры тела челюстей были $9,96 \pm 0,27$ см, меньшие - $9,93 \pm 0,26$ см. Коэффициент асимметрии - 0,3%.

При внешнем осмотре пациентов с умеренной степенью ГРП явлений выраженной асимметрии лица выявлено не было. При осмотре полости рта у 6 человек отмечалось смещение межрезцово-й линии нижней челюсти по отношению к верхней от 0.3 до 0.9 мм. Меньшие размеры ветвей нижней челюсти составили $5,87 \pm 0,04$ см, большие - $5,99 \pm 0,04$ см. Коэффициент асимметрии - 2,01%. Меньшие размеры тела челюстей были $9,64 \pm 0,28$ см, большие - $9,65 \pm 0,28$ см. Коэффициент асимметрии - 0,1 %.

При внешнем осмотре пациентов с тяжелой степенью ГРП явления асимметрии лица выявлены у 4 человек. У всех обследованных отмечалось смещение межрезцово-й линии нижней челюсти по отношению к верхней на 0.5 - 2.1 мм. Меньшие размеры ветвей нижней челюсти составили $5,66 \pm 0,07$ см, большие - $5,99 \pm 0,06$ см. Коэффициент асимметрии - 5,51 %. Меньшие размеры тела челюстей были $9,69 \pm 0,20$ см, большие - $10,02 \pm 0,20$ см. Коэффициент асимметрии - 3,29 %.

Сопоставляя данные компьютерной расшифровки ЭМГ собственно жевательных мышц у больных с глубоким резцовым перекрытием отмечено, что для каждой степени тяжести глубины резцового перекрытия характерны нарушения показателей биоэлектрических ответов собственно жевательных мышц. В частности, в периоде волевого сжатия челюстей с тяжестью патологии падает время активности мышечных волокон, уменьшается амплитуда биотоков в максимальных и минимальных значениях. Сводные данные результатов электромиографии собственно жевательных мышц в периодах сжатия челюстей и жевания достоверно отражают асимметрию биоэлектрической активности этих мышц.

Анализ ЭМГ собственно жевательных мышц позволил выделить наиболее показательные цифровые значения, такие как: время активности, время покоя, частота заполнения, максимальное и минимальное значение и коэффициент активности мышечных волокон. Так у здоровых людей из группы контроля они были следующими с обеих сторон: время активности - $382,66 \pm 17,80$ (мс), время покоя $303,36 \pm 15,91$ (мс), частота заполнения $257,71 \pm 6,01$ (Гц), максимальное значение $584,46 \pm 56,10$ (мкВ), минимальное значение $587,11 \pm 47,46$ (мкВ), коэффи-

циент активности 1,44±0,19.

При глубоком резцовом перекрытии легкой степени при жевании было отмечено недостоверные изменения разницы цифровых показателей со стороны укороченной половины нижней челюсти и большей стороны. Показатели на укороченной стороне были следующими: время активности 449,08±22,94 (мс), время покоя 288,45±18,40 (мс), частота заполнения 246,69±6,78 (Гц), максимальное значение 527,48±61,19 (мкВ), минимальное значение 550,72±67,81 (мкВ) и коэффициент активности 1,94±0,19. На большей стороне: время активности 488,15±19,01 (мс), время покоя 324,65±18,71 (мс), частота заполнения 245,80±8,25 (Гц), максимальное значение 617,81±64,56 (мкВ), минимальное значение 595,06±66,96 (мкВ) и коэффициент активности 1,64±0,15. При сжатии зубов достоверных данных максимальных и минимальных показателей по сравнению с лицами с физиологическим прикусом не выявлено.

При глубоком резцовом перекрытии умеренной степени при жевании также отмечено недостоверные изменения разницы цифровых показателей со стороны укороченной половины нижней челюсти и большей стороны. Показатели на укороченной стороне были следующими: время активности 484,72±28,02 (мс), время покоя 280,66±12,27 (мс), частота заполнения 280,01±10,27 (Гц), максимальное значение 280,64±35,41 (мкВ), минимальное значение 276,59±30,04 (мкВ) и коэффициент активности 1,79±0,15. На большей стороне: время активности 497,38±25,86 (мс), время покоя 372,16±17,99 (мс), частота заполнения 255,04±9,96 (Гц), максимальное значение 467,31±43,11 (мкВ), минимальное значение 610,39±68,57 (мкВ) и коэффициент активности 1,36±0,08.

Наиболее значительной разницей в биоэлектрической активности собственно жевательных мышц имела место у пациентов с тяжелой степенью глубокого резцового перекрытия, что коррелировало со степени асимметрии нижней челюсти. Так показатели на укороченной стороне были следующими: время активности 578,32±34,78 (мс), время покоя 275,37±24,87 (мс), частота заполнения 337,68±48,47 (Гц), максимальное значение 102,05±26,13 (мкВ), минимальное значение 123,22±35,61 (мкВ) и коэффициент активности 2,22±0,20. На большей стороне: время активности 530,88±40,73 (мс), время покоя 327,80±25,19 (мс), частота заполнения 281,98±27,83 (Гц), максимальное значение 147,64±27,41 (мкВ), минимальное значение 161,21±28,39 (мкВ) и коэффициент активности 1,69±0,17.

Выводы

Таким образом, у пациентов с глубоким резцовым перекрытием, в зависимости от степени его тяжести, имеет место разной выраженности асимметрия лица, определяемая в большей ме-

ре у обследованных с тяжелой степенью ГРП. При этом у пациентов с легкой степенью ГРП достоверных отличий в асимметрии размеров ветвей и тела нижней челюсти по отношению к лицам с физиологическим прикусом не отмечено. У большинства пациентов с умеренной степенью ГРП внешних проявления асимметрии лица не найдено, так же как и отличий в размерах правой и левой половин тела нижней челюсти. Однако имела место достоверная асимметрия в размерах одной из ветвей челюсти с коэффициентом асимметрии в 2,01%. Наиболее выраженная асимметрия в размерах тела и ветвей нижней челюсти отмечалась у обследованных с тяжелой степенью ГРП с Ка 3,29% и 5,51% соответственно.

Результатами электромиографии определено, что в каждой группе больных с глубоким резцовым перекрытием имеет место асимметрия биоэлектрической активности собственно жевательных мышц: при легкой степени как при жевании, так и при сжатии зубов отмечались незначительные отличия графического изображения миограмм правой и левой сторон, а также по сравнению с лицами с физиологическим прикусом. Наиболее выраженные явления асимметрии в активности жевательных мышц по всем показателям отмечены у пациентов с тяжелой степенью ГРП.

Полученные нами данные могут служить дополнительными диагностическими критериями для выработки тактики лечения пациентов с ГРП с объективной оценкой его эффективности.

Литература

1. Андреищев А.Р. Варианты подходов к планированию аппаратно-хирургической коррекции асимметрий челюстей // А.Р. Андреищев, М.М. Соловьев / Кафедра хирургической стоматологии СПбГМУ. Санкт-Петербургский Институт Красоты [Электронный ресурс]. – Режим доступа : http://plastic-surgeon.ru/plastic_surgery/operations/2873/2865/
2. Асимметрия лица [Электронный ресурс] // 2013. – Режим доступа : <http://womanadvice.ru/asimetriya-lica#ixzz3T85hQWrX>
3. Бессалова Е.Ю. Анатомическая асимметрия органов эндокринной и репродуктивной системы белых крыс в норме и при парентеральном введении ксеногенной цереброспинальной жидкости // Е.Ю. Бессалова / Симферополь, Украина, 2012. – [Электронный ресурс]. – Режим доступа : http://cerebral-asymmetry.ru/4_2012/Bessalova%204_2012
4. Гризодуб В.И. Новые разработки в комплексном лечении глубокого прикуса с язычным положением фронтальных зубов нижней челюсти / В.И. Гризодуб, Абед Ибрагим Мохаммед Эль-Халабй, Д.В. Гризодуб // Стоматолог. – 2011. – 12 (162). – С. 12-15.
5. Дворник В.Н. К вопросу о стандартизации комплексных электромиографических исследований в клинике ортопедической стоматологии / В.Н. Дворник, Г.М. Баля, О.С. Згонник [и др.] // Вопросы экспериментальной и клинической стоматологии : Сб. науч. работ. Харьков, 2003. – Вып. 6. – С. 207-209.
6. Долгалев А.А. Комплексная диагностика окклюзионных нарушений зубных рядов у пациентов с патологией височно-нижнечелюстного сустава / А.А. Долгалев // Вестник новых медицинских технологий. – 2008. – № 2. – С. 226-228.
7. Персин Л.С. Ортодонтия. Современные методы диагностики зубо-челюстных аномалий / Л.С. Персин. – М. : Ортодент-Инфо, 2007. – 250 с.
8. Рыбалов О.В. Результати вивчення біопотенціалів власно-жувальних м'язів у хворих з різним ступенем гіпермобільності голівки скронево-нижньощелепного суглоба / О.В. Рыбалов, П.О. Москаленко, Ю.И. Семенов // Світ медицини та біології. – 2011. – № 1. – С. 91-94.
9. Рудакова Т.Н. Асимметрия лица: норма или дефект внешности? // Т.Н. Рудакова / 06.2013 [Электронный ресурс]. – Режим

- доступа : <http://www.syl.ru/article/74041/assimetriya-litsa-norma-ili-defekt-vneshnosti>
10. Рудакова Т.Н. Асимметрия лица: причины и лечение // Т.Н. Рудакова / 06.2013 [Электронный ресурс]. – Режим доступа : <http://www.syl.ru/article/95477/assimetriya-litsa-prichiny-i-lechenie>
 11. Смаглюк Л.В. Стан біоелектричної активності м'язів щелепно-лицевої ділянки пацієнтів 6-9 років із патологією прикусу і спадковим анамнезом / Л.В. Смаглюк, Г.Л. Фетісова, Ремалі Анас // Проблеми екології та медицини. – Полтава, 2011. – Вип. 15, № 3-4. – С. 145.
 12. Хорошилкина Ф.Я. Ортодонтия. Лечение аномалий зубов и зубных рядов современными ортодонтическими аппаратами. Клинические и технические этапы их изготовления / Ф.Я. Хорошилкина, Л.С. Персин // Кн.1.-2-е изд., дп. – М. : Мед. книга. НГМФ, 2002. – 252 с.
- ### References
1. Andreishchev A.R. Varianty podkhodov k planirovaniyu apparaturno-khirurgicheskoy korrektsii asimetriy chelyustey // A.R. Andreishchev, M.M. Solov'yev / Kafedra khirurgicheskoy stomatologii SPbGMU. Sankt-Peterburgskiy Institut Krasoty [Elektronnyy resurs]. – Rezhim dostupa : http://plastic-surgeon.ru/plastic_surgery/operations/2873/2865/
 2. Asimetriya litsa [Elektronnyy resurs] // 2013. – Rezhim dostupa : <http://womanadvice.ru/asimetriya-lica#ixzz3T85hQWrX>
 3. Bessalova Ye.YU. Anatomicheskaya asimetriya organov endokrinnoy i reproduktivnoy sistemy belykh krysv v norme i pri parenteral'nom vvedenii ksenogennoy tserebrospinal'noy zhidkosti // Ye.YU. Bessalova / Simferopol', Ukraina, 2012. – [Elektronnyy resurs]. – Rezhim dostupa : http://cerebral-asymmetry.ru/4_2012/Bessalova%204_2012
 4. Grizodub V.I. Novyye razrabotki v kompleksnom lechenii glubokogo prikusa s yazychnym polozeniyem frontal'nykh zubov nizhney chelyusti / V.I. Grizodub, Abed Ibragim Mokhammad El'-Khalaby, D.V. Grizodub // Stomatolog. – 2011. – 12 (162). – С.12-15.
 5. Dvornik V.N. K voprosu o standartizatsii kompleksnykh elektromiograficheskikh issledovaniy v klinike ortopedicheskoy stomatologii / V.N. Dvornik, G.M. Balya, O.S. Zgonnik [i dr.] // Voprosy eksperimental'noy i klinicheskoy stomatologii : Sb. nauch. rabot. Khar'kov, 2003. – Vyp. 6. – С. 207-209.
 6. Dolgalev A.A. Kompleksnaya diagnostika okklyuzionnykh narusheniy zubnykh ryadov u patsiyentov s patologiyey visochno-nizhnechelyustnogo sustava / A.A. Dolgalev // Vestnik novykh meditsinskikh tekhnologiy. – 2008. – № 2. – С. 226-228.
 7. Persin L.S. Ortodontiya. Sovremennyye metody diagnostiki zubochelestnykh anomalii / L.S. Persin. – М. : Ortodont-Info, 2007. – 250 s.
 8. Rybalov O.V. Rezul'taty vyvchennya biopotentsialiv vlasnozhuval'nikh m'yaziv u khvorykh z ruznym stupenim hiperobil'nosti holiivky skronevo-nyzhn'oshchelepnogo suhloba / O.V. Rybalov, P.O. Moskalenko, YU.Y. Semenenko // Svit medytyny ta biolohiyi. – 2011. – № 1. – С. 91-94.
 9. Rudakova T.N. Asimetriya litsa: norma ili defekt vneshnosti? // T.N. Rudakova / 06.2013 [Elektronnyy resurs]. – Rezhim dostupa : <http://www.syl.ru/article/74041/assimetriya-litsa-norma-ili-defekt-vneshnosti>
 10. Rudakova T.N. Asimetriya litsa: prichiny i lecheniye // T.N. Rudakova / 06.2013 [Elektronnyy resurs]. – Rezhim dostupa : <http://www.syl.ru/article/95477/assimetriya-litsa-prichiny-i-lechenie>
 11. Smahlyuk L.V. Stan bioelektrychnoy aktivnosti m'yaziv shcheleпно-lytsevovoy dilyanky patsiyentiv 6-9 rokov iz patolohiyeyu prykusu i spadkovym anamnezom / L.V. Smahlyuk, H.L. Fetisova, Remali Anas // Problemy ekolohiyi ta medytyny. – Poltava, 2011. – Vyp. 15, № 3-4. – С. 145.
 12. Khoroshilkina F.YA. Ortodontiya. Lecheniye anomalii zubov i zubnykh ryadov sovremennymi ortodonticheskimi apparatami. Klinicheskkiye i tekhnicheskkiye etapy ikh izgotovleniya / F.YA. Khoroshilkina, L.S. Persin // Кн. 1. – 2-ye izd., dp. – М. : Med. kniga. YUVA, 2002. – 252 s.

Реферат

АНАТОМІЧНА АСИМЕТРІЯ НИЖНЬОЇ ЩЕЛЕПИ І ФУНКЦІОНАЛЬНІ ОСОБЛИВОСТІ ЖУВАЛЬНИХ М'ЯЗІВ У ОСІБ З ГЛИБОКИМ РІЗЦЕВИМ ПЕРЕКРИТТЯМ

Яценко О.І., Рибалов О.В., Черевко Ф.А.

Ключові слова: глибоке різцеве перекриття, асиметрія нижньої щелепи, асиметрія біоелектричної активності жувальних м'язів.

У спеціальній літературі приділена недостатня увага питанням, що висвітлюють науково-обґрунтовані відомості про характер асиметрії в осіб із глибоким різцевим перекриттям і функціональний стан жувальних м'язів при цьому. Метою дослідження з'явилася оцінка характеру симетрії (асиметрії) правої й лівої половин нижньої щелепи й функціональний стан жувальних м'язів в осіб із глибоким різцевим перекриттям. Обстежено 48 чоловік європейської раси у віці від 18 до 25 років, що мали глибоке різцеве перекриття. У план обстеження входив вимір розмірів галузі нижньої щелепи від центра суглобної голівки до кута й тіла щелепи від кута до середнього відділу в підборідній ділянці з розрахунком коефіцієнта їхньої асиметрії, а так само електроміографія властиво жувальних м'язів. Результатами дослідження визначено, що в пацієнтів із глибоким різцевим перекриттям, залежно від ступеня його ваги, має місце різної виразності асиметрія нижньої щелепи, обумовлена в більшій мірі в обстежених з важким ступенем ГРП. Коефіцієнт асиметрії тіла щелепи склав 3.29%, галузей - 5.51%. Найбільш виражені явища асиметрії в активності жувальних м'язів за всіма показниками відзначені так само в пацієнтів з важким ступенем ГРП.

Summary

LOWER JAW ANATOMICAL ASYMMETRY AND FUNCTIONAL FEATURES OF MASTICATORY MUSCLES IN PATIENTS WITH DEEP INCISAL OVERLAP

Yatsenko O.I., Rybalov O.V., Cherevko F.A.

Key words: deep incisal overlap, mandibular asymmetry, asymmetry of bioelectric activity of masticatory muscles.

Relevant literature pays little attention the issue, highlighting the scientifically grounded information about the nature of asymmetry in people with deep incisal overlapping and functional status of masticatory muscles at the same time. The aim of the study was to assess the character of symmetry (asymmetry) of left and right halves of the lower jaw and functional status of masticatory muscles in patients with deep incisal overlap. The study involved 48 people of European race aged 18 to 25 who had deep incisal overlap. The survey design included measuring the size of mandible ramus from the centre of the joint head to the angle and body of the mandible from the angle to the middle part of mental region with further calculation of their asymmetry, as well as electromyography of masticatory muscles. The results of the study demonstrated that patients with deep incisal overlap, depending on its severity, had different expressiveness of mandibular asymmetry. Jaw body asymmetry ratio was 3.29%, and ramus asymmetry ratio was 5.51%. The most pronounced asymmetry in the activity of masticatory muscles by all indicators was observed also in the patients with severe deep incisal overlapping.