

УДК 616.316 - 002.616.379 - 008.64

Короленко І.А., Рибалов О.В.

ОСОБЛИВОСТІ КЛІНІЧНИХ ПРОЯВІВ СІАЛОАДЕНІТУ У ХВОРИХ НА ЦУКРОВИЙ ДІАБЕТ II ТИПУ

ВДНЗУ «Українська медична стоматологічна академія», м. Полтава

Актуальним питанням сучасної стоматології, що привертає увагу багатьох дослідників, є зв'язок патології ендокринної системи і роботи слинних залоз. Особливого значення надають зв'язку підшлункової залози зі слинними. Одним із найбільш розповсюджених захворювань всієї ендокринної системи організму є ураження підшлункової залози у вигляді цукрового діабету. Патологічні зміни в порожнині рота, викликані цим захворюванням, впливають на якість життя пацієнтів і змушують їх звертатися за допомогою до лікаря стоматолога. Незважаючи на широкий спектр вивчених питань, що стосуються цукрового діабету, багато аспектів реактивно-дистрофічних змін в слинних залозах на його фоні дискутуються і продовжують бути актуальними. Мета дослідження - описання характерних клінічних ознак сіалоаденіту у хворих на фоні цукрового діабету II типу на основі дослідження секреції, фізико-хімічних, цитологічних властивостей секрету та штучного контрастування протоків привушних слинних залоз. Матеріали і методи дослідження. Результати даного дослідження базуються на аналізі обстеження 15 пацієнтів з двобічним збільшенням привушних слинних залоз на фоні цукрового діабету. Вік хворих – від 42 до 53 років. Кількість чоловіків – 6, жінок – 9. Крім опитування, огляду, пальпації слинних залоз застосовувались приватні методи дослідження: сіаломерія, визначення в'язкості секрету, його прозорості і значень рН, цитологічне вивчення секрету привушних залоз, сіалографія. За результатами проведеного обстеження хворих з двобічними збільшеннями привушних слинних залоз на фоні цукрового діабету II типу страждає загальна і паротидна секреція, фізико-хімічні властивості ротової рідини і секрету привушних слинних залоз. В зв'язку з цим в залозах починає розвиватися запальна реакція (поява в секреті нейтрофільних лейкоцитів), на сіалограмах спостерігається значне зменшення залозистої тканини за рахунок реактивної гіперплазії стромы вірогідно у відповідь на зміни гормонального статусу.

Ключові слова: цукровий діабет, слинні залози, сіалоаденіт.

Проведене дослідження є фрагментом планової науково-дослідної роботи кафедри післядипломної освіти лікарів-стоматологів ВДНЗУ «УМСА» за комплексною темою «Відновлення стоматологічного здоров'я у пацієнтів з основними стоматологічними захворюваннями та їх реабілітація» (державний реєстраційний № 0116U004191). Самофінансування.

Стан твердих і м'яких тканин порожнини рота визначається кількістю і властивостями слини, яка виділяється слинними залозами [5]. Слина – комплекс рідин, що продукуються великою кількістю спеціалізованих залоз, що відкриваються в порожнину рота [6]. Вона має в своєму складі органічні і неорганічні компоненти, які забезпечують нормальний фізіологічний стан тканин порожнини рота і виконують різноманітні функції, найбільш важливими з яких є захисна, травна, буферна і мінералізуюча функції. Різні стани організму, як фізіологічні, так і патологічні мають вплив як на процес і швидкість саливації, так і на склад і властивості слини. Швидкість слиновиділення може коливатися на протязі доби, в залежності від кліматичних умов або під впливом різних подразників (їжа, відчуття страху, паніка). Але особливий інтерес викликає вплив загальних патологічних процесів організму на секреторну швидкість та швидкість виведення секрету. Серед них можна виділити аутоімунні захворювання, патологію ендокринної, нервової, травної, сечостатевої систем. Актуальним питанням сучасної стоматології, що привертає увагу багатьох дослідників, є зв'язок патології ендокринної системи і роботи слинних залоз [1,2,11]. Особливого значення надають зв'язку підшлункової залози зі слинними [13]. З цього слідує, що порушення роботи підшлункової залози відображається на функціонуванні слинних залоз. Одним із найбільш розповсюджених захворю-

вань всієї ендокринної системи організму є ураження підшлункової залози у вигляді цукрового діабету. В різних країнах світу на 2015 рік кількість хворих цукровим діабетом у віковій групі 20-79 років склала 8,35%. Кількість хворих на цукровий діабет постійно зростає. Припускається, що до 2035 року розповсюдженість цукрового діабету зросте на 55%, а число хворих збільшиться до 592 млн. З віком частота захворюваності збільшується і досягає 20-25% після 65 років. В даний час він розглядається як гетерогенний синдром хронічної гіперглікемії [12]. Патологічні зміни в порожнині рота, викликані цим захворюванням, впливають на якість життя пацієнтів і змушують їх звертатися за допомогою до лікаря стоматолога [16,18]. Частота ураження тканин і органів порожнини рота при цукровому діабеті становить від 52% до 90%, захворювань слинних залоз – 29,5 %, з яких сіалоаденіт зустрічається до 92,8 % випадків [9,10]. Найбільш часто при цукровому діабеті відмічається збільшення привушних, рідше – піднижньощелепних слинних залоз [19]. Гіпертрофію слинної залози при цукровому діабеті вважають компенсаторною ознакою, так як слинні залози містять інсуліноподібну речовину [14,15].

Виділяють декілька типів цукрового діабету, але тільки два серед них мають найбільшу поширеність [4,8,17].

Цукровий діабет типу 1 – це гіперглікемія внаслідок руйнування β-клітин острівців підшлу-

нкової залози з розвитком інсулінової недостатності, кетоацидозу та діабетичної коми [25].

Цукровий діабет типу 2 – це хронічна гіперглікемія з прогресуючим зниженням секреції інсуліну та резистентністю до інсуліну [7].

Розповсюдженість діабету 1 і 2 типу значно відрізняється. Так, діабет 2 типу зустрічається значно частіше, що пов'язано з відсутністю раціонального харчування та високою розповсюдженістю ожиріння серед населення [3].

Незважаючи на широкий спектр вивчених питань, що стосуються цукрового діабету, багато аспектів реактивно-дистрофічних змін в слинних залозах на його фоні дискутуються і продовжують бути актуальними.

Мета дослідження

Описання характерних клінічних ознак сіалоаденіту у хворих на фоні цукрового діабету II типу на основі дослідження секреції, фізико-хімічних, цитологічних властивостей секрету та штучного контрастування протоків привушних слинних залоз.

Матеріали дослідження

Результати даного дослідження базуються на аналізі обстеження 15 пацієнтів з двобічним збільшенням привушних слинних залоз на фоні цукрового діабету. Вік хворих – від 42 до 53 років. Кількість чоловіків – 6, жінок – 9.

Методи дослідження

Крім опитування, огляду, пальпації слинних залоз застосовувались приватні методи дослідження: сіалометрія [6], визначення в'язкості секрету, його прозорості і значень рН [5], зондування протоків зацікавлених залоз, цитологічне вивчення секрету привушних залоз [16], сіалографія [18]. Всі хворі консультувались ендокринологом.

Результати дослідження

У всіх 15 пацієнтів з реактивними змінами в слинних залозах, що виникли на фоні цукрового діабету II типу, мав місце середній ступінь тяжкості сіалоаденіту. Тривалість захворювання була досить різноманітною і складала від одного до чотирьох років. У 8 хворих підозра на наявність цукрового діабету була визначена нами при їх первинному зверненні, що було підтверджено після обстеження в ендокринологічному відділенні Полтавської обласної клінічної лікарні.

При обстеженні хворих звертала на себе увагу відсутність яскравих клінічних симптомів уражень слинних залоз і, як наслідок, незначна кількість скарг на появу змін в самих слинних залозах. Всі хворі на момент первинного відвідування в основному скаржилися на сухість в порожнині рота, труднощі при жуванні та ковтанні їжі, кровоточивість ясен та їх незвичний вигляд.

При огляді хворих обличчя було симетричне, привушні залози були помірно збільшеними.

Шкіра над ними в кольорі не була змінена (рис. 1).

При пальпації привушні залози були м'яко-еластичної консистенції, гладкі, збільшені до 4-5 см в діаметрі, безболісні.

Слизова оболонка щік, язика, ясен дещо гіперемована, з ознаками сухості. Визначалась помірна кількість пінистої слини. У всіх хворих були виявлені ознаки генералізованого пародонтиту (набряклість та кровоточивість ясен, наявність пародонтальних кишень, рухомість зубів). Поряд з цим страждали тверді тканини зубів – мав місце «квітучий» карієс.

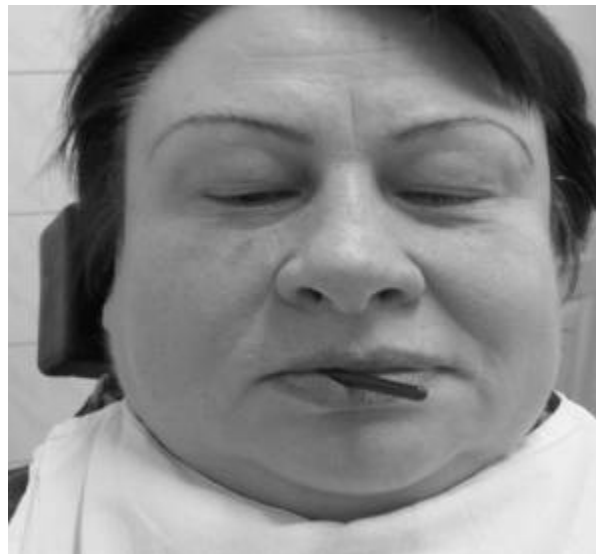

Рис. 1 Фото обличчя хворої А., 49 років. Діагноз: двобічний привушний сіалоаденіт на фоні цукрового діабету II типу. Визначається помірне двостороннє збільшення привушних залоз, більше справа. Момент зондування протоку правої привушної залози.

Вустя проток привушних залоз у всіх хворих визначалися в достатній мірі. При масуванні привушних слинних залоз з протоків у 5 хворих виділялась помірна кількість секрету, у 10 – мізерна. В'язкість секрету не страждала. Зондування проток було утруднене у 6 пацієнтів.

При вивченні загальної секреції визначено, що об'єм ротової рідини становив $3,48 \pm 0,1$ мл за 10 хв. дослідження (в нормі – $5,42 \pm 0,51$ мл), $p < 0,01$. Кількість секрету, що одержували з привушних залоз за 10 хв. дослідження, в середньому склала $1,38 \pm 0,09$ мл (в нормі – $2,33 \pm 0,15$ мл), $p < 0,001$.

В'язкість ротової рідини була незначно підвищена до $1,25 \pm 0,07$ сПз (в контрольній групі $1,0 \pm 0,01$ сПз), $p < 0,05$. В'язкість секрету привушних залоз склала $2,69 \pm 0,06$ сПз і була підвищеною в порівнянні до в'язкості секрету здорових слинних залоз ($2,55 \pm 0,02$ сПз), $p < 0,05$. При вивченні прозорості отриманого секрету втягнутих в патологічний процес привушних залоз, цей показник склав $0,033 \pm 0,001$ у.о., що в порівнянні з контрольною групою ($0,021 \pm 0,002$ у.о.) свідчить про зниження прозорості, $p < 0,01$.

Водневий показник ротової рідини становив $7,20 \pm 0,05$ ($p < 0,05$), паротидного секрету – $7,39 \pm 0,1$, що вказувало на тенденцію зміщення його в кислий бік у порівнянні зі здоровими (рН ротової рідини $7,35 \pm 0,05$, паротидного секрету – $7,55 \pm 0,03$).

Цитологічне дослідження секрету привушних залоз виявило, що клітинний вміст був малочисельним і в основному представлений окремими клітинами плоского епітелію, одиночними клітинами циліндричного епітелію та поодинокими нейтрофільними лейкоцитами (рис.2).

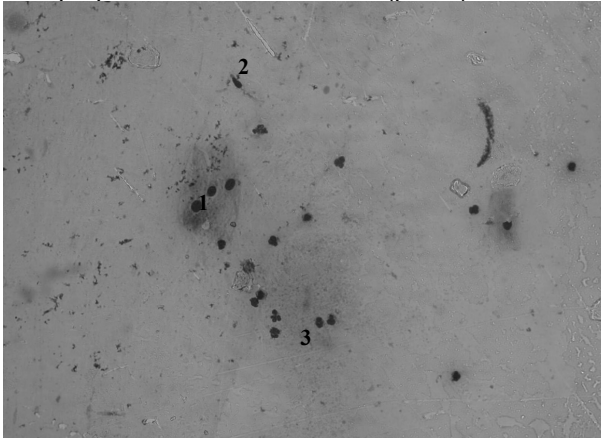


Рис. 2. Мікрофото ділянки мазка секрету лівої привушної слинної залози хворої Н., 43 роки. Діагноз: двобічний привушний сіалоаденіт на фоні цукрового діабету II типу. Визначаються поодинокі клітини плоского (1) і циліндричного епітелію (2) та помірна кількість нейтрофільних лейкоцитів (3). Фарбування за Романовським-Гімзе. Збільшення: ок.х10, об.х20.

Наявність в секреті залоз нейтрофільних лейкоцитів свідчить про те, що в залозах має місце запальна реакція. Це пояснює тенденцію зміщення рН секрету в кислу сторону.

За даними сіалографії встановлено зміни, що характерні для інтерстиціального ураження слинних залоз – помірне рівномірне звуження всієї системи протоків залоз за рахунок гіперплазії стромы (рис.3).

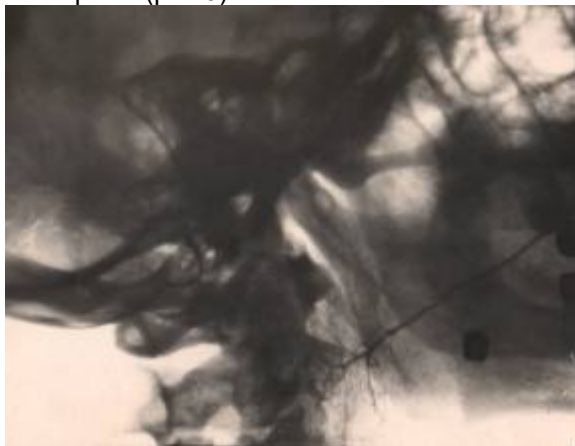


Рис.3. Сіалограма правої привушної залози хворої М., 44 років. Діагноз: двобічний привушний сіалоаденіт на фоні цукрового діабету II типу. Визначаються незмінні основні протоки, звуження системи протоків II-III рівнів. Протоки IV-V порядків відсутні за рахунок гіперплазії стромы.

Таким чином, за результатами проведеного обстеження хворих з двобічними збільшеннями привушних слинних залоз на фоні цукрового діабету II типу страждає загальна і паротидна секреція, фізико-хімічні властивості ротової рідини і секрету привушних слинних залоз. В зв'язку з цим в залозах починає розвиватися запальна реакція (поява в секреті нейтрофільних лейкоцитів), значне зменшення залозистої тканини за рахунок реактивної гіперплазії стромы вірогідно у відповідь на зміни гормонального статусу.

Література

1. Асиятилов А.Х. Состояние слюновыделительной системы у больных сиаденозом при патологии щитовидной железы / А.Х. Асиятилов, Г.А. Асиятилов, Х.А. Ордашев // Вестник Дагестанской государственной медицинской академии. - 2012. - №1. - С.28-30.
2. Ахмедханов И.А. Особенности саливации и состояния полости рта у пациентов с патологией органов эзофагогастроудоденальной зоны / И.А. Ахмедханов, И.В. Маев, Г.И. Лукина // Стоматология для всех. - 2012. - №4. - С. 57-59.
3. Балаболкин М.И. Новая классификация, критерии диагностики и показатели компенсации сахарного диабета / М.И. Балаболкин // Терапевтический архив. - 2000. - Т. 72. - № 10. - С. 5-10.
4. Бондар П.Н. Эндокринология / П.Н. Бондар, Г.П. Михальчишин, Ю.И. Комисаренко, О.М. Приступок // Учебник для студентов высших медицинских учебных заведений IV уровня аккредитации. - Нова Книга. - 2007. - Винница. - С. 343.
5. Вавилова Т.П. Биохимия тканей и жидкостей полости рта: учебное пособие / Т.П. Вавилова – 2-е изд. испр. и доп. – 2008. – 208с.
6. Денисов А. Б.Слюна и слюнные железы / А. Б. Денисов ; Российская акад. мед. наук. - 2-е изд., перераб. и доп. - Москва : Изд-во РАМН, 2009. - 470 с.
7. Звягинцева Т.Д. Метаболический синдром і його корекція / Т.Д. Звягинцева, І.М. Плутенко // Клінічна ендокринологія та ендокринна хірургія. – 2009. – № 3 (28). – С. 31-36.
8. Мустафина С.В. Сравнительная характеристика шкал риска сахарного диабета 2 типа / С.В. Мустафина, Г.И. Симонова, О.Д. Рымар // Сахарный диабет. - 2014. - №3. - С. 17-22.
9. Ордашев Х.А. Диабетические сиаденозы / Х.А. Ордашев // Материалы Всероссийской юбилейной научно-практической конференции. - Махачкала. - 2015. - С. 149-152.
10. Ордашев Х.А. Поражение слюнных желез при сахарном диабете / Х.А. Ордашев, А.Х. Асиятилов // Материалы научно-практической конференции «Актуальные вопросы диагностики и лечения заболеваний и поврежденный слюнных желез». - Москва. - 2009. - С. 47.
11. Радыш И.В. Иммунологический статус слюны женщин в разные фазы менструального цикла / И.В. Радыш, А.М. Аванесов, А.А. Сутормина [и др.] // Технология живых систем. - 2011. - №3. - С. 7-9.
12. Уоткинс П. Дж. Сахарный диабет / П. Дж. Уоткинс. - М. : Издательство БИНОМ. - 2006. - 134 с.
13. Merlo Carolina Parotid sialosis. Morphometrical analysis of the glandular parenchyma and stroma among diabetic and alcoholic patients / Carolina Merlo, Luciana Bohl, Carmen Carda, María Elsa Gómez de Ferraris, Miriam Carranza // Journal of Oral Pathology & Medicine. – 2010. – Jan. – Vol. 39 (1). - P. 10–15.
14. Galaghdina A.A. / Mechanisms of disorders of the functional and morphological condition of salivary glands in case of diabetes mellitus and their role in oral mucosa lesions / A.A. Galaghdina // Achievements of Clinical and Experimental Medicine. - 2015. - Том 23, № 2-3. - P. 12-13.
15. Mandel L. Sialadenosis associated with diabetes mellitus: a case report / Mandel L. // J. of Oral & Maxillofac. Surg. – 2002. - Vol.60 (6). – P.696-698.
16. Mandic R. Sialadenosis of the major salivary glands in a patient with central diabetes insipidus —Implications of a quapor in water channels in the pathomechanism of sialadenosis / R. Mandic, A. Teymoortash, P.H. Kann [et al.] // Exp.Clin. Endocrinol. Diabetes. – 2005. – Vol.113. – P.205.
17. Vaughan N.J. A review of European experience with aggregated diabetes databases in the delivery of quality care to establish a future vision of their structure and role / N.J. Vaughan // Diabetes Nutr. Metab. – 2001. – Vol. 14, № 2. – P. 86-87.
18. Quirino M.R. Oral manifestations of diabetes mellitus in controlled and uncontrolled patients / M.R. Quirino, E.G. Birman, C.R. Paula // Braz Dent J. – 1995. – Vol.6. – P.131.
19. Tuzun E. Possible role of gangliosides in salivary gland complications of diabetes / E. Tuzun, A.C. Hatemi, K. Memisoglu // Med Hypotheses. - 2000. - Vol.54. - P.910.

Рефератр

ОСОБЕННОСТИ КЛИНИЧЕСКИХ ПРОЯВЛЕНИЙ СИАЛОАДЕНИТА У БОЛЬНЫХ САХАРНЫМ ДИАБЕТОМ II ТИПА

Короленко И.А., Рыбалов О.В.

Ключевые слова: сахарный диабет, слюнные железы, сиалоаденит.

Актуальным вопросом современной стоматологии, что привлекает внимание многих исследователей, является связь патологии эндокринной системы и работы слюнных желез. Особое значение придается связи поджелудочной железы со слюнными железами. Одним из наиболее распространенных заболеваний всей эндокринной системы организма является поражение поджелудочной железы в виде сахарного диабета. Патологические изменения в полости рта, вызванные этим заболеванием, влияют на качество жизни пациентов и вынуждают их обращаться за помощью к врачу-стоматологу. Несмотря на широкий спектр изученных вопросов, касающихся сахарного диабета, много аспектов реактивно-дистрофических изменений в слюнных железах на его фоне дискутируются и продолжают быть актуальными. Цель исследования - описание характерных клинических признаков сиалоаденита у больных на фоне сахарного диабета II типа на основании исследования секреции, физико-химических, цитологических свойств секрета и искусственного контрастирования протоков околоушных слюнных желез. Материалы и методы исследования. Результаты данного исследования базируются на анализе обследования 15 пациентов с двусторонним увеличением околоушных слюнных желез на фоне сахарного диабета II типа. Возраст больных – от 42 до 53 лет. Количество мужчин – 6, женщин – 9. Согласно результатам проведенного обследования, у больных с двусторонним увеличением околоушных слюнных желез на фоне сахарного диабета II типа страдает общая и паротидная секреция, физико-химические свойства ротовой жидкости и секрета околоушных слюнных желез. В связи с этим в железах начинает развиваться воспалительная реакция (появление в секрете нейтрофильных лейкоцитов), на сиалограммах наблюдается значительное уменьшение железистой ткани за счет реактивной гиперплазии стромы вероятно в ответ на изменения гормонального статуса.

Summary

SPECIFIC FEATURES OF CLINICAL MANIFESTATIONS OF SIALADENITIS IN PATIENTS WITH DIABETES MELLITUS TYPE II

Korolenko I.A., Rybalov O.V.

Key words: diabetes mellitus, salivary glands, sialadenitis.

One of the topical issues in modern dentistry, attracting the attention of many researchers, is the connection between the pathology of the endocrine system and the functioning of salivary glands. The association between the condition of pancreas and salivary glands is of particular importance. One of the most common endocrine diseases that involve the entire body is diabetes mellitus. Oral pathological changes caused by this disease affect the quality of life of patients and force them to seek help from dentists. Despite a wide range of studied issues related to diabetes mellitus, many aspects of reactive degenerative changes in the salivary glands that occur under this disease are still discussible. The purpose of this research is to describe specific clinical manifestations of sialadenitis in patients with diabetes mellitus type II based on the studies of secretion, physical, chemical and cytological properties of secretion and artificial contrasting of the parotid ducts of salivary glands. Materials and methods of the research. The results of this research are based on the analysis of examination of 15 diabetic patients with bilateral enlargement of parotid salivary glands aged 42 – 53 (males, n=6; females, n=9). The results obtained have demonstrated that general and parotid secretion is mainly affected, physical and chemical properties of oral fluid and secretion from the parotid salivary glands are changed due to the disease. This results in the development of inflammation within the glands (neutrophilic leukocytes are detected in secretion), and sialograms show significant loss of glandular tissue due to reactive stromal hyperplasia, probably in response to the changes in hormonal status.