

Реферат

ЭКОЛОГО-ГИГИЕНИЧЕСКАЯ ОЦЕНКА ПЕРСИСТЕНТНОСТИ ПЕСТИЦИДОВ В ПОЧВЕ И ПРОГНОЗИРОВАНИЕ РИСКА ЗАГРЯЗНЕНИЯ ПОДЗЕМНЫХ И ПОВЕРХНОСТНЫХ ВОД ПРИ ИХ ПРИМЕНЕНИИ ДЛЯ ЗАЩИТЫ КЛУБНИКИ

Зинченко Т.И., Вавриневич Е.П., Омельчук С.Т., Пельо И.М.

Ключевые слова: пестициды, почва, экотокс, индекс персистенности пестицидов

Почва аккумулирует разные химические вещества техногенного происхождения, в том числе и пестициды. Цель исследования: эколого-гигиеническая оценка персистенности пестицидов в почве при их применении в системе химической защиты клубники и прогнозирование риска загрязнения ими подземных и поверхностных вод. Материалы и методы. Определение в динамике остаточных количеств действующих веществ проводили хроматографическими методами. Прогнозирование загрязнения подземных и поверхностных вод, персистенности пестицидов осуществляли расчетными методами. Результаты исследования. Установлено, что по стойкости в почве имидаклоприд относится к высокоопасным соединениям, тефлутрин – к умеренно опасным, остальные действующие вещества – к малоопасным. По экотоксикологической опасности исследуемые действующие вещества относятся к малоэкотоксичным соединениям. Вывод. В реальных условиях применение пестицидов для защиты клубники в агропромышленном комплексе и личных сельских хозяйствах при соблюдении установленных регламентов не представляет опасности для наземных экосистем и биоценозов.

Summary

ECOLOGICAL AND HYGIENIC ASSESSMENT OF PESTICIDES PERSISTENCY IN SOIL AND RISK PREDICTION OF UNDERGROUND AND SURFACE WATER POLLUTION AFTER TREATING STRAWBERRIES

Zinchenko T.I., Vavrinevich O.P., Omelchuk S.T., Pelo I.M.

Key words: pesticides, soil, ecotox, pesticide persistency index

Soils accumulate various chemicals of man-made origin, including pesticides. The purpose of the study was to carry out the ecological and hygienic assessment of pesticides persistency in soil after its application in the system of strawberries chemical protection and to predict risks of underground and surface water pollution caused by the pesticides. Chromatographic techniques were applied to detect dynamic changes in residual quantity of active agents. Prediction of underground and surface waters pollution and pesticides persistency were calculated. The results have demonstrated that imidacloprid is the most resistant compound in the soil, tefluthrin is moderately hazardous, and other studied substances are classified as of low risk. All the studied active substances are low-toxic in terms of ecotoxicity. In the real-life environment, the pesticides used to protect strawberries in the agro-industrial complexes and private farms in accordance with the regulations, do not pose a threat to terrestrial ecosystems and biocenoses.

УДК: 616.314-002.4-091.8

Костиренко О.П., Бублій Т.Д., Котелевська Н.В.

МОРФОЛОГІЧНІ ДОСЛІДЖЕННЯ ПРИШИЙКОВОЇ ДІЛЯНКИ ЗУБА ПРИ ГІПЕРЕСТЕЗІЇ

ВДНЗУ «Українська медична стоматологічна академія»

Стаття присвячена вивченню процесу гіперестезії за участю структурних елементів твердих тканин зуба. Дослідження було виконано на 12 постійних зубах, видалених за ортодонтичними показаннями. З них: 3 інтактних зуба із здоровим пародонтом; 9 зубів, видалених у пацієнтів, які мали клінічні ознаки гіперестезії (3 клика та 6 премолярів верхньої щелепи). При морфологічному дослідженні встановлено, що структури пришийкової ділянки інтактних зубів схильні до розвитку процесів демінералізації за рахунок наявності тонкого шару емалі, пронизаного численними немінералізованими ламелами. При гіперестезії в даній ділянці відбувається руйнування цементу й оголення термінальних ділянок пучків нервових волокон. Визначається велика кількість лакун, які мають чисельні розгалуження в товщі дентину і анастомозують з дентинними каналцями.

Ключові слова: морфологічні дослідження, гіперестезія, зуби

Профілактика і лікування уражень твердих тканин пришийкової ділянки зубів, не дивлячись на значну кількість вітчизняних і зарубіжних робіт, і на сьогоднішній день залишається актуальною [1,2]. Гіперестезія твердих тканин є початковим проявом багатьох захворювань і досить часто зустрічається в клінічній практиці [2]. Провідними чинниками підвищеної чутливості до дії термічних, механічних або хімічних подразників є загальні (ендогенні) і місцеві (екзогенні) фак-

тори, які переважають у певній клінічній ситуації. При цьому спостерігається демінералізація твердих тканин зуба, що знижує їхню стійкість (резистентність) до дії різних місцевих несприятливих чинників. Проте, питання взаємозв'язку початкової і розвинутих форм пришийкових некаріозних уражень та їх можлива патогенетична роль у розвитку гіперестезії вивчені недостатньо [3]. У доступній нам літературі не вдалося знайти обґрунтування процесу гіперестезії за участю

структурних елементів твердих тканин зуба.

Мета роботи

Способом гістологічного визначення елементів твердих тканин зуба дослідити процес виникнення гіперестезії пришийкової ділянки зуба.

Матеріали та методи дослідження

Для вирішення поставленої мети в роботі були використані 12 постійних зубів, видалених за ортодонтичними показаннями. З них: 3 інтактних зуба зі здоровим пародонтом; 9 зубів, видалених у пацієнтів, які мали клінічні ознаки гіперестезії (3 клика та 6 премолярів верхньої щелепи).

Кожен зуб фіксували в 10% розчині нейтрального формаліну, потім фарбували амічним сріблом (методика Крапівіна М.С.) і розрізали навпіл у вестибуло-оральному напрямі. Отримані зразки додатково розрізали в поперечному напрямі діамантовою фрезою на малих оборотах під водяним охолодженням. Поперечні зрізи проводили в різних зонах пришийкової ділянки. Всі зрізи та тонкі поперечні шліфи вибірково фотографували при різному збільшенні світлового мікроскопа "Олімпус" (×54, ×300, ×600 раз.).

Результаті дослідження та їх обговорення

Дані гістологічних особливостей будови пришийкової ділянки інтактного зуба збігаються з раніше опублікованими [3,4,5,6]. Проведені нами дослідження тонких шліфів свідчать, що шийка зуба морфологічно представлена ділянкою коронки зуба, покрита емаллю, яка на шліфі має трикутну форму і верхівкою звернена до ясеневі борозни (рис.1). На нативних нефарбованих шліфах в поляризаційному світлі емаль представлена яскраво-жовтим субстратом, а дентин разом з кутикулою мають чорне забарвлення.

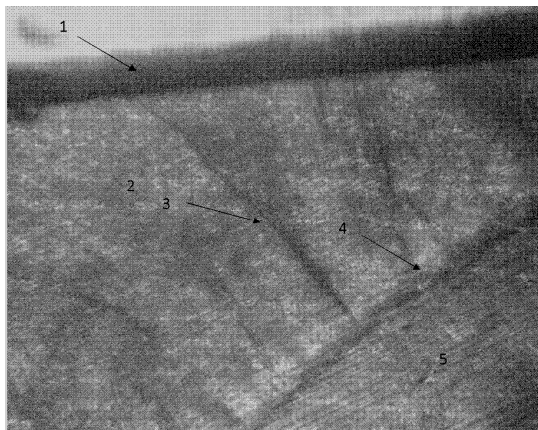


Рис.1. Будова пришийкової ділянки зуба. 1-кутикула; 2-емаль; 3-ламели; 4-емалеві кущики; 5-дентин. Нативний шліф, ×56.

При дослідженні тонких шліфів зубів від пацієнтів з клінічними ознаками гіперестезії були визначені певні зміни. Відзначалися характерні артрофільні заглиблення у вигляді лакун, які про-

На поверхні емалі шийки зуба чітко виділяється чорним кольором кутикула, яка у вигляді менш темних хвилястих ліній переходить в світло-жовті пучки емалевих призм. Кутикула найтонша на межі шийки зуба і потовщується в напрямку екватора у вигляді волокнистої лінії. Світлі пучки призм розділені ламелами на сегменти чорного кольору. Чим ближче до шийки зуба, тим ширина сегментів стає все меншою, і тим частіше розташовані ламели, які пронизують всю товщу емалі від кутикули до емалево-дентинної межі. От же, ламели, як і кутикула, грають важливу роль в процесі біомінералізації і трофіки пучків емалевих призм в пришийковій ділянці зуба. З внутрішньої сторони, уздовж всієї емалево-дентинної межі, товщу емалі пронизують темні емалеві кущики, які відходять від сітчастого шару дентину. Останні в найширших посегментних зонах мають максимальну кількість і висоту, а в напрямку до шийки зуба ці показники зменшуються і вже слабо виражені на її межі. Чіткі контури дентинних каналців в термінальних відділах з'єднуються з емалевими кущиками. Натомість ламели в збільшуються і розгалужуються (рис.1).

Таким чином, в пришийковій ділянці тонкий шар емалі пронизаний численними ламелами. У місцях входження ламел в кутикулу видно заглиблення, які створюють циркулярні борозенки, що оточують пришийкову зону. За даними В.Л. Бикова (1998), в ділянці ламел на поверхні емалі є ямкоподібні заглиблення, що визначають ступінь проникності емалі [4]. При слабкій мінералізації ламел вони можуть служити шляхами розповсюдження мікроорганізмів з поверхні емалі в її товщу.

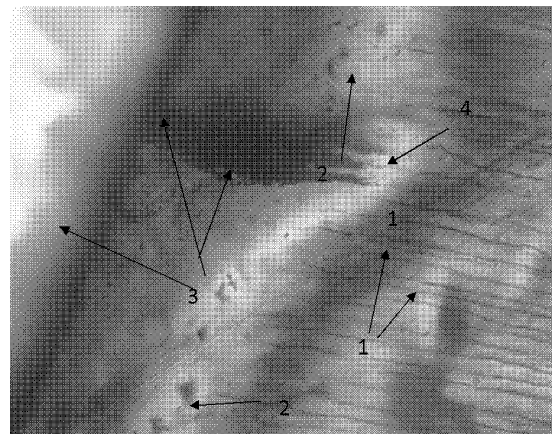


Рис.2. Структура твердих тканин зуба при гіперестезії. Поперечний зріз пришийкової ділянки. 1-дентинні каналці; 2-інтерглобулярний дентин; 3-лакуна; 4-анастомоз лакуни з дентинними каналцями. Нативний шліф, забарвлення амічним сріблом, ×600.

низували шар цементу і глибоко занурювались в товщу плащового дентину (рис.2).

Термінальні ділянки лакун мають зони численних розгалужень в товщі дентину і анастомо-

зують з дентинними каналцями. На нашу думку, ці анастомози є транспортними шляхами цементу і дентину кореня, по яким ліквор циркулює із пародонту в напрямку пульпи і зворотньому напрямку.

Слід відмітити, що лакуни по периметру кореня розташовані майже на однаковій відстані одна від одної. Особливу увагу звертає на себе пучок аргірофільних нервових волокон, які спіралеподібно переплітаються між собою, поширюючись по всьому периметру плащового дентину. Ці волокна проходять неподалік від цементу кореня, а в окремих ділянках занурюються в нього та виходять в періодонтальний простір [7]. Слід зауважити, що проникність нітрату срібла в цих ділянках дентину майже не відмічається. Сказане свідчить про зниження проникності дентину, а отже обміну речовин в цих тканинах. На нашу думку, такі волокна структурно нагадують перехвати Ранвье і відіграють провідну роль в іннервації та трофіці пришийкової ділянки зуба і забезпечують виконання рефлекторної функції пародонту.

Висновки

В пришийковій ділянці коронки зуба, внаслідок гістологічних особливостей будови емалі, відмічається тенденція до розвитку процесу демінералізації, що клінічно проявляється виникненням каріозних та некаріозних дефектів. На це вказують: наявність тонкого шару емалі, пронизаного численними немінералізованими ламелями; збережена кутикула, що вкрита пелікулою.

При гіперестезії в пришийковій ділянці кореня

зуба відбувається руйнування цементу й оголення термінальних ділянок пучків нервових волокон. Визначається велика кількість лакун, які мають чисельні розгалуження в товщі дентину і анастомозують з дентинними каналцями.

Таким чином, зазначені вище процеси сприяють виникненню гіперестезії пришийкової ділянки зуба. Детальне вивчення механізму виникнення підвищеної чутливості дентину в цій зоні дасть змогу в клінічних умовах раціонально провести місцеве медикаментозне лікування.

Література

1. Іваницький І.О. Порівняльна характеристика морфометричних показників і гістоструктури твердих тканин зубів за умов ультразвукового та класичного одонтопрепарування / І.О. Іваницький, Н.В. Гасюк, І.Ю. Попович // Актуальні проблеми сучасної медицини : вісник Укр. мед. стоматолог. акад. 2013. – Т.13, № 2 (42). — С.202-205.
2. Білоклицька Г.Ф. Основні аспекти етіології, патогенезу, клініки та лікування цервікальної гіперестезії: метод. рекомендації / Г.Ф. Білоклицька, О.В. Копчак. – К.: ІС НМАПО ім. П.Л. Шуплика МОЗ України, 2008. – 25 с.
3. Кулигіна В.М. Морфологічні дослідження твердих тканин зуба за умов розвитку каріозного процесу у пришийковій ділянці та характер локального ураження тканин пародонта / В.М. Кулигіна, Аль Мохаммад Мохаммад Алі // Вісник морфології. – 2014. – №2, Т.20. – С.278-284.
4. Быков В.Л. Гистология и эмбриология органов полости рта человека: учебн. пособие / В.Л. Быков. – СПб: Специальная литература – 1998. – 248с.
5. Гасюк А.П. Морфо- и гистогенез основных стоматологических заболеваний (на украинском и русском языках) / А.П. Гасюк, В.И. Шепитько, В.Н. Ждан. – Полтава, 2008. – 93с.
6. Гасюк А.П. Особые эпимикроскопические структуры эмали и дентина зуба / А.П. Гасюк, Т.В. Новосельцева, А.П. Костиренко // Вісник проблем біології і медицини. – 2013. – Вип. 4, Том 1 (104). – С. 251-253.
7. Гистология: учебник для студентов медицинских институтов / под ред. Ю.И. Афанасьев, Н.А. Юрина – 4-е изд. перераб. и дополн. – М.: Медицина, 1989. – 672 с.

Реферат

МОРФОЛОГИЧЕСКИЕ ИССЛЕДОВАНИЯ ПРИШЕЕЧНОЙ ОБЛАСТИ ЗУБА ПРИ ГИПЕРЕСТЕЗИИ

Костыренко А.П., Бублий Т.Д., Котелевська Н.В.

Ключевые слова: морфологические исследования, гиперестезия, зубы.

Статья посвящена исследованию процесса гиперестезии с участием структурных элементов твердых тканей зуба. Исследование было проведено на 12 постоянных зубах, удаленных по ортодонтическим показаниям: 3 интактных зуба со здоровым пародонтом; 9 зубов, удаленных у пациентов, у которых были отмечены клинические признаки гиперестезии (3 клыка и 6 премоляров верхней челюсти). Проведенные морфологические исследования показали, что структура интактных зубов в пришеечной области склонна к развитию процессов деминерализации по причине наличия тонкого слоя эмали, пронизанного множеством неминерализованных ламелей. При гиперестезии в этой области происходит разрушение цемента и оголение терминальных участков нервных волокон. Определяется большое количество лакун, которые имеют многочисленные разветвления в толщину дентина и анастомозируют с дентинными каналцами.

Summary

MORPHOLOGICAL STUDY OF CERVICAL REGION OF TOOTH UNDER HYPERESTHESIA

Kostyrenko A.P., Bublik T.D., Kotelevska N.V.

Key words: morphological studies, hyperesthesia, teeth.

The article is devoted to the investigation of the process of hyperesthesia involving structural elements of hard dental tissues. The study was carried out on 12 permanent teeth extracted for orthodontic reasons: 3 intact teeth with healthy periodontium; 9 teeth taken from patients who had clinical signs of hyperesthesia (3 upper canines and 6 upper premolars). Morphological studies have shown that the structure of intact teeth in the cervical region is prone to demineralization due to the presence of a thin layer of enamel pierced through with a multitude of non-mineralized lamellae. With hyperesthesia in this area, dental cement breaks down and terminal areas of nerve fibres become exposed. The study has shown a large number of lacunae, which have numerous branches through the thickness of the dentin and anastomose with the dentinal tubules.