

УДК: 616-001.8-616-08-039.74

П. Ф. Дудка, Д. В. Добрянський, О. І. Бодарецька, І. П. Тарченко, Л. Б. Петелицька
Національний медичний університет ім. О. О. Богомольця, м. Київ

Сучасні принципи відновлення прохідності дихальних шляхів та проведення штучної вентиляції легень

Ключові слова: серцево-легенева реанімація, прохідність дихальних шляхів, штучна вентиляція легень.

Мета написання даної статті – спростити великий обсяг інформації, якою насичене вивчення медицини невідкладних станів, і надати клініцистам інформацію про сучасні підходи до надання невідкладної допомоги на догоспітальному етапі при станах, що призводять до виникнення гострої асфіксії.

Асфіксія – це патологічний стан, зумовлений нестачею кисню в організмі, який проявляється симптомокомплексом розладів життєво важливих функцій організму, головним чином – діяльності нервової системи, дихання і кровообігу. Гостра асфіксія розвивається у зв'язку з легеневидами та позалегеневидами факторами.

Серед легеневих факторів необхідно виділити процеси, що порушують прохідність дихальних шляхів (обтурації сторонніми предметами, слизом, кров'ю, блювотними масами, а також спровоковані алергічними процесами набряк гортані та голосових зв'язок). Новоутворення, термічні та хімічні травми, тяжкі запальні процеси, що локалізуються в трахеї і бронхах, а також тяжкий ступінь бронхіальної астми (БА) теж можуть викликати гостру асфіксію, пов'язану з порушенням прохідності дихальних шляхів.

До загрозливих для життя ознак при загостренні БА належать (Наказ Міністерства охорони здоров'я України від 8 жовтня 2013 р. № 868):

- $ПОШ_{\text{вид}} < 33\%$ від найкращої або нормальної;
- $SaO_2 < 92\%$;
- «німа» легень, ціаноз або недостатні дихальні зусилля;
- аритмія або гіпотензія;
- виснаження, змінена свідомість.

Також до частих легеневих факторів, що викликають гостру асфіксію, відносять запальні процеси паренхіми легень, ателектаз легень, пневмоторакс або ексудативний плеврит і тромбоемболію легеневої артерії.

Надання невідкладної медичної допомоги при гострій асфіксії залежить, в першу чергу, від причин, що її викликали, і спрямоване на її усунення.

При асфіксії, що призвела до зупинки дихання, головним лікувальним заходом є своєчасне проведення штучної вентиляції легень (ШВЛ) – найбільш ефективного методу усунення гострої гіпоксії, що пов'язана з зупинкою дихання [2, 3]. До проведення ШВЛ спочатку необхідно пересвідчитись у прохідності дихальних шляхів і, за потреби, її забезпечити.

На сьогодні існують різні методи забезпечення прохідності дихальних шляхів при обтурації їх стороннім тілом. При видаленні стороннього тіла з дихальних шляхів, на наш погляд, доцільно дотримуватися так званого методу «п'ять плюс п'ять», який було запропоновано Червоним Хрестом. Потерпілому наносять основою долоні п'ять різких ударів між лопатками. Після цього виконують п'ять піддіафрагмальних абдомінальних поштовхів – прийом Геймліха (рис. 1) [9]. Далі продовжують почергово наносити п'ять ударів по спині та виконувати п'ять піддіафрагмальних поштовхів до тих пір, поки стороннє тіло не зрушить з місця або постраждалий не втратить свідомість.

Нанесення п'яти ударів між лопатками проводиться таким чином:

- рятівник стає позаду і трохи збоку відносно потерпілого;
- підтримуючи однією рукою грудну клітку, необхідно нахилити потерпілого так, щоб його тулуб був нижче за горизонтальну лінію;
- нанести зростаючі за інтенсивністю удари між лопатками нижньою частиною долоні;
- після кожного нанесеного удару необхідно оцінити ступінь відновлення прохідності дихальних шляхів.

У разі отримання позитивного результату, кількість нанесених ударів може бути менше 5.

Проведення піддіафрагмальних абдомінальних поштовхів (прийом Геймліха). Для правильного виконання цього прийому необхідно дещо нахилити потерпілого вперед, стати позаду та охопити його навколо талії. За потреби можна трохи присісти, щоб перебувати на одному рівні з тілом потерпілого. Стиснути одну руку в кулак та розташувати її трохи вище пупка потерпілого, а іншою рукою охопити кулак. Швидким, спрямованим угору рухом натиснути на живіт, немов би намагаючись підняти потерпілого. За необхідності виконують всю серію з п'яти піддіафрагмальних поштовхів.

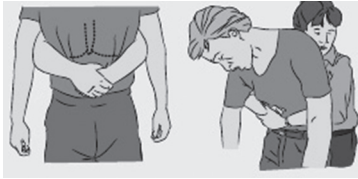

Рис. 1. Прийом Геймліха

При наданні допомоги постраждалій дитині маленьку дитину можна покласти на передпліччя руки та нанести кілька легких ударів між лопатками або взяти за ноги і легко потрясти (рис. 2) [9].

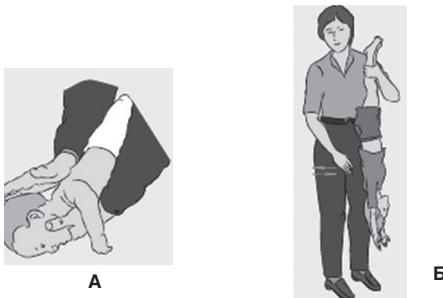


Рис. 2. Забезпечення прохідності дихальних шляхів у дитини

Для відновлення прохідності дихальних шляхів у вагітних потрібно помістити кулак руки безпосередньо під мечеподібним відростком груднини. При виконанні прийому Геймліха швидким поштовхом натиснути в напрямку діафрагми, а також безпосередньо на грудну клітку.

Якщо стороннє тіло не вдалося зрушити з місця, необхідно повторювати цикл («п'ять плюс п'ять») до тих пір, доки не вдасться його виштовхнути або потерпілий не втратить свідомість.

В останньому випадку необхідно обережно покласти потерпілого на спину, не давши йому впасти після втрати свідомості. Для цього необхідно поставити свою ногу між ногами потерпілого, і коли він втратить свідомість – сповзе по ній на підлогу. Для звільнення дихальних шляхів (рис. 3) сядьте зверху на ноги потерпілого і обома долонями різко натисніть у піддіафрагмальну ділянку у напрямку діафрагми або безпосередньо на реберні дуги. Повторити серію натискувань (до 5 раз) до видалення стороннього тіла.

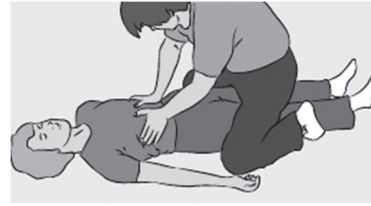

Рис. 3. Звільнення дихальних шляхів у потерпілого, що знаходиться без свідомості [9]

У разі неефективності описаних вище прийомів необхідно створити **допоміжний дихальний шлях** (провести коніко- або трахеопункцію, коніко- або трахеотомію). Конікотом – трубка малого діаметра із введеним в її просвіт загостреним мандреном (рис. 4) [2].



Рис. 4. Конікотом

За відсутності конікотому можна вколоти в трахею по середній лінії нижче щитовидного хряща 2–4 товсті голки від одноразових систем для внутрішньовенних інфузій з подальшою подачею через них кисню (рис. 5).

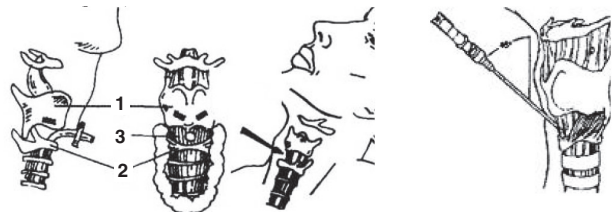

Рис. 5. Місце розтину і пункції перстнещитоподібної мембрани позначено стрілкою (за В. Д. Малишевим, 1989)

Примітки: 1 – щитоподібний хрящ; 2 – перстнеподібний хрящ; 3 – перстнещитоподібна мембрана.

Трахеотомія – екстрене оперативне втручання, що полягає у введенні спеціальної трахеотомічної трубки в трахею через розріз, зроблений на передній поверхні шії. В екстрених випадках у разі відсутності трахеотомічної трубки може бути використана будь-яка трубка (бажано стерильна) [6, 7].

Якщо у потерпілого діагностується зупинка серцевої діяльності, необхідно негайно розпочинати проведення базової серцево-легеневої реанімації.

Способи проведення штучної вентиляції легень

При зупинці дихання (основна ознака клінічної смерті) потерпілого кладуть на спину, на рівну тверду поверхню

та швидко звільняють його від стискаючого одягу. В першу чергу, здійснюється ревiзiя ротоглотки та верхнiх дихальних шляхiв за допомогою прямої ларингоскопiї. За потреби необхідно очистити ротову порожнину: зняти зубнi протези та видалити слиз пальцями (один або два пальцi, обгорнутi серветкою або хустинкою, виконують швидкий коловий рух, очищуючи ротову порожнину) або за допомогою аспiратора (електричного або механiчного). З цiєю ж метою можна використати гумову спринцiвку, вiдрiзавши спочатку її тонкий кiнчик [4, 5].

У осiб з травмами обличчя та скронево-нижньощелепних суглобiв рекомендовано використання методу Шефера (механiчне стискання грудної клiтки), а також методу Сiльвестра, що полягає у викликаннi вдиху пiсля вiдведення рук потерпiлого за його голову, а виходу – пiсля стискання грудної клiтки при приведеннi рук (цi методи протипоказанi при травмах грудної клiтки) [5].

Штучне дихання шляхом вдування повітря може здiйснюватися рiзними способами. Якщо вiдсутнi допомiжнi пристрої, ШВЛ можна проводити за методом «рот до рота» або «рот до носа». Уникнути безпосереднього доторкання до рота хворого можливо за умови вдування повітря через марлеву серветку, хустку або будь-яку iншу нещiльну тканину.

Техніка проведення штучної вентиляції легень «рот до рота» або «рот до носа»

Для забезпечення прохiдностi дихальних шляхiв виконується потрiйний прийом Сафара – перерозгинання голови в атлантопотиличному суглобi, виведення вперед нижньої щелепи та розтулення рота (рис. 6) [10].

Для виконання цього прийому особi, що надає допомогу, необхідно стати на колiна бiля голови потерпiлого, покласти одну руку пiд шию, другу – на лоб i максимально закинути голову назад (бажано пiдкласти пiд шию валик з одягу), одночасно затиснувши нiс великим i вказiвним пальцями руки, що лежить на лобi. Далi необхідно висунути нижню щелепу вперед.

Ця манiпуляцiя супроводжується вiдкриттям рота, пiдтягуванням язика до пiд'язикової кiстки та максимальним вирiвнюванням дихальних шляхiв. Потрiбно пам'ятати, що надмiрне вiдведення голови може призвести до звуження дихальних шляхiв. Зробивши глибокий вдих, рятiвник повинен щiльно охопити рот потерпiлого i зробити короткий енергiйний вихид. Одночасно необхідно слiдкувати за екскурсiєю грудної клiтки хворого, на пiдставi чого можна оцiнювати ефективнiсть проведення штучного дихання.

Якщо причиною клiнiчної смертi стала асфiксия, реанiмацiйнi заходи необхідно розпочинати з вiдновлення прохiдностi дихальних шляхiв i проведення ШВЛ. Першi 5–10 вдихiв виконуються за 20–30 секунд. Протягом перших 2–3 хвилин число вдихiв за хвилину повинно бути не менше 16–20, а протягом наступних – 12–15 за одну хвилину [2, 6].

Якщо ШВЛ проводиться у дитини, краще захопити губами одночасно рот i нiс, вдувати повітря потрiбно невеликими порцiями, щоб не пошкодити легенi.

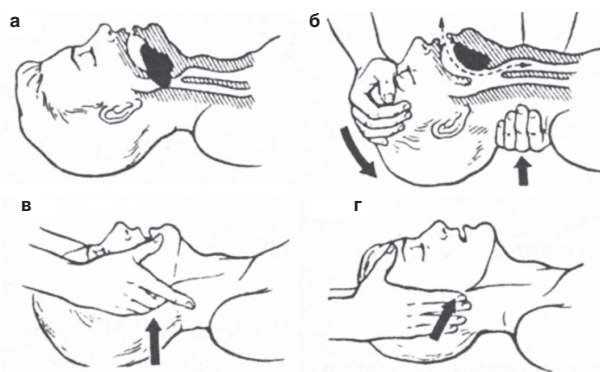


Рис. 6. Потрiйний прийом Сафара

Видих здiйснюється пасивно, за рахунок еластичних сил грудної клiтки. Тривалiсть вдиху повинна бути у 2 рази менша нiж виходу.

Необiдно слiдкувати за тим, щоб повітря, що вдихається, не призвело до надмiрного розтягнення шлунка. У цьому випадку з'являється небезпека потрапляння харчових мас у бронхи.

Проведення штучного дихання шляхом вдування повітря «рот до рота» створює певнi гiгiєнiчнi незручностi. Крім того, технiчно правильне проведення ШВЛ не є простим для немедицихнiх працiвникiв. Тому в останнiх мiжнародних рекомендацiях немедицим працiвникам дозволено проводити тiльки непрямий масаж серця, за рахунок чого вiдбувається також i пасивна екскурсiя легень.

Штучна вентиляція легень за допомогою ручних респіраторів

Для зручностi проведення штучного дихання розроблено ручнi апарати у виглядi гумового мiшка Амбу, АРД-1 та iншi з маскою (рис. 7). Цими мiшками-респiраторами



Рис. 7. Мiшок Амбу разом з лицьовою маскою

повинні бути оснащені всі медичні заклади. Портативними респіраторами оснащені машини швидкої допомоги, а також рятувальні станції на пляжах. В умовах стаціонару використовуються спеціальні автоматичні респіратори.

Після відновлення прохідності дихальних шляхів на ніс та рот хворого щільно накладають маску. Стискаючи мішок, роблять вдих, видих здійснюється через клапан мішка.

Використання повітроводів

Якщо є можливість використати один із видів повітроводів, це значно полегшує процес проведення ШВЛ. Серед повітроводів розрізняють назофарингеальні і орофарингеальні (рис. 8). Повітроводи – це відносно короткі Т- або S-подібні гумові трубки різних розмірів. Для вибору потрібного розміру орофарингеального повітроводу потрібно визначити у потерпілого відстань від кута нижньої щелепи до мочки вуха.



Рис. 8. Орофарингеальні повітроводи

Найбільш поширеними в клінічній практиці є **повітроводи Гведела (Guedel) та Сафара (Safar)**. Повітровід Сафара інколи називають «два Гведели», оскільки Сподібна трубка нагадує два з'єднані між собою плоскі повітроводи Гведела [11]. Їх застосування не вирішує проблеми захисту дихальних шляхів від аспірації, але дозволяє відновити їх прохідність та виграти час при наданні першої медичної допомоги за відсутності можливості застосування більш надійних методів.

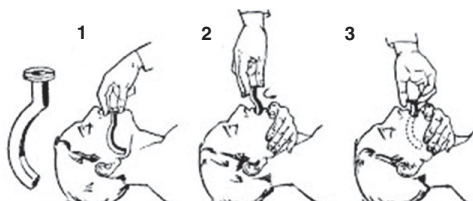

Рис. 9. Техніка введення орофарингеального повітроводу Гведела

Певні переваги перед орофарингеальними мають назофарингеальні повітроводи Магілла (рис. 10), оскільки меншою мірою провокують блювоту та дозволяють одночасно здійснювати санацію ротоглотки. З метою попередження ускладнень слід дотримуватися правильної техніки його встановлення, що передбачає,

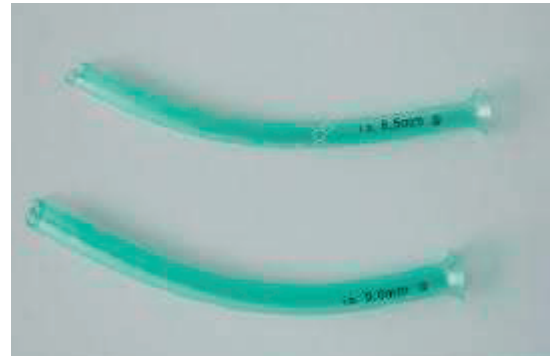

Рис. 10. Назофарингеальні повітроводи

насамперед, зволоження повітроводу фурациліном, стерильним ізотонічним розчином натрію хлориду або нейтральним гелем; маніпуляція здійснюється обережними повільними обертально-поступальними рухами з урахуванням анатомічних особливостей конкретного пацієнта (співставлення розмірів повітроводу та носових ходів).

Останнім часом для забезпечення прохідності дихальних шляхів все більшої популярності набувають сучасні модифікації **надгортанних повітроводів другого покоління** [5, 12]. Основні їх переваги над повітроводами першого покоління:

- більш надійна герметизація гортані;
- можливість значно тривалішого проведення ШВЛ при більш високому тиску в дихальних шляхах;
- зниження ймовірності роздування шлунка повітрям, оскільки передбачено вихід надлишку дихальної суміші через шлунковий канал;
- можливість одночасного проведення дренивання шлунка;
- наявність надійного захисту від пошкодження зубами;
- можливість захисту від аспірації шлункового вмісту.

Надгортанні повітроводи другого покоління прості у застосуванні, тому на сьогодні вони набувають все більшої популярності на догоспітальному етапі.

Ларингеальна трубка – це однопросвітна вкорочена трубка (рис. 11), яка має переваги над повітроводами (швидко та атравматичне встановлення), проте за ефективністю поступається інтубації трахеї [12].

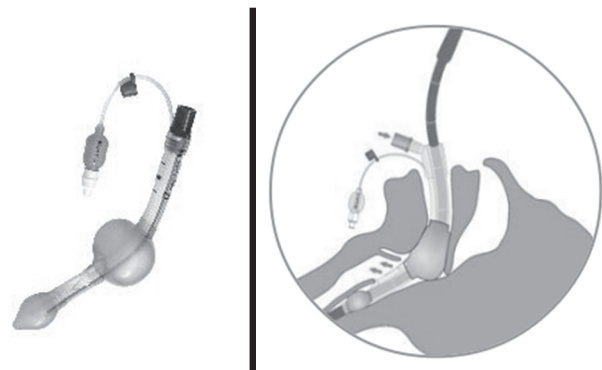


Рис. 11. Ларингеальна однопросвітна трубка

Використання комбітрубки (combitube) – комбінованої стравохідно-трахеальної трубки

При введенні комбітрубки у ротоглотку дистальний її кінець потрапляє в стравохід. Наявність двох роздувних манжет та бокових отворів між ними забезпечує достатню прохідність дихальних шляхів та запобігає виникненню ризику аспірації шлункового вмісту (рис. 12). Серед основних переваг застосування комбітрубки – її швидке введення та мінімальні терміни опанування методики. Недоліком є неможливість тривалого застосування та неефективність у разі наявності аспіраційного синдрому.

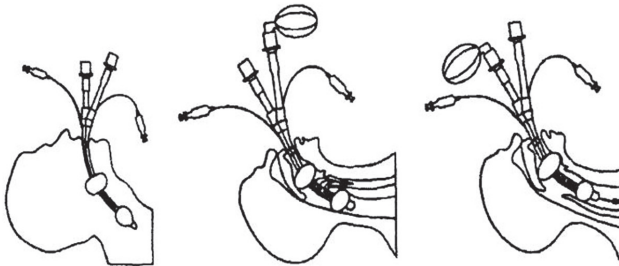


Рис. 12. Техніка введення двопробітного повітроводу – комбітрубки

Застосування ларингеального маскового повітроводу

Ларингеальний масковий повітровід (рис. 13) використовують у клінічній практиці з метою уникнення небезпек при інтубації трахеї та для надійного підтримання прохідності дихальних шляхів на догоспітальному етапі. Використання ларингеальної маски забезпечує вільне потрапляння суміші з дихального контура до повітроносних шляхів пацієнта за рахунок створення герметичного контакту.

Розмір та форма ларингеальної маски мають певні переваги перед ендотрахеальною трубкою: неможливість проникнення масочного повітроводу в стравохід чи трахею, відсутній ризик ушкодження голосових зв'язок, рідше виникає ларингоспазм та кашель.

Універсальність конструкції та простота техніки використання дозволяють її застосовувати середньому медичному персоналу та парамедикам для забезпечення прохідності дихальних шляхів [3, 5].

Застосування ларингеальної маски забезпечує високий відсоток успіху при проведенні вентиляції легень, допомагає вирішити проблему у разі тяжких порушень

прохідності дихальних шляхів, а також дозволяє проводити санаційну бронхоскопію. При проведенні серцево-легеневої реанімації ларингеальні маски використовують для екстреного забезпечення прохідності дихальних шляхів, особливо у випадках, коли неможлива інтубація трахеї.

Встановлення ларингеальної маски показане у пацієнтів із захворюваннями та травмами шийного відділу хребта, а також при проведенні ШВЛ на догоспітальному етапі.

Існує багато різних модифікацій ларингеальних масок, в тому числі зі спеціальним гелеподібним матеріалом в obturatorі (i-Gel) [8].

Розмір маски буває різним, при виборі її слід враховувати масу тіла та анатомофізіологічні особливості пацієнта.

Методика введення ларингеальної маски: голову пацієнта розгинають в атлантопотиличному суглобі й легко згинають шийку вперед, для чого можна використати подушку невеликих розмірів (висотою 7–10 см). З obturatorа маски видаляють повітря й надають плоскій формі з відігнутих назад переднім краєм. Тильну поверхню маски й obturator змащують нейтральним гелем. Вказівний палець слугує точкою опори для просування маски у правильну позицію.

Під час підготовки та на початку введення маски її кінчик розміщують напроти твердого піднебіння. Потім манжету просовують глибше в порожнину рота, натискаючи при цьому на тверде піднебіння. При подальшому просуванні маски зберігають тиск по контуру твердого та м'якого піднебіння. Після цього роздувають манжетку шляхом введення повітря шприцом у конектор [5, 7].

Найефективнішим методом забезпечення прохідності дихальних шляхів є інтубація трахеї (рис. 14). При інтубації трахеї не існує небезпеки западання язика та аспірації блювотними масами. Показання до її застосування: надійне відновлення прохідності дихальних шляхів, проведення ШВЛ, санація трахеобронхіального дерева, захист дихальних шляхів під час зондового промивання шлунка хворим у коматозному стані. На догоспітальному етапі інтубацію трахеї застосовують рідко через відсутність знань та навичок у медичних працівників, а також необхідного обладнання.

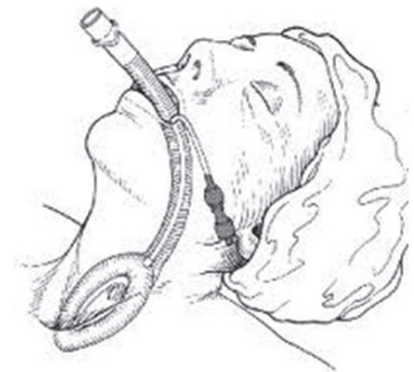
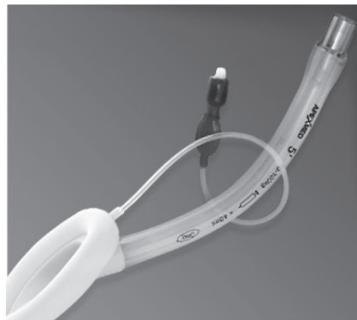
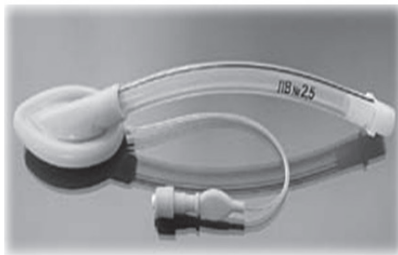Рис. 13. Ларингеальна маска

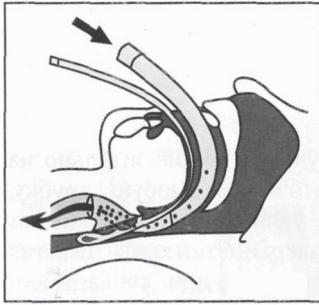


Рис. 14. Інтубація трахеї




Рис. 15. Портативний апарат для ШВЛ

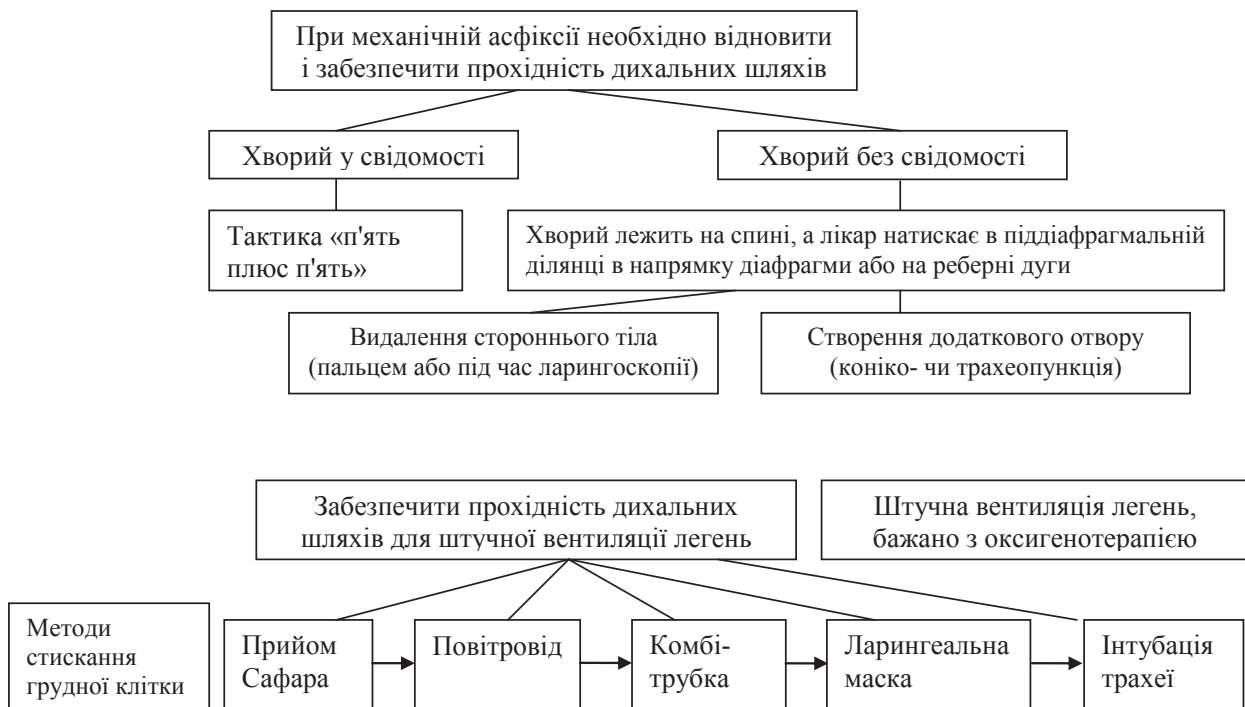

Рис. 16. Забезпечення прохідності дихальних шляхів та проведення ШВЛ

Проведення штучної вентиляції легень за допомогою спеціальних апаратів

Найпоширенішими методами введення кисню є: інгаляція за допомогою носових катетерів, лицевих масок, кисневих тентів, самостійне дихання з постійним позитивним тиском, інгаляція кисню через дихальний апарат, гіпербарична оксигенація.

У разі необхідності проведення тривалої штучної вентиляції легень обов'язково виконують інтубацію трахеї. Через ендотрахеальну трубку можна проводити як штучне дихання – рот у трубку, так і вентиляцію за допомогою спеціальних апаратів (рис. 15). Ці апарати дозволяють проводити штучну вентиляцію легень протягом багатьох днів і навіть місяців. За необхідності проведення штучного дихання протягом 3–4 днів та більше виконують трахеотомію [2].

Одним із найпростіших і водночас ефективних методів лікування хворих із гострою дихальною недостатністю є оксигенотерапія.

Основними умовами для проведення оксигенотерапії є безперервність зволоження кисню, а в разі усунення

ціанозу – використання кисню в концентрації, що не перевищує 40 %.

Для зволоження кисню можна використовувати апарат Боброва, а у разі його відсутності – зволожену тканину.

При наданні медичної допомоги на догоспітальному етапі необхідно якомога швидше викликати швидку медичну допомогу або транспортувати постраждалого в лікувальний заклад для надання кваліфікованої медичної допомоги [1].

Алгоритм та способи відновлення прохідності дихальних шляхів та проведення ШВЛ представлені на рисунку 16.

Література

1. Закон України від 18.06.2013 р. № 333-VII «Про екстрену медичну допомогу» [Електронний ресурс]. – Режим доступу : <http://zakon4.rada.gov.ua/laws/show/5081-17>.
2. Зозуля, І. С. Медицина невідкладних станів: швидка і невідкладна медична допомога [Текст] / І. С. Зозуля, А. В. Вершигора, В. І. Боброва [та ін.]. – К. : ВСВ «Медицина», 2012. – 728 с.

3. Наказ МОЗ України від 17 січня 2005 р. № 24 «Про затвердження протоколів надання медичної допомоги за спеціальністю «Медицина невідкладних станів» [Електронний ресурс]. – Режим доступу : http://www.moz.gov.ua/ua/portal/dn_20050117_24.html.

4. Клінічні протоколи надання медичної допомоги (наказ МОЗ України від 30.07.2010 р. № 647) [Електронний ресурс]. – Режим доступу : http://www.pharma-center.kiev.ua/site/file_uploads//ua/b_smd/Base_SMD.exe.

5. Марков, Ю. І. Контроль прохідності дихальних шляхів у медицині невідкладних станів / Ю. І. Марков // Медицина неотложных состояний. – 2010. – № 4 (29) [Електронний ресурс]. – Режим доступу : <http://www.mif-ua.com/archive/article/13534>.

6. Роцін, Г. Г. Екстрена медична допомога: догоспітальний етап – алгоритми маніпуляції (базовий рівень) [Текст] / Г. Г. Роцін, А. А. Гудима, В. Ю. Кузьмін [та ін.]. – К., 2012. – 84 с.

7. Lapez, A. M. Use of supraglottic airway devices in patients positioned other than supine [Text] / A. M. Lapez, R. Valero // Trends in Anaesthesia and Critical Care. – 2012. – Vol. 2 (2). – P. 65.

8. Shin, W. J. The supraglottic airway I-gel in comparison with ProSeal laryngeal mask airway and classic laryngeal mask airway in anesthetized patients [Text] / W. J. Shin, Y. S. Cheong, H. S. Yang, T. Nishiyama // Eur. J. of Anaesthesiology. – 2010. – Vol. 27 (7). – P. 598.

9. Ел. ресурс: http://www.culture.mchs.gov.ru/medical/procedure_for_cardiopulmonary_resuscitation/removal_of_foreign_body_from_the_airway_technique_geymliha.

10. Ел. ресурс: <http://nibler.ru/zhiznenno/17512-nekotorye-tipichnye-oshibki-okazaniya-pervoy-pomoschi.html>

11. Ел. ресурс: http://studopedia.net/4_32102_rotovie-vozduhovodi.html

12. Ел. ресурс: <http://intmedical.ru/publications/ambulance/obespechenie-proxodimosti-udp-na-dogospitalnom-etape-i-gel-ili-laringealnaya-trubka.html>.

СОВРЕМЕННЫЕ ПРИНЦИПЫ ОБЕСПЕЧЕНИЯ ПРОХОДИМОСТИ ДЫХАТЕЛЬНЫХ ПУТЕЙ И ПРОВЕДЕНИЯ ИСКУССТВЕННОЙ ВЕНТИЛЯЦИИ ЛЕГКИХ

П. Ф. Дудка, Д. В. Добрянский, О. И. Бодарецкая,
И. П. Тарченко, Л. Б. Петелицкая

Резюме. В работе освещены наиболее простые в исполнении, эффективные приемы, необходимые для обеспечения проходимости дыхательных путей при попадании в них инородного тела, а также методы контроля проходимости дыхательных путей в медицине неотложных состояний.

Представлены современные аспекты проведения искусственной вентиляции легких (ИВЛ), а также основные приемы и средства, необходимые для обеспечения проходимости дыхательных путей и проведения ИВЛ на догоспитальном этапе оказания медицинской помощи: прием Гейлиха, тройной прием Сафара, воздуховод, комбитрубка, ларингеальный масочный воздуховод и др. Описаны основные характеристики устройств для оказания неотложной медицинской помощи и проведения ИВЛ, даны практические рекомендации по технике их применения.

Ключевые слова: сердечно-легочная реанимация, проходимость дыхательных путей, искусственная вентиляция легких.

Научно-практический журнал «Астма и аллергия», 2014, № 3

П. Ф. Дудка

д-р мед. наук, профессор,

Национальный медицинский университет им. А. А. Богомольца,
стоматологический факультет, кафедра внутренних болезней

тел. раб.: 540-96-74

e-mail: ddobr@meta.ua.

CONTEMPORARY PRINCIPLES OF AIRWAY MANAGEMENT AND ARTIFICIAL RESPIRATION

P. F. Dudka, D. V. Dobrianskyi, O. I. Bodaretska,
I. P. Tarchenko, L. B. Petelytska

Abstract. The article highlights the most simple and effective techniques of airway management in case of foreign body ingestion in the respiratory tract and methods of control airway in medical emergency conditions. It presents contemporary aspects of artificial ventilation, as well as methods and tools for airway management and artificial ventilation in the out of hospital care: Geymlih's method, Safar's triple manoeuvre, laryngeal tube, combitube, laryngeal mask airway, and others. The basic characteristics of the devices for emergency medical care and artificial ventilation are described and practical recommendations for their application technique are given.

Key words: cardiopulmonary resuscitation, airway management, artificial ventilation.

Theoretical and practical J. «Asthma and Allergy», 2014, 3

P. F. Dudka

PhD, Professor,

Department of Internal Medicine,

Dental Faculty of Bogomolets National Medical University

e-mail: ddobr@meta.ua.