

# Ультраструктурные особенности морфотипов *Trichomonas vaginalis*, выделенных от больных с хронической трихомонадной инвазией

П. В. Федорич<sup>1</sup>, Г. И. Мавров<sup>2</sup>, С. К. Джораева<sup>2</sup>, Т. В. Осинская<sup>2</sup>

<sup>1</sup> Украинская военно-медицинская академия

<sup>2</sup> ГУ «Институт дерматологии и венерологии НАМН Украины»

## Резюме

**Цель** – изучение ультраструктуры морфотипов *Trichomonas vaginalis*, выделенных от пациентов с хронической трихомонадной инвазией.

**Материалы и методы.** Обследовали культуры трихомонад, выделенные от 52 больных с хронической трихомонадной инвазией. Ультраструктуру клеток изучали с помощью микроскопа ПЭМ-125К, снабженного системой САИ-01А (SELM), с использованием CCD камеры DX 2 и пакета программ КАРРА.

**Результаты.** Были идентифицированы два морфотипа *T. vaginalis*: грушевидные и округлые (овальные), причем овальные формы преобладали (67%). Структурные изменения округлых форм указывают на снижение метаболизма при сохранении патогенности.

**Выводы.** Овальный морфотип *T. vaginalis* выявляется чаще, чем грушевидный, у больных с хроническим трихомонозом. Ультраструктурная организация овального морфотипа *T. vaginalis* позволяет предположить их патогенные свойства, что требует дальнейшего изучения.

**Ключевые слова:** *Trichomonas vaginalis*, овальный морфотип, ультраструктурная организация, трихомонадная инвазия.

## Вступление

Трихомоноз (шифр МКБ-10 – А59) представляет собой существенную клиническую проблему для врачей разных специальностей. Трихомонадная инвазия в настоящее время характеризуется малосимптомным течением, многоочаговостью поражений, оказывает негативное влияние на фертильность и качество жизни пациентов, а также увеличивает риск неблагоприятных гестационных исходов и перинатального инфицирования детей. По данным ВОЗ, в последнее десятилетие мировой показатель заболеваемости урогенитальным трихомонозом составляет около 270 млн человек в год [8, 11].

В Украине, по данным официальной статистики (Центр медичної статистики МОЗ України), в 2017 г. зарегистрировано 45 414 новых случаев

урогенитального трихомоноза (абсолютный показатель). И дело не только в количестве – трихомонадная инвазия имеет негативное влияние на фертильность и качество жизни пациентов. Изменения биологических свойств возбудителя, трудности диагностики, резистентность к средствам специфического лечения часто приводят к хронизации воспалительного процесса в мочеполовой сфере, что ухудшает прогноз заболевания [5, 10].

Патогенность *Trichomonas vaginalis* не ограничивается только воспалительными реакциями. Она имеет многообразные проявления. Доказана роль данного возбудителя в формировании патогенных микробиоценозов [9, 10], в том числе бактериального вагиноза у женщин [2, 14], развитии вторичной иммунной недостаточности [4, 10], способности увеличивать риск развития

гиперпластических процессов в мочеполовом тракте как мужчин, так и женщин [12]. Отдельного внимания заслуживает способность возбудителя к захвату и резервированию различных патогенных и условно-патогенных микроорганизмов в результате их неполного фагоцитоза – «резервуарная» функция [10, 14]. Это обуславливает возможность длительной персистенции различных бактерий, вирусов и грибов внутри трихомонад и позволяет объяснить неудачные попытки элиминации соответствующих микроорганизмов [1].

*T. vaginalis* является гетеротрофным паразитическим жгутиконосцем; в современной системе протист это простейшее принадлежит к типу *Polymastigota*, классу *Parabasalea*, отряду *Trichomonadida*, семейству *Trichomonadidae*, роду *Trichomonas*. Трихомонады характеризуются наличием четырех передних и одного заднего жгутика, сложным кариомастигонтом, включающим уникальные для типа в целом структуры – косту (исчерченный фибриллярный тяж), пельту (серповидная лента микротрубочек) и аксостиль (сократимый тяж, проходящий через центральную ось клетки). Митохондрии у трихомонад отсутствуют, а энергетические функции выполняют гидрогеносомы – органеллы, лишенные ДНК и цитохромов [3].

Вирулентные формы трихомонад до сих пор являются трудно культивируемыми, их жизненный цикл в организме человека изучен недостаточно, причем в клиническом материале обнаруживаются различные морфотипы паразита [3]. Биологическое значение полиморфизма клеток *T. vaginalis* на современном этапе еще не определено. Основной и типичной цитоморфологической формой *T. vaginalis* является грушевидная. Она активно подвижна, характеризуется вращательными и поступательными движениями, имеет характерную ундулирующую мембрану и четыре свободных жгутика на переднем конце. Однако при микроскопии клинического материала достаточно часто выявляются неподвижные клетки трихомонад округлой формы. Округлый морфотип часто ассоциирован с хроническим течением трихомоноза. Он чаще встречается у мужчин, чем у женщин [7]. До сих пор не до конца изучена ультраструктурная организация *T. vaginalis* округлого морфотипа. Таким образом, на современном этапе требует дальнейшего изучения вопрос о взаимосвязи особенностей ультраструктурной организации различных морфотипов *T. vaginalis*, их патогенности и клинического течения трихомонадной инвазии.

**Целью работы** было изучение ультраструктурных особенностей морфотипов *T. vaginalis*, выделенных от пациентов с хронической трихомонадной инвазией.

### Материалы и методы исследования

Объектом исследования служили 5–9-суточные культуры трихомонад, выделенные от 52 больных с хронической рецидивирующей трихомонадной инвазией (верификация диагноза осуществлялась в мазках, окрашенных 1% раствором метиленового синего и по Граму). Возбудитель культивировали на обогащенной среде

M 305 (Основа бульона для трихомонад) производства HiMedia (Индия), в термостате при температуре 35–36 °С. Исследования проводились согласно нормативным регламентирующим документам МЗ Украины и международным стандартам [6, 9, 11].

Для электронно-микроскопического исследования материал предварительно смешивали с равным объемом 3% глутаральдегида, приготовленного на фосфатном буфере (рН 7,3–7,4). Время фиксации – 4 ч. Суспензию клеток центрифугировали при 750 об./мин. Осадок отмывали в фосфатном буфере и постфиксировали в 1% растворе четырехоксида осмия в течение 2 ч. После обезживания этиловым спиртом возрастающей концентрации (от 30 до 96%, дважды в абсолютном спирте) и пропиленоксидом образцы пропитывали смесью эпон-аралдит-пропиленоксид, затем их заключали в эпон-аралдит и полимеризовали при 60 °С в течение 48 ч. Для выбора необходимого участка исследования делали полутонкие срезы толщиной 0,5 мкм, которые окрашивали метиленовым синим и просматривали в микроскопе ЛЮМАМ–МП-4. Для электронной микроскопии использовали ультратонкие срезы, полученные на ультрамикротоме УМТП-7, контрастировали их насыщенным водным раствором уранилацетата и раствором цитрата свинца. Ультраструктуру клеток исследовали с помощью электронного микроскопа ПЭМ-125К при ускоряющем напряжении 75 кВт, снабженного системой съема и анализа изображения САИ – 01А (АО SELMI, Украина) с использованием CCD камеры DX 2 и пакета соответствующих программ фирмы KARPA (Германия).

### Результаты и их обсуждение

На первом этапе исследования было проведено обследование пациентов на наличие трихомонадной инвазии с помощью бактериоскопических методов диагностики. Биологический материал от больных, образцы которых выявились положительными при использовании методов световой микроскопии, заседался на селективную питательную среду с целью накопления биомассы возбудителя. Полученные таким образом образцы в дальнейшем изучались с помощью методов трансмиссивной электронной микроскопии для получения данных об ультраструктурных особенностях *T. vaginalis*. На рисунке 1, а, б, представлены фото препаратов образцов, полученных от больных с урогенитальным трихомонозом.

В препаратах, окрашенных 1% метиленовым синим (рис. 1, а), трихомонады визуализировались в виде округлых или овальных образований, расположенных в слизи между клеточными элементами. Четко просматривалась оболочка паразитов, эксцентрично расположенное ядро, интенсивно окрашенное в синий цвет, протоплазма – светло-синяя, вакуоли – бесцветные. При таком способе окраски трихомонады имеют характерный вид и хорошо распознаются. При использовании окраски по методу Грама (рис. 1, б) трихомонады окрашивались бледно, их оболочка имела вид тонкой полосы, сетчатая протоплазма оранжево-красноватого

цвета, ядро – бледно-фиолетового. Жгутики и ундулирующая мембрана при этом не распознавались.

Оптический анализ полутонких срезов образцов, полученных культуральным методом, свидетельствует о том, что их клеточный состав представлен в основном десквамированными эпителиоцитами, микроорганизмами различных видов и незначительным количеством трихомонад (рис. 2, а, б). В одном препарате могли встречаться как грушевидный, так и овальный морфотип возбудителя. При этом у пациентов с хронической инфекцией преобладал округлый морфотип, а у пациентов с острой – грушевидный.

При исследовании в трансмиссионном электронном микроскопе (ТЕМ) *T. vaginalis* имели как округлую (овоидную), так и классическую (грушевидную) форму. Существует мнение, что овальные формы – это один из возможных способов переживания неблагоприятных для *T. vaginalis* условий существования. Эти формы способны делиться amitотическим почкообразованием, а не продольным делением, как типичные формы. Выявленные *T. vaginalis* характеризовались вариабельностью размеров: длина 6–24 мкм (в среднем 10–12 мкм), ширина 5–12 мкм. Возбудитель был окружен унитарной цитоплазматической мембраной без гликопротеинового слоя и дополнительных оболочек, что характерно для овальной и грушевидной формы возбудителя.

На некоторых участках обнаруживались фрагменты нарушения целостности цитоплазматической мембраны (рис. 3, а, б). В цитоплазме возбудителя наблюдались многочисленные везикулы, пищеварительные вакуоли, которые определялись как мультивезикулярная структура (В) и гидрогеносомы (Г) небольших размеров с плотным содержимым и гранулами гликогена. Хотя *T. vaginalis* похожа по многим характеристикам на другие эукариоты, она отличается по энергетическому метаболизму и в этом аспекте демонстрирует сходство с примитивными анаэробными бактериями. Гидрогеносомы являются аналогами митохондрий, которые у более совершенных эукариот отвечают за аналогичные метаболические функции. При проведении ТЭМ было показано, что гидрогеносомы с плотным содержимым имели размер 0,5–1,0 мкм в диаметре, были окружены двойной мембраной. Гидрогеносомы являются местом ферментативного окисления пирувата и образуют АТФ при фосфорилировании субстрата с образованием водорода, разлагая, таким образом, половину углеводов клетки, имея гомологичные ферменты (ферродоксин и амилазы), ранее обнаруженные в бактериях и эукариотах. У гидрогеносом отсутствуют кристы, цитохромы и ДНК, которые обычно находят в митохондриях [3].

Ундулирующая мембрана и жгутики у большинства клеток отсутствовали, что может свидетельствовать о неподвижности этих трихомонад. Аксостиль, пельта и коста также были редуцированы, что морфологически характерно для округлых форм возбудителя. Ядро округлой или овальной формы расположено в основном

по центру клетки. Необходимо отметить, что ядерная оболочка у исследованных клеток сохраняла целостность, поровые комплексы встречались редко (рис. 4, а). Хроматин был представлен гомогенным электронно-плотным материалом, равномерно заполнявшим ядро. Контур ядерной мембраны часто был извилист. Также показано взаимодействие со структурой, имеющей морфологические характеристики микоплазм (наличие терминальной органеллы, с помощью которой микоплазма взаимодействует с эукариотными клетками, в данном случае с *T. vaginalis*) [13]. Учитывая урогенитальную локализацию исследуемого материала, это вполне может быть *Mycoplasma genitalium* (рис. 4, б). Контакт *M. genitalium* и *T. vaginalis* не ограничивается областью терминальной органеллы и может быть в другом месте бактериальной клетки [13].

Способность *T. vaginalis* к фагоцитозу хламидий, гонококков, микоплазм, вирусов и грибов способствует количественному уменьшению последних в половых путях, что может приводить к снижению

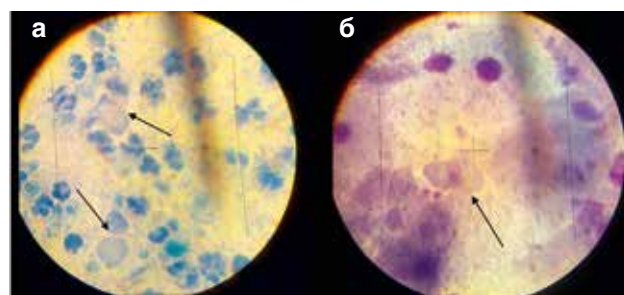


Рис. 1. *T. vaginalis*: а – в мазке из цервикального канала больной К., окраска 1% метиленовым синим (x 1000); б – в мазке из влагалища больной Н., окраска по Граму (x 1000)

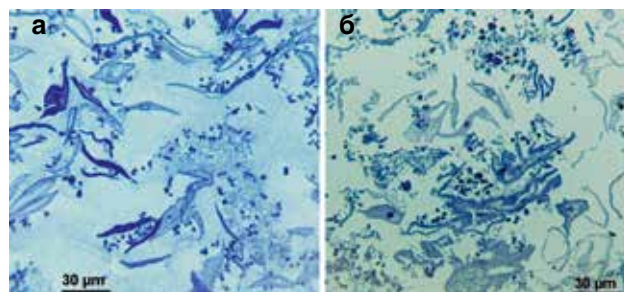


Рис. 2. Полутонкие срезы образцов, взятые из уретры больного П. (а), из влагалища больной В. (б)

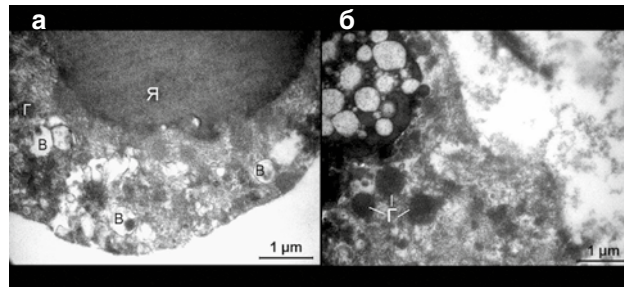


Рис. 3. Фрагмент *T. vaginalis*: а – цитолемма имеет локальные нарушения. Ядро содержит гомогенный хроматин в конденсированном состоянии. В цитоплазме наблюдаются многочисленные везикулы, пищеварительные вакуоли (В) и гидрогеносомы (Г) небольших размеров с плотным содержимым. В цитоплазме встречаются электронно-светлые участки, которые могут свидетельствовать о ее набухании; б – участок цитоплазмы трихомонады с разрушенной цитолеммой. В цитоплазме располагаются гидрогеносомы (Г) с гомогенным электронно-плотным содержимым и мультивезикулярная структура, окруженная унитарной мембраной



антигенного и токсикогенного воздействия на макроорганизм, уменьшению фагоцитарной реакции и снижению иммунного ответа на инфекционный фактор. Именно резервуарной функции трихомонад принадлежит особая роль в формировании уникальных микробиоценозов, что может обуславливать персистенцию различных патогенных микроорганизмов [9, 14]. Именно в связи с этим при воспалительных процессах органов урогенитального тракта могут одновременно обнаруживаться ассоциированные инфекции, возбудители которых, как правило, усиливают патогенные свойства друг друга.

У некоторых трихомонад, несмотря на сохранность цитолеммы и кариолеммы, наблюдались существенные изменения в структуре ядра. Это проявлялось в низкой электронной плотности кариоплазмы, изменении формы ядра, глыбчатости гетерохроматина с высокой степенью компактизации, располагающегося у ядерной мембраны и по всему объему ядра (рис. 5, а, б). Обнаруженный гетерохроматин может существовать как постоянно молчащий хроматин (конститутивный гетерохроматин), где гены микроорганизма лишь изредка экспрессируются, или как хроматин, репрессированный в ходе специфического клеточного цикла (факультативный гетерохроматин). По морфологическим признакам ядра (по соотношению содержания эу- и гетерохроматина) можно оценить активность процессов транскрипции, а следовательно, синтетической функции клетки. При ее повышении это соотношение изменяется в пользу эухроматина, при снижении – нарастает содержание гетерохроматина.

В цитоплазме на фоне средней электронной плотности определялись вакуоли с электронно-прозрачным содержимым и разнообразными по размеру гладкоконтурными и окаймленными везикулами, а также фагосомы (рис. 6, а, б). У всех трихомонад обнаруживались гидрогеносомы различных размеров с содержимым средней электронной плотности. Распределение этих оргanelл было неупорядоченным.

В цитоплазме *T. vaginalis* определяется электронно-плотное образование, возможно, сформированное путем инвагинации плазматической мембраны, называемое эндоцитозной везикулой (coated vesicles), которая окружена клатриновой сетью (clathrine net) (рис. 6, а), представляющей собой белок оболочки окаймленных пузырьков, предотвращающий их слияние с лизосомами и переваривание ферментами.

В околоядерной области наблюдался комплекс Гольджи в виде скоплений различных по форме и плотности везикул и стопок мембран (рис. 7, а, б). Между эндоплазматическим ретикулумом (ЭР) и ядерной мембраной наблюдаются отдельные везикулы и скопления рибосом. Околоядерная часть ЭР со всех сторон охватывает ядро и дает выросты и разветвления в цитоплазму. Можно предположить, что разветвленная область ЭР взаимодействует с цис-зоной аппарата Гольджи.

У некоторых *T. vaginalis* определялись короткие цистерны гранулярного ЭР. Свободные рибосомы также

располагались хаотично в цитоплазме, в отдельных областях они собирались в агрегаты, некоторые зоны цитоплазмы были свободны от рибосом. Следует отметить, что у овальных форм трихомонад происходила частичная редукция системы внутренних мембран, увеличивалась вакуолизация клеток. Отсутствие полисом и перераспределение рибосом может быть связано

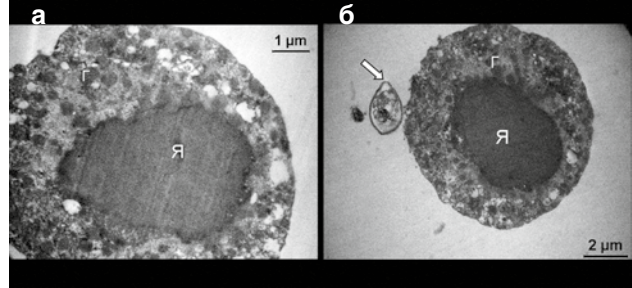


Рис. 4. *T. vaginalis*: а – ультраструктура возбудителя. Цитолемма в основном сохранена, микроворсин не содержит. Ядро (Я) овальной формы заполнено хроматином однородной структуры и степени компактизации. Контур ядерной мембраны извилист, в правой части видны ядерные поры; б – контакт с *M. genitalium*, на вершине которой определяется терминальная органелла слегка вытянутой формы (→). Целостность цитолеммы трихомонады в некоторых местах нарушена. Ядро (Я) овальное, заполнено гомогенным хроматином средней электронной плотности. В цитоплазме определяются плотные небольшие гидрогеносомы (Г), а также пищеварительные вакуоли и везикулы различных размеров

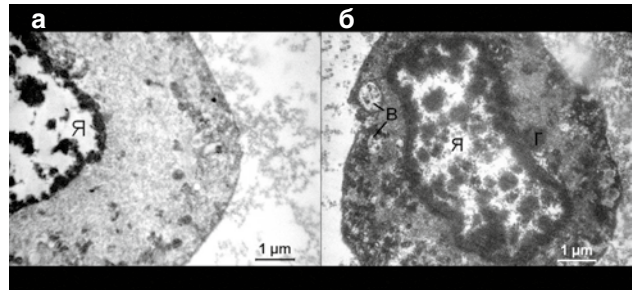


Рис. 5. *T. vaginalis*: а – фрагмент клетки. Цитолемма сохраняет целостность. Ядерная мембрана сохраняется. Кариоплазма низкой электронной плотности. Глыбки гетерохроматина высокой степени компактизации располагаются у ядерной мембраны и по всему объему ядра. Цитоплазма содержит везикулы, короткие цистерны, микрофиламенты, электронно-плотные гранулы; б – округлая форма. Ядро неправильной формы расположено по центру клетки. Цитолемма и кариолемма целостны. В цитоплазме средней электронной плотности обнаруживаются единичные гидрогеносомы (Г), многочисленные электронно-плотные везикулы. Кариоплазма значительно просветлена. Гетерохроматин крупными глыбками диффузно распределен по ядру и вдоль внутренней ядерной мембраны. В цитоплазме обнаруживаются пищеварительные вакуоли (В)




Рис. 6. Фрагмент *T. vaginalis*: а – в цитоплазме определяется агрегация электронно-плотных везикул, пищеварительные вакуоли, единичные гидрогеносомы (Г). Целостность цитолеммы нарушена. Стрелками показана эндоцитозная везикула, окруженная клатриновой сетью; б – цитолемма не везде четко просматривается. Микроворсин отсутствуют. Контур ядерной мембраны извилист. Гидрогеносомы (Г) имеют равномерную гомогенную структуру. В цитоплазме клетки наблюдаются везикулы, пищеварительная вакуоль (В), а также электронно-светлые полости, не околнуктурные элементарной мембраной

с редукцией ЭР из-за снижения интенсивности метаболизма, что характерно для округлых форм возбудителя.

В исследованных образцах отмечались также трихомонады со значительными деструктивными изменениями цитолеммы, ядер и органелл цитоплазмы вплоть до полного распада клеток (рис. 8, а–г).

Таким образом, при клиническом обследовании пациентов были выделены два морфотипа вирулентных форм *T. vaginalis*: грушевидные и овальные, при этом последний морфотип явно преобладал количественно. То есть у больных с хроническим рецидивирующим мочеполювым трихомонозом из всех выделенных трихомонад овальные формы составили 67%. Этот факт можно экстраполировать на морфотипы *in vivo*, поскольку культивирование в питательной среде с последующим проведением исследования окрашенных препаратов делает невозможным переход *T. vaginalis* из одного морфотипа в другой.

Для овального морфотипа показаны характерные ультраструктурные особенности: наличие гетерогенной по плотности нуклеоплазмы, отсутствие типичных диктиосом и уплощенных цистерн аппарата Гольджи. В околоядерной области наблюдалось скопление различных по форме и плотности везикул, отсутствие упорядоченности в расположении рибосом (у грушевидных форм возбудителя они располагались в области ядра и организовывались в полисомы). Кроме того, обращала на себя внимание частичная редукция системы внутренних мембран, акостилия, увеличение вакуолизации клеток, полиморфизм по размерам, форме и плотности гидрогеносом.

Результаты исследования ультраструктурных особенностей позволяют сделать предположение о том, что овальные формы *T. vaginalis* являются одной из патогенных, а не дегенеративных форм, как считалось ранее, поскольку они имеют необходимую морфологическую организацию и, следовательно, способны оказывать патогенное воздействие на макроорганизм. Вместе с тем, структурные изменения, наблюдаемые в цитоплазме клеток *T. vaginalis* овальных форм, указывают на снижение их физиологической активности, что, возможно, свидетельствует о переживании ими неблагоприятных условий в организме человека (например, воздействие протистоцидных препаратов).

Остаются открытыми и требуют дальнейшего изучения вопросы о возможной принадлежности различных морфотипов трихомонад к различным серотипам *T. vaginalis*.

#### Список литературы

1. Гриценко В.А., Андрейчев В.В., Иванов Ю.Б. Урогенитальный трихомониаз у мужчин: 2. Клинико-микробиологические аспекты. Бюллетень Оренбургского научного центра УрО РАН (электронный журнал). 2014. № 1. С. 1–13.
2. Коблош Н.Д. Стан мікроекології статевих шляхів у жінок з патологією шийки матки. Здоров'я жінчини. 2014. № 3 (89). С. 149–152.
3. Лысак В.В., Фомина О.В. Систематика микроорганизмов: учеб. пособие. Минск: БГУ, 2014. 304 с.
4. Опыт применения местных средств в лечении урогенитального трихомоноза / Г.М. Бондаренко, Ю.В. Щербаклова, И.Н. Никитенко и др. Репродуктивная эндокринология. 2014. № 2 (16). С. 49–55.
5. Перинатальна інвазія *Trichomonas vaginalis*, як проблема репродуктивної медицини / Г.М. Бондаренко, Г.І. Мавров, Т.В. Осінська та ін. Журнал Національної академії медичних наук України. 2016. Т. 22. № 3–4. С. 368–376.
6. Приказ МЗ СССР № 936 «Об унификации лабораторных методов исследования в диагностике гонореи и трихомониаза»: МЗ СССР. 22.07.1985. 25 с.




Рис. 7. *T. vaginalis*: а – наблюдается нарушение целостности клеточной оболочки. Непосредственно к ядру прилегают фрагменты мембран, волокнистые элементы. Гидрогеносомы (Г) имеют правильную округлую форму и содержимое равномерной электронной плотности. В цитоплазме встречаются циркулярные цистерны комплекса Гольджи (КГ) и небольшое количество окаймленных везикул; б – фрагмент с деструкцией органелл и цитоплазматической мембраны. Ядро неправильной формы с гомогенным конденсированным хроматином. В цитоплазме определяются гидрогеносомы, агрегаты электронно-плотных включений, микротрубочки и стопки мембран КГ

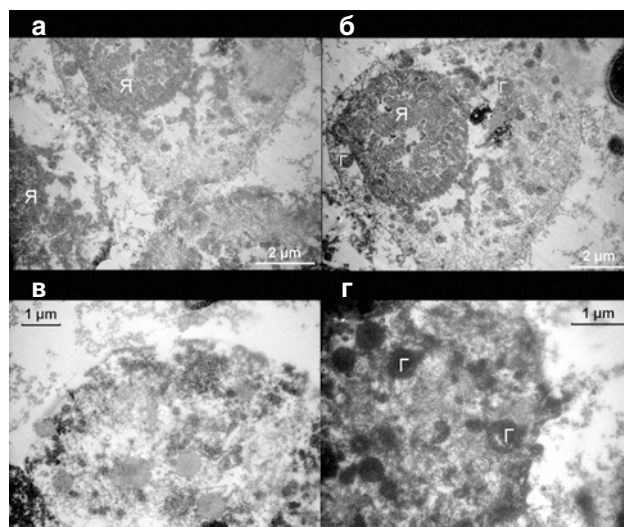


Рис. 8. *T. vaginalis*: а, б – грушевидной формы с деструкцией ядра (Я), цитолеммы и органоидов цитоплазмы; в – фрагмент разрушенной клетки с деструкцией цитолеммы, набуханием и разрыхлением цитоплазмы, агрегацией рибосом и гликогена в периферических частях клетки; г – цитоплазма разрушенной клетки, содержащая гидрогеносомы (Г) в состоянии деградации разной степени. Цитолемма разрушена

#### Выводы

1. У пациентов с хроническим течением трихомонадной инвазии урогенитального тракта атипичный овальный морфотип *T. vaginalis* при микроскопии культуры возбудителя, полученной с накопительной среды, определяется чаще (67%), чем типичный грушевидный морфотип.
2. Исследование ультраструктурных особенностей *T. vaginalis* овального морфотипа позволяет предположить их патогенные свойства, что требует дальнейшего изучения.

#### References

1. Gritsenko VA, Andreychev VV, Ivanov YuB. Urogenitalnyy trihomoniya u muzhchin: 2. Kliniko-mikrobiologicheskie aspekty [Urogenital trichomoniasis in men: 2. Clinical and microbiological aspects]. Byulleten Orenburgskogo nauchnogo tsentra Uro RAN (elektronnyy zhurnal). 2014;1:1–13.
2. Koblosh ND. Stan mikroekologii stavevkh shliakhiv u zhinkov z patolohiieiu shyky matky [The state of microecology of the genital tract in women with pathology of the cervix]. Zdorove zhenshchyny. 2014;3(89):149–152.
3. Lysak W, Fomina OV. Sistematika mikroorganizmov [Systematization of microorganisms]: ucheb. posobie. Minsk, BGU; 2014. 304 p.
4. Bondarenko GM, Scherbakova YuV, Nikitenko IN, et al. Opyit primeneniya mestnykh sredstv v lechenii urogenitalnogo trihomonoza [Experience of using local remedies in the treatment of urogenital trichomoniasis]. Reproduktyvnaya endokrinologiya. 2014;2(16):49–55.
5. Bondarenko HM, Mavrov HI, Osinska TV, et al. Perynatalna invaziya *trichomonas vaginalis*, yak problema reproduktyvnoyi medytsyn [Trichomonas vaginalis prenatal invasion, as a problem of reproductive medicine]. Zhurnal Natsionalnoyi Akademiyi medychnykh nauk Ukrainy. 2016;4(3–4):368–376.



7. Раздольская Н.В. Диагностическое значение цитоморфологических, культуральных и иммуногенных свойств *Trichomonas vaginalis*: автореф. дис. ... канд. биол. наук: 14.00.46, 03.00.07 / ФГОУ ВПО «Военно-медицинская академия им. С.М. Кирова» Министерства обороны РФ. СПб., 2009. 17 с.
8. Степаненко В.І., Коновалова Т.С. Урогенітальні інфекції: трихомоніаз, кандидоз, генітальний герпес. К.: КІМ, 2008. 288 с.
9. Трихомоніаз: медико-біологічні характеристики возбудителя і значимість лабораторних методів для верифікації діагнозу (аналітичний огляд) / С.К. Джораєва, В.В. Гончаренко, Е.В. Шеголева, А.Р. Бабута. Дерматологія та венерологія. 2016. № 3 (73). С. 15–28.
10. Урогенітальний трихомоніаз: нові можливості топічної імунотерапії / Г.І. Мавров, Г.М. Бондаренко, Л.В. Івашченко та ін. Дерматологія та венерологія. 2011. № 3 (53). С. 69–77.
11. Centers of Disease Control and Prevention. Sexually transmitted diseases treatment guidelines. MMWR. 2015. Vol. 64, Iss. 3. P. 72–75.
12. Impact of replacing cytology with human papillomavirus testing for cervical cancer screening on the prevalence of *Trichomonas vaginalis*: a modelling study / B.В. Hui, C.Р. Reulein, R. J. Guy et al. Sex. Transm. Infect. 2018. Vol. 94. P. 216–221.
13. McGowin C.L., Totten P.A. The Unique Microbiology and Molecular Pathogenesis of *Mycoplasma genitalium*. J. Infect. Dis. 2017. Vol. 216. Suppl. 2. P. S382–S388.
14. Szreter H., Kassner J., Michalczak J. Phagocytosis of *Streptococcus faecalis* by *Trichomonas vaginalis*. Electron microscopy studies. Wiad. Parazytol. 1987. Vol. 33. P. 643–647.

6. МЗ ССРС (12.07.1985) Приказ № 936 «Об унификации лабораторных методов исследования в диагностике гонорей и трихомониаза» [Order № 936 of Ministry of health protection of USSR from 12.07.85 «About unification of laboratory investigation method for gonorrhea and trichomoniasis diagnostic»].
7. Razdolskaya NV. Diagnosticheskoe znachenie tsitomorfolozicheskikh, kulturalnykh i immunogennykh svoystv *Trichomonas vaginalis* [Diagnostic value of cytomorphological, cultural and immunogenic properties of *Trichomonas vaginalis*]: avtoref. dis. ... kand. biol. nauk: 14.00.46, 03.00.07. SPb., 2009. 177 p.
8. Stepanenko VI, Konovalova TS. Urogenitalni infektsii: trykhomoniaz, kandydoz, genitalnyi herpes [Urogenital infections: trichomoniasis, candidiasis, genital herpes]. K.: KIM; 2008. 288 p.
9. Dzhorayeva SK, Goncharenko VV, Shchegoleva EV, Babuta AR. Trikhomoniaz: mediko-biologicheskiye kharakteristiki vzbuditelya i znachimost laboratornykh metodov dlya verifikatsii diagnoza (analiticheskiy obzor) [Trichomoniasis: medical and biological characteristics of the pathogen and the importance of laboratory methods for verification of the diagnosis (analytical review)]. Dermatolohiia ta venerolohiia. 2016;3(73):15–28.
10. Mavrov GI, Bondarenko GM, Ivaschenko LV i dr. Urogenitalnyi trihomonoz: novyye vozmozhnosti topical'noy immunomoduliruyushey terapii [Urogenital trichomoniasis: new possibilities of topical immunomodulatory therapy]. Dermatolohiia ta venerolohiia. 2011;3(53):69–77.
11. Centers of Disease Control and Prevention. Sexually transmitted diseases treatment guidelines. MMWR. 2015;64(3):72–75.
12. Hui BB, Reulein CP, Guy RJ, et al. Impact of replacing cytology with human papillomavirus testing for cervical cancer screening on the prevalence of *Trichomonas vaginalis*: a modeling study. Sex. Transm. Infect. 2018;94:216–221.
13. McGowin CL, Totten PA. The Unique Microbiology and Molecular Pathogenesis of *Mycoplasma genitalium*. J Infect Dis. 2017;216(suppl\_2):S382–S388.
14. Szreter H, Kassner J, Michalczak J. Phagocytosis of *Streptococcus faecalis* by *Trichomonas vaginalis*. Electron microscopy studies. Wiad. Parazytol. 1987;33:643–647.

## УЛЬТРАСТРУКТУРНІ ОСОБЛИВОСТІ МОРФОТИПІВ *TRICHOMONAS VAGINALIS*, ВИДІЛЕНИХ ВІД ХВОРИХ З ХРОНІЧНОЮ ТРИХОМОНАДНОЮ ІНВАЗІЄЮ

П.В. Федорич<sup>1</sup>, Г.І. Мавров<sup>2</sup>, С.К. Джораєва<sup>2</sup>, Т.В. Осінська<sup>2</sup>

<sup>1</sup> Українська військово-медична академія

<sup>2</sup> ДУ «Інститут дерматології та венерології НАМН України»

### Резюме

**Мета** – вивчення ультраструктури морфотипів *Trichomonas vaginalis*, виділених від пацієнтів з хронічною трихомонадною інвазією.

**Матеріали та методи.** Обстежили культури трихомонад, виділені від 52 хворих з хронічною трихомонадною інвазією. Ультраструктуру клітин вивчали за допомогою мікроскопа ПЕМ-125К, забезпеченого системою САІ-01А (SELMI), з використанням ССD камери DX 2 і пакету програм КАРРА.

**Результати.** Були ідентифіковані два морфотипи *T. vaginalis*: грушоподібні й округлі (овальні), причому овальні форми переважали (67%). Структурні зміни округлих форм вказують на зниження метаболізму при збереженні патогенності.

**Висновки.** Овальний морфотип *T. vaginalis* виявляється частіше, ніж грушоподібний, у хворих на хронічний трихомоніаз. Ультраструктурна організація овального морфотипу *T. vaginalis* дає змогу припустити наявність у них патогенних властивостей, що потребує додаткового вивчення.

**Ключові слова:** *Trichomonas vaginalis*, овальний морфотип, ультраструктурна організація, трихомонадна інвазія.

## ULTRASTRUCTURAL FEATURES OF THE *TRICHOMONAS VAGINALIS* MORPHOTYPES ISOLATED FROM PATIENTS WITH CHRONIC *TRICHOMONAS* INVASION

P. V. Fedorych<sup>1</sup>, G. I. Mavrov<sup>2</sup>, S. K. Dzhoraeva<sup>2</sup>, T. V. Osinska<sup>2</sup>

<sup>1</sup> Ukrainian Military Medical Academy

<sup>2</sup> SE «Institute of Dermatology and Venereology of NAMS of Ukraine»

### Abstract

**Objective** – to study the ultrastructure of *Trichomonas vaginalis* morphotypes isolated from patients with chronic trichomonas invasion.

**Materials and methods.** The cultures of *T. vaginalis*, isolated from 52 patients with chronic, trichomonas invasion, were examined. The cell ultrastructure was studied using a PEM-125K microscope equipped with the SAI-01A system (SELMI) using a DX 2 CCD camera and the KAPPA software package.

**Results.** Two *T. vaginalis* morphotypes were identified: pear-shaped and round (oval), with oval shapes prevailing (67%). Structural changes in rounded forms indicate a decrease in metabolism while maintaining pathogenicity. **Conclusions.** The oval morphotype of *T. vaginalis* is detected more often than the pear-shaped in patients with chronic invasion. The ultrastructural organization of the oval morphotype *T. vaginalis* allows their pathogenic properties, which requires further study.

**Key words:** *Trichomonas vaginalis*, oval morphotype, ultrastructural organization, trichomonas invasion.

### Сведения об авторах:

**Федорич Павел Владимирович** – канд. мед. наук, доцент, начальник курса дерматологии и венерологии, профессор кафедры военной общей практики-семейной медицины Украинской военно-медицинской академии МО Украины. E-mail: pvf9@meta.ua

**Мавров Геннадий Иванович** – д-р мед. наук, профессор, зав. отдела изучения влияния эпидемии ВИЧ/СПИДа на проблему ИППП, ГУ «Институт дерматологии и венерологии НАМН Украины», зав. кафедрой дерматовенерологии и ВИЧ/СПИДа, Харьковская медицинская академия последипломного образования.

**Джораєва Светлана Карьягдиевна** – канд. мед. наук, зав. лабораторией микробиологии ГУ «Институт дерматологии и венерологии НАМН Украины». E-mail: sjoraeva@i.ua

**Осинская Татьяна Владимировна** – канд. мед. наук, ст. науч. сотр. отдела изучения влияния эпидемии ВИЧ/СПИДа на проблему ИППП, ГУ «Институт дерматологии и венерологии НАМН Украины».