

Хірургія

УДК: 612.014.2:616-001.45:611.345

ГІСТОХІМІЧНА ОЦІНКА СТУПЕНЯ УШКОДЖЕННЯ ТОВСТОЇ КИШКИ ПРИ ВОГНЕПАЛЬНИХ КУЛЬОВИХ ПОРАНЕННЯХ

Гуменюк К.В.¹, Якимова Т.П.², Губіна-Вакулик Г.І.³, Негодуйко В.В.^{3,4},
Макаров В.В.^{3,4}, Михайлусов Р.М.²¹Командування медичних сил ЗСУ, Київ, Україна²Харківська медична академія післядипломної освіти, Харків, Україна³Харківський національний медичний університет, Харків, Україна⁴Військово-медичний клінічний центр Північного регіону КМС ЗСУ, Харків, Україна

В статті проаналізовані та оцінені пошкодження білків в стінці товстої кишки при її вогнепальному кульовому ушкодженні в різні терміни після поранення за допомогою гістохімічних досліджень. Визначена ступень та глибина локального протеолізу в тканинах стінки товстої кишки поряд з місцем резекції після вогнепального кульового поранення. Надана оцінка адекватності відступу від пошкоджених тканин стінки кишки і прогнозу успішного загоєння шва на стінці кишки. Показано, що показник Red/Blue є інтегральним для оцінки стану сполучної тканини пораненого товстого кишечника. Представлені порівняльні показники об'ємів карбоксильних (RED) груп R/B та аміногруп (BLUE) у периферичних ділянках видаленого фрагмента товстого кишечника залежно від результату накладання кишкового шва. Доведено, що у поранених молодого віку порушення структури, функції та життєдіяльності товстої кишки менш виражені. Зроблені висновки про доцільність проведення гістохімічного аналізу ушкодженої товстої кишки для проведення адекватної терапії.

Ключові слова: гістохімічне дослідження, вогнепальне кульове поранення, ушкодження товстої кишки.



Цитуйте українською: Гуменюк КВ, Якимова ТП, Губіна-Вакулик ГІ, Негодуйко ВВ, Макаров ВВ, Михайлусов РМ. Гістохімічна оцінка ступеня ушкодження товстої кишки при вогнепальних кульових пораненнях. Експериментальна і клінічна медицина, 2022;91(1):71-9. <https://doi.org/10.35339/ekm.2022.91.1.gyg>

Cite in English: Gumenyuk KV, Yakymova TP, Gubina-Vakulyk GI, Nehoduiko VV, Makarov VV, Mykhaylusov RM. Histochemical assessment of colon damage degree in fire bullet injuries. Experimental and Clinical Medicine, 2022;91(1):71-9. <https://doi.org/10.35339/ekm.2022.91.1.gyg> [in Ukrainian].

Відповідальний автор: Негодуйко В.В.,
Україна, 61058, м. Харків,
вул. Культури, 5, кімн. 120.
E-mail: vol-ramzes13@ukr.net

Corresponding author: Nehoduiko V.V.,
Ukraine, 25005, Kharkiv,
Kultury str., 5, room 120.
E-mail: vol-ramzes13@ukr.net

Вступ

Широкомасштабна військова агресія РФ в Україну та активні бойові дії зумовили значне збільшення кількості поранених з ураженням живота. За даними вітчизняних дослідників відносна частота вогнепальних поранень живота під час локальних конфліктів в останній час зменшилася до 4,0–7,0 % [1; 2], але ці поранення продовжують супроводжуватися високими ризиком виникнення ускладнень, повторних хірургічних втручань та несприятливих результатів.

Досвід АТО/ООС засвідчив відсоток вогнепальних проникаючих поранень живота й ушкоджень зокрема товстої кишки у 24–43 % поранених, з яких кульові склали 32,4 %, а осколкові – 28,1 % [3; 4]. При чому відсоток летальності коливається від 18 до 26 % та має залежність від наявності чи відсутності поранення товстої кишки [5; 6].

Встановлення показання та вибір обсягу оперативного втручання приймається з урахуванням багатьох факторів: загальна крововтрата і наявність стану шоку при надходженні; час, що минув з моменту поранення і ризик розвитку перитоніту; вік, соматичний статус пацієнта; топографо-анатомічна локалізація ураження товстої кишки; розмір і характер пошкодження; механізм отримання поранення [7].

Питання хірургічної тактики при ураженнях товстої кишки залишається до кінця не визначеним [8; 9], тому на сьогодні особливо важливим та актуальним є визначення ступеня ушкодження товстої кишки.

Мета – проаналізувати та оцінити ступень пошкодження білків в стінці товстої кишки при її вогнепальному кульовому ушкодженні в різні терміни після поранення за допомогою гістохімічних досліджень.

Матеріали і методи

Матеріалом дослідження були частки товстої кишки без патології (10 випадків – група порівняння) та після вогнепальних кульових поранень товстої кишки (32 випадки – основна група). Група порівняння сформована з матеріалу товстої кишки, взятому інтраопераційно при резекціях кишки з місць резекції при відновлювальних операціях на товстій кишці. Матеріал для дослідження в основній групі було забрано при первинних хірургічних втручаннях після вогнепальних поранень товстої кишки та при повторних втручаннях з приводу неспроможності анастомозів товстої кишки в терміни від 1 години до 6 діб після отримання поранення. Всі поранені були чоловічої статі. Вік поранених складав від 19 до 57 років. Середній вік був $37 \pm 3,8$ років в основній групі, $37 \pm 2,7$ роки в групі порівняння. Терміни хірургічного втручання склали $2,1 \pm 0,1$ година при надходженні та $5,2 \pm 2,1$ доби при наявності ускладнень.

Парафінові зрізи були пофарбовані бромфеноловим синім у модифікації Давиденка І.С. (2017) для послідувочої оцінки ступеня дистрофічного ушкодження білків тканин за методикою Calvo M. (1957). Суть методики полягає в тому, що при дії факторів, що пошкоджують, складні білки втрачають частину своїх внутрішньомолекулярних зв'язків, «відкриваючи» радикали карбоксильних груп. Останнє при фарбуванні бромфеноловим синім зумовлює появу червоних тонів цих ділянок препаратів. Ступінь пошкодження білків у тканині можна оцінити морфометрично, шляхом визначення яскравості відбитого від мікропрепарату світла в червоному та синьому діапазоні з обчисленням показнику R/B, що має назву коефіцієнта Mikel Calvo [10].

Комплекс гістохімічних та морфометричних досліджень проводився на мікроскопі Primo Star (Carl Zeiss, Німеччина) зі збільшенням $\times 100$, $\times 400$. Для документації зображень та виконання морфометрії була використана цифрова камера високої роздільної здатності 8-бітного оцифрування AxioCam (ERc 5s, Німеччина) з розміром пікселя $2,2 \times 10^{-6}$ м та програмним забезпеченням Carl Zeiss AxioCam (ERc5s) Configuration Tool.

Аналіз та статистичне опрацювання даних проведені на персональному комп'ютері з використанням пакетів прикладних програм "Statistica 10.0" та "Microsoft Excel 2010".

Результати та їх обговорення

При гістохімічному дослідженні тканин кишечника, пофарбованих бромфеноловим синім, у групі порівняння сполучна тканина в усіх оболонках не мала морфологічних уражень, окрім інтерстиційного набряку та нерізко вираженої білкової дистрофії. При цьому домінує синій колір, і показник R/V коливається у діапазоні 0,7–0,8, тобто кількість «відкритих» аміногруп у молекулах білків виявилася істотно меншою, ніж загальна кількість карбоксильних груп, що, вочевидь, є нормальним для «здорової», неураженої стінки кишечника. Але фокально деякі колагенові волокна пофарбовані в червоний колір, і коефіцієнт R/V стає більше 1,0, що свідчить про домінування карбоксильних груп над аміногрупами в великих білкових молекулах (рис. 1).

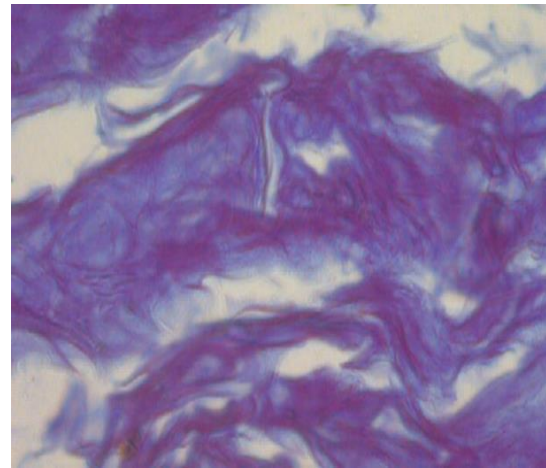


Рис. 1. Підслизова оболонка непошкодженої товстої кишки.

Містить дрібні локації часткового протеолізу на фоні домінування нормального гістохімічного стану. Забарвлення бромфеноловим синім, $\times 400$.

Така зміна гістохімічного стану окремих колагенових волокон може бути пояснена процесом декомпозиції, або некрозу білкових молекул, тобто білковою дистрофією. Таким чином, фарбування бромфеноловим синім стінки «здорового» кишечника виявило фокальну слабко виражену білкову дистрофію в сполучній тканині.

Відомо, що карбоксильні групи несприятливо впливають як на метаболізм, так і на сполучну тканину, чим створюють умови для розвитку склеротичних змін.

Показники коефіцієнту R/V у периферичних ділянках видаленого фрагмента товстого кишечника залежно від результату накладання кишкового шва надані в таблиці.

Таблиця. Показники коефіцієнту R/V у периферичних ділянках видаленого фрагмента товстого кишечника залежно від результату накладання кишкового шва

Інтактна стінка кишки	Успішне загоєння кишкового шва	Нагноєння кишкового шва	Протеоліз у зовнішніх відділах кишки	Протеоліз у підслизовому шарі
Умовні одиниці вмісту карбоксильних груп				
0,74 \pm 0,03	0,94 \pm 0,04	1,25 \pm 0,06	0,82 \pm 0,03	1,37 \pm 0,6
Об'ємні величини наявності карбоксильних груп				
1,0 \pm 0,03	1,11 \pm 0,04	2,07 \pm 0,06	2,1 \pm 0,02	2,08 \pm 0,06

В основній групі досліджували і виміряли периферичні ділянки видаленого фрагмента кишечника, маючи на увазі, що такі ж морфологічні особливості мають ділянки кишечника, які увійшли в кишковий шов.

У випадках з вдало проведеною резекцією пошкодженого фрагмента кишечника, тобто з видаленням нежиттєздатних ділянок, очевидно припускати, що в крайових ділянках ступінь пошкодження білків був невеликим і загоєння кишечника пройшло без ускладнень. Так, у пацієнта В. показник R/B виявився не набагато більшим, ніж у групі порівняння: він був в діапазоні 0,88–0,98. Очевидно, що тканини кишечника, що увійшли в шов, також мали мало пошкоджені білки сполучної тканини, тому після операції відбулась регенерація, а не некроз, і шов благополучно зажив.

Незначні осередкові протеолітичні зміни для майбутньої структури та функції безпечні. Їхній загальний обсяг з невеликою концентрацією карбоксильних груп не є домінуючим руйнівником і може трансформуватися у фіброзну тканину. Такі морфологічні результати дають підстави впевненості у сприятливому прогнозі функціонування кишечника. Цей результат прогнозований співвідношенням R/B в діапазоні 0,88–0,98 (рис. 2).

При різкій макромікроскопічній дезорганізації структури кишки після вогнепального поранення реєструється різкий набряк тканин, плазматичне просочування їх та судинних стінок, що сприяє протеолізу тканин із накопиченням карбоксильних груп, збільшення площі фарбування в червоний колір (R). Такі карбоксильні групи ініціюватимуть пошкодження тканин з результатом майбутнього фіброзу і сприятимуть загоєнню.

У пацієнта Г., 33 років після поранення крайові ділянки стінки кишки

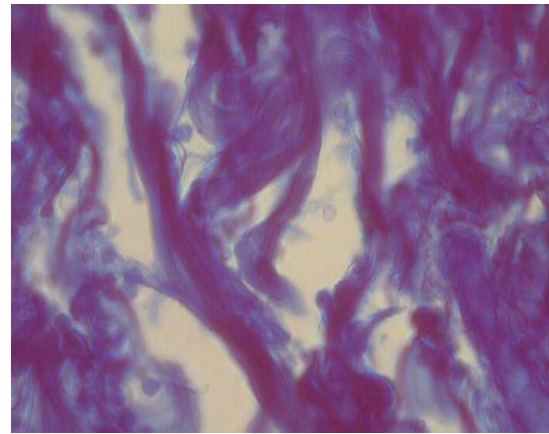


Рис. 2. Поранений Г., 32 роки, перша доба поранення. Вогнепальне ушкодження товстого кишечника.

На тлі різкої дезорганізації структури кишки, вираженого набряку сполучна тканина підслизової оболонки має ознаки місцевого часткового протеолізу складних білків зі збільшенням площі та інтенсифікацією червоного кольору. Забарвлення бромфеноловим синім, $\times 400$.

мали ще більш значно пошкоджені білки: показник R/B варіював у межах 0,92–1,18, але місцями був набагато вищим, а саме: 1,42–1,47. Тканини стінки кишки з такими глибоко дистрофізованими білками в фрагменті кишки, що залишився, швидше за все, некротизуються, а не регенерують. Справді, у разі розвинулося ускладнення як гнійного запалення, і резекцію кишечника було здійснено повторно.

При успішному загоєнні області резекції обсяг білків з домінуванням карбоксильних груп над аміногрупами перевищує норму, але це зрозуміло, оскільки метаболізм пораненої кишки пригнічений. Об'єм червоного ареалу фарбування перевищує 1,01 умовних одиниць.

Нагноєння кишкового шва після накладання шва сполучається із значно підвищеним рівнем коефіцієнта R/B, перевищуючи 2,07. При протеолізі у м'яких тканинах товстого кишечника – зовнішні шари стінки кишки ще без клінічних ознак пролонгації патології

та розвитку спайкового процесу. Об'єм пошкоджених тканин та накопичення карбоксильних груп продовжуються. Більш виражена дезорганізація співвідношення карбоксильних та аміногруп зареєстрована в підслизовій оболонці, що пов'язано з наявністю в ній не щільної сполучної тканини, а жирової, судинної, нервової та інших тканин.

Узагальнюючи підсумки аналізу порушення структури білків у нормі і за патології слід дійти невтішного висновку, що співвідношення аміногруп і карбоксильних груп в модифікованих білках, тобто коефіцієнта R/B, не має перевищувати 2,07–2,08.

Певні стани сполучної тканини у пошкоджених набряком стінок кишечника сприяють накопиченню карбоксильних груп зі збільшенням площі ураження та інтенсивності забарвлення (рис. 2). Тобто накопичення червонофарбованих ділянок тканини є індикатором дезорганізації сполучної тканини при дослідженні її ушкодження будь-якої етіології. При цьому патогенез залишається один.

Однозначна оцінка стану карбоксильних груп певної локації не дасть повного уявлення про стан білкового обміну. Нагромадження аміногруп білків (Blue) у слизовій оболонці повторно віддаленого фрагмента товстої кишки, забарвленої у блакитний колір, наведено на *рисунку 3*.

При повторному оперативному втручанні крайові ділянки повторно віддаленого фрагмента кишки у того ж пацієнта Г., мали показник R/B 0,78–0,85, що відповідає нормальному стану білків тканини кишки і свідчить про благополучний стан таких і в крайових ділянках кишки, що залишилася, що пояснює успішне загоєння швів на кишці, без прогресування дистрофії до некрозу.

Разом з тим, у серозній та м'язовій оболонках повторно оперованому від-

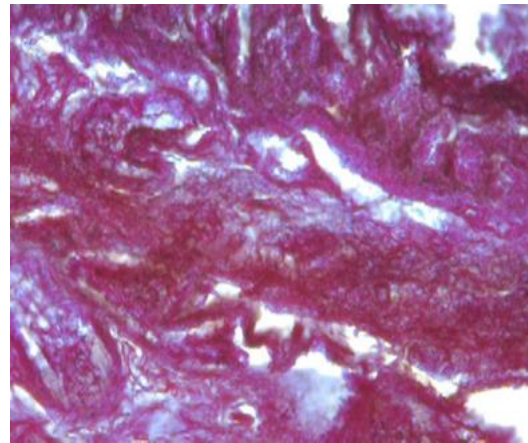


Рис. 3. Поранений З., 25 років, доба після поранення. Широкомасштабне поширення ареалу фарбування білків у червоний колір у сполучній тканині оболонок товстої кишки у разі подальшого нагноєння шва на кишці. Забарвлення бромфеноловим синім, $\times 400$.

ділі кишки перевищує нормальні показники в 3 рази, що диктує необхідність знову проводити релапаратомію та інтенсивне клініко-хірургічне лікування вогнепальних ран (рис. 4).

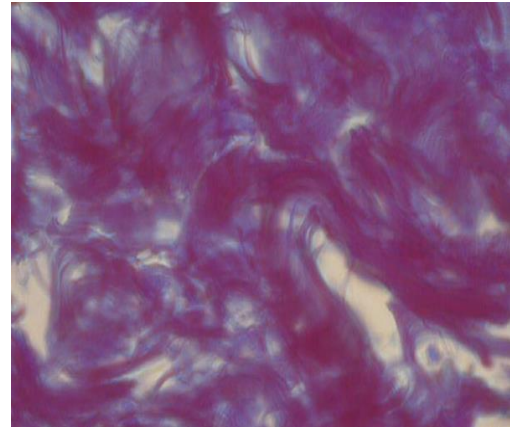


Рис. 4. Поранений Г., 25 років, доба після поранення. Вогнепальне поранення товстого кишечника після повторної резекції з приводу післяопераційного гнійного ускладнення зі сприятливим результатом та посиленням загоєнням. Ареал загоєння займають в основному білки з вільними аміногрупами, що забарвлюються в синій колір, що є ознакою низької концентрації карбоксильних груп. Слизова оболонка товстої кишки після вогнепального поранення білків у синій колір у сполучній тканині оболонок повторно віддаленого фрагмента товстої кишки пацієнта Г. при успішному загоєнні шва на кишці надалі. Забарвлення бромфеноловим синім, $\times 400$.

Однак звертає увагу в одному з випадків наявність місцевого протеолізу в серозній та м'язовій оболонці в тому ж периферичному відділі повторно резецированої кишки (рис. 5), де показник R/V досягає 1,5, що може призвести до виникнення фокусів негнійного, а фібринозного запалення на поверхні кишки.

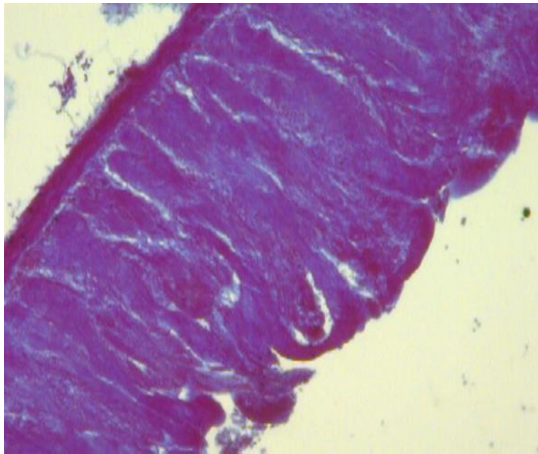


Рис. 5. Поранений Н., 35 років, доба після поранення. Інтенсивний червоний колір зовнішнього шару стінки кишки у місці висічення кишки пацієнта Р. при прогнозуванні розвитку спайкового процесу. Забарвлення бромфеноловим синім, $\times 100$.

Можна зробити припущення, що можливе формування міжкишкових спайок у зв'язку з очевидним розвитком локального некрозу в зовнішніх шарах кишки і потім фібринозного запалення.

Звичайно, що у різних поранених різного віку наявні різні захворювання, найчастіше – хронічні, і вогнепальні поранення протікають на тлі численної патології метаболізму. Природно, у пораненого молодого віку порушення структури, функції та життєдіяльності слід очікувати менш вираженими. У зв'язку з цим ми пропонуємо гістохімічне дослідження стінки видаленої кишки біля місця резекції за допомогою методу М. Salvo.

Цим методом можна визначити наявність у тканинних білках збіль-

шення кількості карбоксильних груп, про який свідчить нарощення червоного фарбування і морфометрично визначене нарощення величини коефіцієнту М. Salvo. При нормалізації стану білків і активації аміногруп домінуючим стає блакитний колір, і коефіцієнт R/V зменшується до 1,0 і нижче. Тобто, показник Red/Blue є інтегральним для оцінки стану сполучної тканини пораненого кишечника. Швидше за все, вихідний стан порушення метаболізму відіграє важливу роль у загоєнні, запаленні або нагноєнні.

Висновки

1. Гістохімічне дослідження показника R/V при забарвленні бромфеноловим синім дозволяє визначати ступень та глибину локального протеолізу в тканинах стінки кишки поряд з місцем резекції.

2. Оцінюючи величину показника R/V, можливо оцінити адекватність відступу від пошкоджених тканин стінки кишки та прогнозувати ймовірність успішного загоєння шва на стінці кишки.

3. Значення показника R/V до 1,0 дозволяє оцінити накладання анастомозу у межах життєздатних тканин товстої кишки та прогнозувати успішне загоєння тканин.

4. Находження показника R/V у діапазоні 0,99–1,47 свідчить о накладанні анастомозу у «зоні тканин підвищеного ризику нежиттєздатності», що потребує ретельного динамічного спостереження, додаткового призначення антиоксидантної, вазотропної та реологічної терапії.

5. Перевищення R/V показника значення 1,47 та вище, свідчить про накладанні анастомозу у зоні нежиттєздатних тканин та з великою вірогідністю у подальшому потребує реанастомозування.

6. Ізольоване перевищення показника R/V у зовнішніх відділах кишки дозволяє прогнозувати більшу вірогід-

ність розвитку спайкової хвороби у післяопераційному періоді та може бути показанням для призначення ферментної, протизапальної терапії та ранньої противоспайкової гімнастики для попередження утворення спайок.

7. Ізольоване перевищення показника R/V у підслизовому шарі товстої

кишки дозволяє прогнозувати більшу вірогідність розвитку запальних явищ у зоні анастомозу у післяопераційному періоді та може бути показанням для призначення кишкових антисептиків та протизапальної терапії для покращення результатів лікування.

Конфлікт інтересів відсутній.

Література

1. Гуменюк КВ, Прохоренко ГА, Трутяк ІР, Соболь ІП. Особливості хірургічної тактики при пораненнях і травмах товстої кишки в умовах ведення бойових дій. Клінічна хірургія. 2021;88(9–10):33–7. DOI: 10.26779/2522-1396.2021.9-10.33.
2. Каштальян МА, Хоменко ІП, Герасименко ОС, Шаповалов ВЮ. Особенности хирургического лечения огнестрельных ранений толстой кишки. Харьковская хирургическая школа. 2017;2(83):126–30. Доступно на: <https://surgical-school.com.ua/index.php/journal/issue/view/19/2-2017-pdf>
3. Forbes J, Burns B. Abdominal Gunshot Wounds. 2022 May 4. In: StatPearls [Internet]. Treasure Island (FL): StatPearls Publishing; 2022 Jan–. PMID: 33232005.
4. Хоменко ІП, Герасименко ОС, Шаповалов ВЮ, Хорошун ЕМ, Єнін РВ. Хірургічне лікування вогнепальних поранень живота. Військова медицина України. 2017;17(3–4):75–82. Доступно на: <https://is.gd/JkLm7j>
5. Трутяк І, Гайда І, Богдан І, Прохоренко Г, Медзин В. Особливості сучасної бойової хірургічної травми живота. Праці наукового товариства ім. Шевченка. Медичні науки. Лікарський збірник. 2015;(XLI):109–16. Доступно на: http://www.irbis-nbuv.gov.ua/UJRN/pntsh_lik_2015_41_26_13
6. Лікування поранених з бойовими ушкодженнями живота (за досвідом АТО/ООС): монографія. За ред. Хоменка ІП, Луріна ІА; за заг. ред. Цимбалюка ВІ. Херсон: Олді+; 2022. 194 с.
7. Атлас бойової хірургічної травми (досвід антитерористичної операції/операції об'єднаних сил). Під заг. ред. Цимбалюка ВІ. Харків: Колегіум; 2021. 385 с.
8. Feliciano DV. Abdominal Trauma Revisited. Am Surg. 2017;83(11):1193–202. PMID: 29183519.
9. Моделювання вогнепальних поранень. Під заг. ред. Цимбалюка ВІ. Харків; 2022. 322 с.
10. Давиденко ІС. Модифікація гістохімічної методики на «кислі» та «основні» білки за Mikel Salvo для можливості її застосування на гістологічних зрізах, мазках крові та препаратах-відбитках. Матеріали 98 підсумкової конференції професорсько-викладацького персоналу вищого державного навчального закладу України «Буковинський державний медичний університет» 13, 15, 20 лютого 2017 року, Чернівці. С. 5–6.

Gumenyuk K.V., Yakymova T.P., Gubina-Vakulyk G.I., Nehoduiko V.V., Makarov V.V., Mykhaylusov R.M.

HISTOCHEMICAL ASSESSMENT OF COLON DAMAGE DEGREE IN FIRE BULLET INJURIES

The article analyzes and evaluates the protein damage in the wall of the large intestine during its gunshot bullet injury at different times after the injury with the help of histochemical

studies. The extent and depth of local proteolysis in the tissues of the colon wall near the site of resection after a gunshot wound was determined, and an assessment of the adequacy of retreat from the damaged tissues of the colon wall and the prognosis of successful healing of the suture on the colon wall was provided. It is shown that the Red/Blue indicator is integral for assessing the condition of the connective tissue of the injured large intestine. Comparative indicators of the volumes of carboxyl (RED) R/B groups and amino groups (BLUE) in the peripheral areas of the removed fragment of the large intestine depending on the result of intestinal suture are presented. It has been proven that in injured young people, violations of the structure, function and vital activity of the large intestine are less pronounced. The presence of an increase in the number of carboxyl groups in tissue proteins was determined, which is evidenced by the increase in red staining and the morphometrically determined increase in the value of the M. Calvo coefficient. When the state of proteins is normalized and the amino groups are activated, the blue color becomes dominant, and the R/B ratio decreases to 1.0 and below. That is, the Red/Blue indicator is integral to assessing the condition of the connective tissue of the injured intestine. Most likely, the initial state of metabolic disturbance plays an important role in healing, inflammation or suppuration. Conclusions were made about the expediency of conducting a histochemical analysis of the damaged colon for adequate therapy.

Keywords: histochemical examination, gunshot wound, colon injury.

Гуменюк К.В., Якимова Т.П., Губина-Вакулик Г.И., Негодуйко В.В., Макаров В.В., Михайлузов Р.Н.

ГИСТОХИМИЧЕСКАЯ ОЦЕНКА СТУПЕНИ ПОВРЕЖДЕНИЯ ТОЛСТОЙ КИШКИ ПРИ ОГНЕСТРЕЛЬНЫХ ПУЛЕВЫХ РАНЕНИЯХ

В статье проанализированы и оценены повреждения белков в стенке толстой кишки при ее огнестрельном пулевом повреждении в разные сроки после ранения с помощью гистохимических исследований. Определена степень и глубина локального протеолиза в тканях стенки толстой кишки рядом с местом резекции после огнестрельного пулевого ранения. Дана оценка адекватности отступа от поврежденных тканей стенки кишки и прогноза успешного заживления шва на стенке кишки. Показано, что показатель Red/Blue является интегральным для оценки состояния соединительной ткани раненого толстого кишечника. Представлены сравнительные показатели объемов карбоксильных (RED) групп R/B и аминокрупп (BLUE) в периферических участках удаленного фрагмента толстого кишечника в зависимости от результата наложения кишечного шва. Доказано, что у раненых молодого возраста нарушения структуры, функции и жизнедеятельности толстой кишки менее выражены. Сделаны выводы о целесообразности проведения гистохимического анализа поврежденной толстой кишки для проведения адекватной терапии.

Ключевые слова: гистохимическое исследование, огнестрельное пулевое ранение, повреждение толстой кишки.

Надійшла до редакції 15.03.2022

Відомості про авторів

Гуменюк Костянтин Віталійович – кандидат медичних наук, доцент, головний хірург Командування медичних сил Збройних сил України.

Адреса: м. Київ, 01001, вул. Госпітальна 12, кімн. 220.

E-mail: gkv73@ukr.net

ORCID: 0000-0001-8892-4061.

Якимова Тамара Петрівна – доктор медичних наук, професор, професор кафедри клінічної лабораторної діагностики Харківської медичної академії післядипломної освіти.

Адреса: м. Харків, 61165, вул. Космічна, буд. 16, кв. 136.

E-mail: yakimova40@ukr.net

ORCID: 0000-0001-6599-5588.

Губіна-Вакулик Галина Іванівна – доктор медичних наук, професор, професор кафедри патологічної анатомії Харківського національного медичного університету.

Адреса: м. Харків, 61022, пр. Науки, 4, кім. 410.

E-mail: gvqipatology@gmail.com

ORCID: 0000-0003-3816-8530.

Негодуйко Володимир Володимирович – доктор медичних наук, полковник медичної служби, начальник клініки невідкладної медичної допомоги (та прийому і евакуації) Командування медичних сил Збройних сил України, доцент кафедри хірургії № 4 Харківського національного медичного університету.

Адреса: м. Харків, 61058, вул. Культури, 5, кімн. 120.

E-mail: vol-ramzes13@ukr.net

ORCID: 0000-0003-4540-5207.

Макаров Віталій Володимирович – доктор медичних наук, професор, завідувач кафедри хірургії № 4 Харківського національного медичного університету.

Адреса: м. Харків, 61058, вул. Культури, 5, кімн. 414.

E-mail: docvvmakarov@gmail.com

ORCID: 0000-0002-4224-0294.

Михайлюсов Ростислав Миколайович – доктор медичних наук, професор, професор кафедри хірургії та ендоскопії Харківської медичної академії післядипломної освіти.

Адреса: м. Харків, 61058, вул. Культури, 5, кімн. 420.

E-mail: mihailusov1@ukr.net

ORCID: 0000-0001-5869-7013.