

DOI: 10.31793/1680-1466.2020.25-3.207

# Гістопатологічний аналіз випадкових папілярних тиреоїдних карцином за хвороби Грейвса на тлі дифузного зоба та результати післяопераційного спостереження за пацієнтами

Л.Ю. Зурнаджи,  
Ю.В. Булдігіна,  
С.В. Чернишов,  
М.Ю. Болгов,  
Т.І. Богданова

ДУ «Інститут ендокринології та обміну речовин ім. В.П. Комісаренка НАМН України»

**Резюме. Мета** — порівняти гістопатологічні характеристики випадкових папілярних тиреоїдних карцином (ВПТК) за хвороби Грейвса (ХГ) з дифузним зобом (ДЗ), виявлених під час макроскопічного опису післяопераційного матеріалу (макрівипадкові папілярні тиреоїдні карциноми — МВПТК) і виключно за мікроскопічного дослідження гістологічних препаратів (справжні окультні папілярні тиреоїдні карциноми — СОПТК); з'ясувати можливі відмінності в післяопераційному перебігу захворювання в пацієнтів із МВПТК і СОПТК. **Матеріал і методи.** Проведено порівняльний гістопатологічний аналіз 16 МВПТК та 31 СОПТК, виявлених у 47 хворих із ХГ на тлі ДЗ, яких було прооперовано протягом періоду з 2008 по 2019 рік. Порівняно результати післяопераційного спостереження пацієнтів щодо застосування радіоїодтерапії (РЙТ) та наявності рецидивів ВПТК. **Результати.** Усі досліджені ВПТК не перевищували за розміром 10 мм. Частота МВПТК була вірогідно нижчою, ніж СОПТК (34% проти 66%,  $p=0,0036$ ; шанс ризику (OR)=0,26). Середній розмір пухлини, навпаки, був більшим у першій групі, ніж у другій ( $5,8\pm 1,2$  проти  $2,8\pm 1,2$  мм,  $p<0,0001$ ). Жодних істотних відмінностей у домінуючій архітектоніці пухлин чи їхніх інвазійних характеристиках між двома групами не простежувалося, окрім вірогідно частіших ознак інтратиреоїдного розповсюдження МВПТК порівняно із СОПТК (37,5% проти 6,5%,  $p<0,0130$ ; OR=8,70). Жодна з пухлин в обох групах не мала ознак екстратиреоїдного розповсюдження, усі ВПТК належали до рТ1а категорії відповідно до 8-го видання TNM класифікації. Тривалість післяопераційного спостереження пацієнтів вірогідно не відрізнялася в обох групах і становила  $3,9\pm 2,7$  проти  $4,2\pm 3,3$  року ( $p=0,9999$ ). Тринадцять із 47 пацієнтів (27,7%) пройшли курс післяопераційної РЙТ, за якої в жодного пацієнта не було виявлено

\* Адреса для листування (Correspondence): ДУ «Інститут ендокринології та обміну речовин ім. В.П. Комісаренка НАМН України», вул. Вишгородська, 69, м. Київ, 04114, Україна. E-mail: tutlabogdanova1948@gmail.com

## Оригінальні дослідження

регіонарних чи віддалених метастазів. Також не зафіксовано випадків локальних чи регіонарних рецидивів ВПТК. **Висновки.** Усі ВПТК за ХГ на тлі ДЗ були мікрокарциномами розміром до 10 мм. МВПТК і СОПТК характеризувалися подібними структурними характеристиками та низькими інвазійними властивостями. Під час післяопераційного спостереження (від 0,2 до 11,2 року) у жодного пацієнта не зафіксовано локальні або регіонарні рецидиви, незалежно від того, пройшли пацієнти курс РІТ чи ні, що ставить під сумнів доцільність застосування РІТ за наявності ВПТК у пацієнтів із ХГ на тлі ДЗ.

**Ключові слова:** випадкова папілярна тиреоїдна карцинома, хвороба Грейвса, дифузний зоб, гістопатологія.

За даними літератури, частота виявлення карцином щитоподібної залози (ЩЗ) серед прооперованих пацієнтів із ХГ коливається в межах від 1 до 10% [1, 2]. Переважна більшість випадків раку ЩЗ за ХГ представлена папілярною тиреоїдною карциномою (ПТК), яка може визначатися під час ультразвукового дослідження (УЗД) на передопераційному етапі як солітарне вузлове утворення чи на тлі численних доброякісних вузлів ЩЗ [2-5]. ПТК за ХГ може характеризуватися як мінімальними інвазійними властивостями, так і морфологічними ознаками агресивної поведінки, наявністю регіонарних і віддалених метастазів, навіть у підлітковому віці [4-8]. Загалом риси біологічної поведінки ПТК не залежать від наявності ХГ.

Проте частина ПТК визначається в пацієнтів із ХГ, яких було прооперовано за клінічними показниками без жодних ознак вузлових уражень під час УЗД на передопераційному етапі, та мають назву ВПТК. Вони переважно являють собою мікропухлини розміром до 10 мм, і їхнє клінічне значення є предметом обговорення протягом багатьох років [3, 4, 9-11].

Патолог може запідозрити наявність ВПТК вже при макроскопічному дослідженні біопсійного матеріалу при відборі зразків тканини для подальшої гістологічної обробки [12]. У цьому випадку, отриманий після гістопроектингу парафіновий блок із такою МВПТК необхідно спеціально промаркувати і першочергово звернути увагу на підозріле утворення за подальшого аналізу гістологічних препаратів. Водночас СОПТК не викликають підозри за макроопису післяопераційного матеріалу та виявляються виключно в результаті ретельного аналізу патологом мікропрепаратів.

Якщо врахувати постійне вдосконалення обладнання для УЗД і, відповідно, покращення

можливості розпізнавання найменших утворень у ЩЗ на передопераційному етапі, інформація щодо гістопатологічних характеристик ВПТК за ХГ та результатів післяопераційного спостереження хворих із різними шляхами виявлення ВПТК може бути корисною для клініцистів.

**Мета роботи** — порівняти гістопатологічні характеристики ВПТК за ХГ на тлі ДЗ, виявлених під час макроскопічного опису післяопераційного матеріалу та виключно за мікроскопічного дослідження гістологічних препаратів; з'ясувати можливі відмінності в післяопераційному перебігу захворювання в пацієнтів із МВПТК і СОПТК.

### Матеріал і методи

Вся інформація для аналізу отримана з клінічної бази даних ДУ «Інститут ендокринології та обміну речовин ім. В.П. Комісаренка НАМН України» за допомогою медичної інформаційної системи «TerDep» [13]. Спочатку були відібрані всі пацієнти з ХГ, прооперовані у відділі хірургії ендокринних залоз ДУ «Інститут ендокринології та обміну речовин ім. В.П. Комісаренка НАМН України» за період із 2008 по 2019 рік (1854 випадки), а потім серед них — усі пацієнти з остаточним патологічним діагнозом — «рак щитоподібної залози» (195 випадків). З останньої групи проведено відбір пацієнтів із випадковими тиреоїдними карциномами при ХГ, яких прооперовано виключно з приводу ДЗ без наявності вузлових утворень за даними УЗД (47 випадків). Дослідження узгоджено з Біоетичним Комітетом ДУ «Інститут ендокринології та обміну речовин ім. В.П. Комісаренка НАМН України», згідно дозволу від 12.04.2019 р. № 28/1-КЕ).

Всю документацію з результатами патологічних досліджень (макропис біоптатів, мікропис препаратів) і гістологічні препарати (забарвлені гематоксилін-еозином) 47 пацієнтів із ВПТК було перевірено, переглянуто і проаналізовано згідно з рекомендаціями останніх видань Гістологічної класифікації тиреоїдних пухлин ВООЗ і TNM класифікації [14, 15].

Всі гістологічні та клінічні характеристики було внесено до електронних таблиць у цифровому вигляді: відсутність ознаки — 0; наявність ознаки — 1; папілярна домінуюча будова — 1; фолікулярна — 2; солідно-трабекулярна — 3 тощо.

Статистичний аналіз отриманих даних проведено за допомогою комп'ютерної програми GraphPad InStat. Вірогідність різниці між «категоричними» даними оцінювали за допомогою двостороннього точного критерію Фішера (Fisher's Exact Test), а між «безперервними» кількісними даними за допомогою непараметричного тесту Mann-Whitney. Різницю вважали статистично значущою за  $p < 0,05$ .

## Результати та обговорення

Протягом періоду з 2008 по 2019 рік у ДУ «Інститут ендокринології та обміну речовин ім. В.П. Комісаренка НАМН України» було прооперовано 1854 пацієнти з ХГ, у 195 з яких (10,5%) за остаточним патологічним діагнозом встановлено наявність тиреоїдної карциноми, що співпадає з частотою раку ЩЗ за ХГ за даними інших дослідників [1-7]. Випадкові тиреоїдні карциноми в пацієнтів із ХГ на тлі ДЗ діагностовано в 47 з 195 пацієнтів (24,1%), що також узгоджується зі світовими даними [3, 4, 9-11]. Всі виявлені пухлини були ВПТК розміром до 10 мм: у 46 пацієнтів вони наведені виключно ВПТК розміром від 0,3 до 8 мм, а в одного — одночасно ВПТК розміром 1 мм і фолікулярною мікрокарциномою розміром 9 мм; середній розмір ВПТК становив  $3,9 \pm 1,8$  мм.

При макроскопічному дослідженні препарату наявність МВПТК зареєстровано в 16 випадках (34,0%), а наявність СОПТК, визначеної тільки за мікроскопічного аналізу гістологічних препаратів, — у 31 випадку (66,0%), тобто за ХГ на тлі ДЗ СОПТК зустрічалися

вірогідно частіше, ніж МВПТК ( $p=0,0036$ ). Характеристики МВПТК і СОПТК наведено в таблиці 1.

**Таблиця 1.** Основні характеристики ВПТК у пацієнтів із ХГ на тлі ДЗ

**Table 1.** Main characteristics of IPTC in GD with DG

Показник Characteristic	МВПТК MIPTC	СОПТК TOPTC	p-value OR	
	кількість чи середнє значення number or mean (% чи SD) <sup>1</sup>	кількість чи середнє значення number or mean (% чи SD)		
Кількість пацієнтів Patients number	16 (34,0)	31 (66,0)	0,0036	0,26
Вік, роки Age, years	39,8 (13,7)	38,3 (12,1)	0,6134	
Стать (Ж/Ч,%Ч) Sex (F/M,%M)	15/1 (6,3)	26/5 (16,1)	0,6484	0,35
Середній розмір пухлини, мм Mean tumor size	5,8 (1,2)	2,8 (1,1)	<0,0001	
Інкапсульованість пухлини: Tumor capsule:				
повна капсула full capsule	4 (25,0)	3 (9,7)	0,2083	3,11
інвазія до капсули capsule invasion	2 (50,0)	3 (100)	0,4286	0,14
інвазія за межі капсули outside capsule invasion	1 (25,0)	0	1,0000	3,00

*Примітка:* МВПТК — макровипадкова папілярна тиреоїдна карцинома (за макроскопічним описом); СОПТК — справжня окультна папілярна тиреоїдна карцинома (за мікроскопічним описом); 1 —% для «категоричних» даних; SD (стандартне відхилення) для «безперервних» кількісних даних

*Note:* MIPTC — macro-incidental papillary thyroid carcinoma (according to the macroscopic description); TOPTC — true occult papillary thyroid carcinoma (according to the microscopic description); 1 —% for «categorical» data; SD (standard deviation) for «continuous» quantitative data

Розмір СОПТК був вірогідно меншим порівняно з МВПТК ( $5,8 \pm 1,2$  проти  $2,8 \pm 1,1$ ,  $p < 0,0001$ ). У більшості випадків в обох групах ВПТК були неінкапсульованими пухлинами. Інкапсульовані ВПТК мали ознаки капсулярної інвазії. За останньою Гістологічною Класифікацією ВООЗ [14] папілярні карциноми розміром до 10 мм виділено в окремий підтип «мікрокарцинома», але зазвичай патологи під час опису мікропрепарату додатково вказують домінуючу гістологічну будову пухлини,

## Оригінальні дослідження

що ми також робимо за публікації отриманих результатів [16-18]. Нами не виявлено жодних вірогідних відмінностей у доміантній архітектоніці пухлин між двома групами. Як у МВПТК, так і в СОПТК солідно-трабекулярна будова спостерігалася рідше, ніж фолікулярна чи папілярна (табл. 2, рис.).

**Таблиця 2.** Структурні характеристики випадкових папілярних тиреоїдних карцином у пацієнтів із ХГ на тлі ДЗ

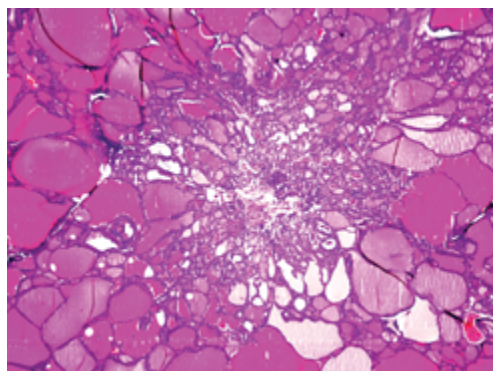
**Table 2.** Structural characteristics of incidental papillary thyroid carcinomas in GD with DG

Показник Characteristic	МВПТК MIPTC	СОПТК TOPTC	p-value	OR
	кількість (%) number (%)	кількість (%) number (%)		
Домінантна структура: Dominant growth pattern				
папілярна papillary	6 (37,5)	11 (35,5)	1,0000	1,10
фолікулярна follicular	7 (43,8)	15 (48,4)	1,0000	0,83
солідно-трабекулярна solid-trabecular	3 (18,7)	5 (16,1)	1,0000	0,74
Онкоцитарні зміни Oncocytic changes	2 (12,5)	5 (16,1)	1,0000	0,74
Супутня тиреоїдна карцинома Concomitant thyroid cancer	0	1 (3,2)	1,0000	0,61
Супутня вузлова патологія Concomitant nodular pathology	1 (6,3)	3 (9,7)	1,0000	0,62
Супутній тиреоїдит Concomitant thyroiditis	8 (50,0)	16 (51,6)	1,0000	0,94

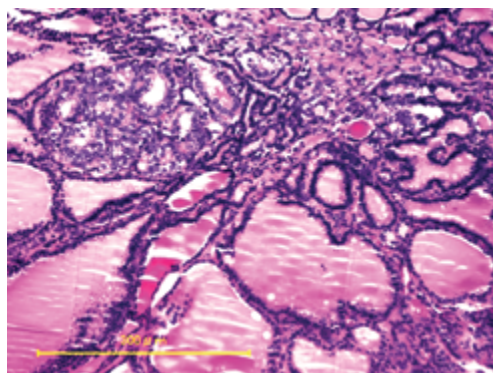
Примітка: Дивись табл. 1

Note: See table. 1

А  
(A)



Б  
(B)



**Рис.** Справжні окультні папілярні мікрокарциноми за ХГ на тлі ДЗ. А — неінкапсульована пухлина розміром 2 мм переважно фолікулярної будови з мінімальним розповсюдженням у прилеглу тиреоїдну тканину. Забарвлення гематоксиліном та еозином,  $\times 20$ . Б — неінкапсульована пухлина розміром 0,3 мм переважно фолікулярної будови з помірними ознаками розповсюдження в прилеглу тиреоїдну тканину. Забарвлення гематоксиліном та еозином,  $\times 200$ .

**Fig.** True occult papillary microcarcinomas in GD with DG. A — non-encapsulated tumor sized 2 mm of dominant follicular growth pattern with minimal spreading to the adjacent thyroid tissue. Hematoxylin and eosin staining,  $\times 20$ . B — non-encapsulated tumor sized 0.3 mm of dominant follicular growth pattern with moderate spreading to the adjacent thyroid tissue. Hematoxylin and eosin staining,  $\times 200$ .

Важливою ознакою поведінки злоякісної пухлини є її інвазійні властивості (табл. 3). Зафіксована суттєва частота багатофокусного росту ВПТК в обох групах (18,7% і 16,1%) та частіші ознаки інтратиреоїдного розповсюдження в групі МВПТК порівняно з групою СОПТК (37,5% проти 6,5%,  $p < 0,0130$ ; OR=8,70). Жодних інших ознак агресивності поведінки ВПТК в обох групах не виявлено; всі вони відносилися до категорії pT1a за 8-м виданням TNM класифікації.

**Таблиця 3.** Інвазійні характеристики випадкових папілярних тиреоїдних карцином у пацієнтів із ХГ на тлі ДЗ

**Table 3.** Invasive characteristics of incidental papillary thyroid carcinomas in GD with DG

Показник Characteristic	МВПТК MIPTC	СОПТК TOPTC	p-value	OR
	кількість (%) number (%)	кількість (%) number (%)		
Інвазійність пухлини: Tumor invasiveness:				
інтратиреоїдне розповсюдження intrathyroidal spread	6 (37,5)	2 (6,5)	0,0130	8,70
екстратиреоїдне розповсюдження extathyroidal extension	0	0	-	-
мультифокальний ріст multifocal growth	3 (18,7)	5 (16,1)	1,0000	1,20
лімфатично- кровоносна інвазія lymphatic- vascular invasion	0	0	-	-
pT категорія (8 видання TNM) pT category (8 <sup>th</sup> edition of the TNM)				
pT1a	16 (100)	31 (100)	-	-
pT1b	0	0	-	-
pT2	0	0	-	-
pT3	0	0	-	-
pT3a	0	0	-	-
pT3b	0	0	-	-
pN категорія: pN category:				
pN1	0	0	-	-
pN0	1 (6,3)	0	0,3404	6,10
pNx	15 (93,7)	31 (100)	0,3404	0,16

Примітка: Дивись табл. 1

Note: See table. 1

Слід також відмітити, що в 50% випадків ВПТК мали ознаки тиреоїдиту в позапухлинній тканині (див. табл. 2), що за інформацією деяких авторів посилює ризик розвитку ВПТК [19-20]. На нашу ж думку, це також посилює гетерогенність будови тканини ЩЗ за ХГ під час проведення УЗД і ускладнює можливість виявлення ВПТК на передопераційному етапі.

Всім 47 пацієнтам виконано тиреоїдектомію, а центральну лімфодисекцію — тільки одному з неінкапсульованою МВПТК розміром 6 мм; метастази карциноми у видалених лімфовузлах були відсутніми (табл. 4).

**Таблиця 4.** Обсяг операції при випадкових папілярних тиреоїдних карциномах у пацієнтів із ХГ на тлі ДЗ

**Table 4.** Surgery volume for incidental papillary thyroid carcinomas in patients with GD and DG

Показник Characteristic	МВПТК MIPTC	СОПТК TOPTC	p-value	OR
	кількість (%) number (%)	кількість (%) number (%)		
Обсяг операції: Surgery volume:				
тиреоїдектомія thyroidectomy	16 (100)	31 (100)	-	-
органозберіга- юча операція organ-saving operation	0	0	-	-
Лімфодисекція: Lymph nodes dissection:				
відсутня absence	15 (93,7)	31 (100)	0,3404	0,16
центральна central	1 (6,3)	0	0,3404	6,10

Примітка: Дивись табл. 1

Note: See table. 1

Тривалість післяопераційного спостереження за пацієнтами суттєво не відрізнялася (табл. 5). Вона становила  $3,9 \pm 2,7$  року (від 0,4 до 10,7 року) для МВПТК і  $4,2 \pm 3,3$  року (від 0,2 до 11,2 року) для СОПТК ( $p=0,9999$ ); медіана цього ж показника була також практично однаковою в обох групах (3,6 і 3,5 років відповідно). Тринадцять із 47 пацієнтів (27,7%) пройшли курс післяопераційної РІТ, за якої не було виявлено жодного випадку регіонарних чи віддалених метастазів. Протягом періоду спостереження не зафіксовано також випадків локальних чи регіонарних рецидивів ВПТК (див. табл. 5).

## Оригінальні дослідження

**Таблиця 5.** Результати післяопераційного спостереження пацієнтів з випадковими папілярними тиреоїдними карциномами при ХГ на тлі ДЗ

**Table 5.** The results of postoperative follow-up of patients with incidental papillary thyroid carcinomas in GD with DG

Показник Characteristic	МВПТК MIPTC	СОПТК TOPTC	p-value	OR
	кількість (%) number (%)	кількість (%) number (%)		
РЙТ після операції: RIT after surgery:				
кількість пацієнтів patients number	3 (18,8)	10 (32,3)	0,4942	0,49
кількість курсів course number	1,3 (0,6)	1,2 (0,6)	0,6577	
активність радіо-фармпрепарату, МБк activity radiopharmaceutical, MBk	4045 (1948)	4586 (2678)	07995	
Результати РЙТ: RIT results:				
N1	0	0	-	-
M1	0	0	-	-
нечутливі до радіоїоду refractory to radioiodine	0	0	-	-
Рецидиви ПТК: PTC recurrences:				
локальні local	0	0	-	-
регіонарні метастази regional metastases	0	0	-	-
віддалені метастази distant metastases	0	0	-	-
Тривалість спостереження після операції, роки Follow-up duration, years	3,9 (2,7)	4,2 (3,3)	0,9999	-

Примітка: Дивись табл. 1

Note: See table. 1

Таким чином, частота ВПТК на тлі ДЗ серед усієї дослідженої когорти прооперованих пацієнтів за ХГ була невеликою та становила лише 2,5% (47 із 1854 випадків), але серед встановлених за остаточним патологічним

діагнозом карцином ЩЗ частота таких уражень була вже суттєво вищою – 24,1% (47 із 195 випадків,  $p < 0,0001$ ;  $OR = 12,2$ ), що пояснює жваве обговорення в останні роки клінічного значення ВПТК.

З отриманих нами даних, у першу чергу, впливає необхідність ретельного ставлення патологів, як до опису макропрепарату, так і до аналізу гістологічних мікропрепаратів за ХГ на тлі ДЗ, тому що всі наявні ВПТК були мікропухлинами, причому в 66% випадків – справжніми окультними. Виявлені ВПТК слід віднести до мінімально інвазійних пухлин, які, незважаючи на значну частоту ознак багатифокусного росту, не призводять до жодних ускладнень (за умов виконання тиреоїдектомії) в післяопераційному періоді, причому як за застосування РЙТ, так і за відмови від неї. Вочевидь, що призначення курсу післяопераційної РЙТ хворим у ВПТК за ХГ на тлі ДЗ не має сенсу.

## Висновки

1. Частота випадкових папілярних карцином на тлі ДЗ серед усіх встановлених за остаточним патологічним діагнозом 195 карцином за ХГ становила 24,1%.
2. Виявлені випадкові папілярні карциноми не перевищували за розміром 10 мм, тобто були мікрокарциномами, та незалежно від способу виявлення (макроскопічно чи тільки мікроскопічно) характеризувалися подібною будовою та мінімальними інвазійними властивостями.
3. За результатами післяопераційного спостереження в жодному випадку не зафіксовано локальних чи регіонарних рецидивів карцином, незалежно від того, отримували пацієнти лікування радіоїодом чи ні, що ставить під сумнів доцільність використання РЙТ за наявності випадкової папілярної мікрокарциноми за ХГ на тлі ДЗ.

## Список використаної літератури

1. Rosai J. Thyroid gland. In: Rosai and Ackerman's. Surgical Pathology: 10th ed. Edinburg: Elsevier; 2011. Vol. 1. p. 487-64.
2. Nikiforov YE, Biddinger PW, Thompson LDR. Diagnostic Pathology and Molecular Genetics of the Thyroid: A Comprehensive Guide for Practicing Thyroid Pathology, 3rd ed. Philadelphia: Wolters Kluwer / Lippincott Williams and Wilkins; 2019. 480 p.

3. Keskin C, Sahin M, Hasanov R, Aydogan BI, Demir O, Emral R, et al. Frequency of thyroid nodules and thyroid cancer in thyroidectomized patients with Graves' disease. Arch Med Sci. 2020;16(2):302-7.
4. Wei S, Baloch ZW, LiVolsi VA. Thyroid carcinoma in patients with Graves' disease: an institutional experience. Endocr Pathol. 2015 Mar;26(1):48-53.
5. Menon R, Nair CG, Babu M, Jacob P, Krishna GP. The Outcome of Papillary Thyroid Cancer Associated with Graves' Disease: A Case Control Study. J Thyroid Res. 2018;2018:8253094.
6. You E, Mascarella MA, Al Jassim A, Forest VI, Hier MP, Tamilia M, et al. Prevalence and aggressiveness of papillary thyroid carcinoma in surgically-treated Graves' disease patients: a retrospective matched cohort study. J Otolaryngol Head Neck Surg. 2019;48(1):40.
7. Mekraksakit P, Rattanawong P, Karnchanasorn R, Kanitsoraphan C, Leelaviwat N, Poonsombudlert K, et al. Prognosis of differentiated thyroid carcinoma in patients with Graves disease: a systematic review and meta-analysis. Endocr Pract. 2019;25(12):1323-37.
8. Shimura K, Shibata H, Mizuno Y, Amano N, Hoshino K, Kuroda T. Rapid Growth and Early Metastasis of Papillary Thyroid Carcinoma in an Adolescent Girl with Graves' Disease. Horm Res Paediatr. 2019;91(3):210-15.
9. Ergin AB, Saralaya S, Olanysky L. Incidental papillary thyroid carcinoma: clinical characteristics and prognostic factors among patients with Graves' disease and euthyroid goiter. Cleveland Clinic experience. Am J Otolaryngol. 2014;35(6):784-90.
10. Preece J, Grodsky S, Yeung M, Bailey M, Serpell J. Thyrotoxicosis does not protect against incidental papillary thyroid cancer. Surgery. 2014;156(5):1153-6.
11. Jia Q, Li X, Liu Y, Li L, Kwong JS, Ren K, et al. Incidental thyroid carcinoma in surgery-treated hyperthyroid patients with Graves' disease: a systematic review and meta-analysis of cohort studies. Cancer Manag Res. 2018;10:1201-7.
12. Bogdanova T, Zurnadzy L, LiVolsi V, Williams D, Ito M, Nakashima M, Thomas G. Thyroid cancer pathology in Ukraine after Chernobyl. In: Tronko M, Bogdanova T, Saenko V, Thomas GA, Likhtatev I, Yamashita S, editors. Thyroid cancer pathology in Ukraine after Chernobyl. Dosimetry, epidemiology, pathology, molecular biology. Nagasaki, Japan: Nagasaki Association for Hibakushas' Medical Care (NASHIM); 2014. p.65-108.
13. Болгов МЮ. Автоматизация медицинских учреждений: руководство пользователя TherDep5. Киев: Издательство Курприанова; 2006. 464 с. 13. (Bolgov MJ. Healthcare Automation: TherDep5 User Guide. Kiev: Kupriyanov Publishing House; 2006.464 p. Bogov My. Healthcare automation: TerDep5 user guide. Kyiv: Kupriyanov publishing house; 2006.464 p.)
14. Lloyd RV, Osamura RY, Kloppel G, Rosai J, editors. WHO Classification of Tumours of Endocrine Organs, 4th ed. Lyon: WHO Press; 2017. 355 p.
15. Brierley JD, Gospodarowicz MK, Wittekind C, editors. TNM classification of Malignant Tumours, 8th ed. Oxford: Wiley-Blackwell; 2017. 272 p.
16. Богданова ТІ, Зурнаджи ЛЮ, Коваленко АЄ, Болгов МЮ, Чернишов СВ, Тронько МД. Зміни в патологічній діагностиці пухлин щитовидної залози після впровадження в практику 4-го видання Гістологічної класифікації пухлин ендокринних органів ВООЗ та 8-го видання класифікації TNM, які можуть впливати на тактику хірургічного лікування. Ендокринологія. 2017;22(4):375-80. (Bogdanova TI, Zurnadzy LYu, Kovalenko AE, Bolgov MY, Chernyshov SV, Tronko MD. Changes in the pathological diagnoses of thyroid tumors after the introduction into practice of the 4th edition of the Histological classification of tumors of the endocrine organs of WHO, and the 8th edition of the TNM classification, which can influence the tactics of surgical treatment. Endokrynologia. 2017;22(4):375-80).
17. Bogdanova T, Saenko V, Brenner A, Zurnadzy L, Rogounovitch T, Likhtarov I, et al. Comparative histopathologic analysis of radiogenic" and "sporadic" papillary thyroid carcinoma: patients born before and after the Chernobyl accident. Thyroid. 2018;28(7):880-90.
18. Bogdanova T, Zurnadzy L, Masiuk S, Burko S, Degtyaryova T, Kovalenko A, et al. Histopathological characteristics and post-operative follow-up of patients with potentially radiogenic papillary thyroid carcinoma depending on oncocytic changes availability in the tumor cells. Exp Oncol. 2019;41(3):235-41.
19. Jackson D, Handelsman RS, Farrá Jc, Lew JI. Increased Incidental Thyroid Cancer in Patients With Subclinical Chronic Lymphocytic Thyroiditis. J Surg Res. 2020;245:115-18.
20. Paparodis RD, Karvounis E, Bantouna D, Chourpiliadis C, Chourpiliadi H, Livadas S. Incidentally Discovered Papillary Thyroid Microcarcinomas Are More Frequently Found in Patients with Chronic Lymphocytic Thyroiditis Than with Multinodular Goiter or Graves' Disease. Thyroid. 2020;30(4):531-5.

(Надійшла до редакції 03.09.2020 р.)

## Гистопатологический анализ случайных папиллярных тиреоидных карцином при болезни Грейвса на фоне диффузного зоба и результаты послеоперационного наблюдения за пациентами

Л.Ю. Зурнаджи, Ю.В. Булдыгина, С.В. Чернышев, М.Ю. Болгов, Т.И. Богданова

ГУ «Институт эндокринологии и обмена веществ им. В.П. Комиссаренко НАМН Украины»

**Резюме.** Цель — сравнить гистопатологические характеристики случайных папиллярных тиреоидных карцином (СПТК) при болезни Грейвса (БГ) с диффузным зобом (ДЗ), выявленных при макроскопическом описании послеоперационного материала (макрослучайные папиллярные тиреоидные карциномы — МСПТК) и только при микроскопическом исследовании гистологических препаратов (истинные оккультные папиллярные тиреоидные карциномы — ИОПТК); выяснить возможные отличия в послеоперационном течении заболевания у пациентов с МСПТК и ИОПТК. **Материал и методы.** Проведен сравнительный гистопатологический анализ 16 МСПТК и 31 ИОПТК, выявленных у 47 пациентов с БГ на фоне ДЗ, прооперированных в период с 2008 по 2019 год. Сравнены результаты послеоперационного наблюдения пациентов относительно использования радиоiodтерапии (РЙТ) и наличия рецидивов СПТК. **Результаты.** Все исследованные СПТК не превышали по размеру 10 мм. Частота МСПТК была достоверно ниже, чем ИОПТК (34,0% против 66,0%,  $p=0,0036$ ; шанс риска (OR)=0,26). Средний размер опухоли, напротив, был большим в первой группе, чем во второй ( $5,8\pm 1,2$  против  $2,8\pm 1,2$  мм,  $p<0,0001$ ). Никаких существенных различий в доминантной архитектуре опухоли или их инвазивных характеристиках между двумя группами не наблюдалось, кроме достоверно более высокой частоты интратиреоидного распространения МСПТК по сравнению с ИОПТК (37,5% против 6,5%,  $p<0,0130$ ; OR=8,70). Ни одна из опухолей в обеих группах не имела признаков экстратиреоидного распространения, все СПТК относились к pT1a категории в соответствии с 8-м изданием TNM классификации. Продолжительность послеоперационного наблюдения пациентов достоверно не отличалась в обеих группах и составляла  $3,9\pm 2,7$  против  $4,2\pm 3,3$  лет ( $p=0,9999$ ). 13 из 47 пациентов (27,7%) прошли курс

## Оригінальні дослідження

послеоперационной РИТ, при этом, ни у одного из пациентов не было выявлено регионарных или отдаленных метастазов. Также не зафиксировано случаев локальных или регионарных рецидивов СПТК. **Выводы.** Все СПТК при БГ на фоне ДЗ были микрокарциномами размером до 10 мм. МСПТК и ИОПТК характеризовались подобными структурными характеристиками и низкими инвазивными свойствами. При послеоперационном наблюдении (от 0,2 до 11,2 лет) ни у одного пациента не зафиксированы локальные или регионарные рецидивы, независимо от того, прошли пациенты курс РИТ или нет, что ставит под сомнение целесообразность применения РИТ при наличии СПТК у пациентов с БГ на фоне ДЗ.

**Ключевые слова:** случайная папиллярная тиреоидная карцинома, болезнь Грейвса, диффузный зоб, гистопатология.

### Histopathological analysis of incidental papillary thyroid carcinomas in Graves' disease with diffuse goiter and results of postoperative follow-up patients

L.Yu. Zurnadzy, Yu.V. Buldygina, S.V. Chernyshov,  
M. Yu. Bolgov, T.I. Bogdanova

SI «V.P. Komisarenko Institute of Endocrinology and Metabolism, Natl. Acad. Med. Sci. of Ukraine»

**Abstract. The aim** is to compare the histopathological characteristics of incidental papillary thyroid carcinomas (IPTC) in Graves' disease (GD) with diffuse goiter (DG), revealed by the macroscopic description of postoperative material (macro- incidental papillary thyroid carcinomas — MIPTC) and only by microscopic examination of histological specimens (true occult papillary thyroid carcinomas — TOPTC); to find out the possible differences in the postoperative course of the disease in patients with MIPTC and TOPTC.

**Material and methods.** A comparative histopathological analysis of 16 MIPTC and 31 TOPTC revealed in 47 patients with GD and DG, operated during the period from 2008 to 2019, was performed. The results of postoperative follow-up regarding the use of radioiodine therapy (RIT) and the presence of recurrences of IPTC were compared. **Results.** All examined IPTCs did not exceed 10 mm in size. The frequency of MIPTC was significantly lower than that of TOPTC (34.0% vs 66.0%,  $p=0.0036$ ; odds ratio (OR)=0.26). The average tumor size, in contrast, was larger in the first than in the second group ( $5.8\pm 1.2$  mm vs  $2.8\pm 1.2$  mm,  $p < 0.0001$ ). No significant differences in the dominant tumor architecture or their invasive characteristics were observed between two groups, in addition to more frequent signs of intrathoroidal spread of MIPTCs compared with TOPTCs (37.5 vs 6.5%,  $p < 0.0130$ ; OR=8.70). None of the tumors in both groups showed signs of extrathyroidal extension; all IPTCs belonged to the pT1a category in accordance with the 8<sup>th</sup> edition of the TNM classification. The duration of postoperative patients' fol-

low-up did not differ significantly in both groups and was  $3,9\pm 2,7$  vs  $4,2\pm 3,3$  years, ( $p=0,9999$ ). Thirteen of 47 (27.7%) patients underwent RIT course after surgery, while none of the patients had regional or distant metastases. There were also no cases of local or regional recurrence of IPTC.

**Conclusions.** All IPTCs in GD with DG were microcarcinomas sized up to 10 mm. MIPTCs and TOPTCs were characterized by similar structural characteristics and low invasive properties. During postoperative follow-up (from 0.2 to 11.2 years), no patient had local or regional recurrences, regardless of whether patients underwent a course of RIT or not, which calls into question the feasibility of using RIT in the presence of IPTC in patients with GD on the background of DG.

**Keywords:** incidental papillary thyroid carcinoma, Graves' disease, diffuse goiter, histopathology.

**Для цитування:** Зурнаджи ЛЮ, Булдігіна ЮВ, Чернишов СВ, Болгов МЮ, Богданова ТІ. Гістопатологічний аналіз випадкових папілярних тиреоїдних карцином за хвороби Грейвса на тлі дифузного зоба та результати післяопераційного спостереження за пацієнтами. Ендокринологія. 2020;25(3):207-214. DOI: 10.31793/1680-1466.2020.25-3.207.

**Відомості про авторів:** Людмила Юліївна Зурнаджи, канд. мед. наук, ORCID: 0000-0001-5138-4532; Юлія Валеріївна Булдігіна, канд. мед. наук, старш. наук. співроб., ORCID: 0000-0002-9219-2737; Сергій Вікторович Чернишов, канд. мед. наук, ORCID: 0000-0003-3530-2124; Михайло Юрійович Болгов, д-р. мед. наук, старш. наук. співроб., ORCID: 0000-0002-9011-9982; Тетяна Іванівна Богданова, д-р. біол. наук, проф., ORCID: 0000-0001-5119-0236.

**Особистий внесок:** Л.Ю. Зурнаджи — участь у розробці концепції статті, перегляд та аналіз гістологічних препаратів, підготовка частини електронної таблиці стосовно патологічних характеристик ПТК, написання фрагменту рукопису; Ю.В. Булдігіна — участь у розробці концепції статті, фінальний відбір пацієнтів для аналізу, підготовка частини електронної таблиці стосовно загальних характеристик пацієнтів, написання фрагменту рукопису; С.В. Чернишов — аналіз клінічних даних, написання фрагменту рукопису; М.Ю. Болгов — автоматизований первинний та вторинний відбір пацієнтів, автоматизована підготовка електронної таблиці клінічних характеристик за власноручно розробленим алгоритмом; Т.І. Богданова — розробка концепції роботи, проведення статистичного аналізу даних, фінальне редагування рукопису.

**Фінансування:** стаття підготовлена в рамках бюджетного фінансування Національної академії медичних наук України.

**Декларація з етики:** автори задекларували відсутність конфлікту інтересів і фінансових зобов'язань.