

ПОЄДНАННЯ МЕНІНГІОМИ З ДВОМА МІШКОПОДІБНИМИ АНЕВРИЗМАМИ АРТЕРІЙ ГОЛОВНОГО МОЗКУ (КЛІНІЧНИЙ ВИПАДОК)

О.І. ПОТАПОВ ¹, А.Ю. МАРТИН ², Ю.В. ГРИНІВ ¹, Ю.Л. ТКАЧУК ¹

¹ Івано-Франківський національний медичний університет

² Івано-Франківська обласна клінічна лікарня

Наведено рідкісний випадок поєднання менінгіоми головного мозку з двома артеріальними мішкоподібними аневризмами, діагностованими у геморагічний період через три роки після видалення менінгіоми. Хірургічне лікування аневризми проведено шляхом відкритого внутрішньочерепного втручання та кліпування шийки аневризми при субарахноїдальному крововиливі в гострий період, що ускладнило виконання хірургічного втручання. Показано доцільність проведення у хворих з менінгіомами головного мозку комп'ютерної томографії в ангіорежимі для одночасної діагностики кровопостачання пухлини та артеріальних аневризм в холодний період. Вчасне діагностування поєднаної патології дає змогу спланувати тактику втручання: ендоваскулярне виключення аневризми в догеморагічний період за наявності відповідного обладнання або одночасне видалення пухлини та кліпування аневризми.

Ключові слова: артеріальна аневризма, менінгіома.

У літературі описано поодинокі випадки поєднання пухлин головного мозку з аневризмою судин головного мозку [1–5]. Обговорюється послідовність хірургічного втручання за цієї патології.

Мета роботи — показати доцільність обстеження судин головного мозку при базальних менінгіомах.

Матеріали та методи

Хворого К.Ю.Г. 50 років госпіталізовано в нейрохірургічну клініку у 2009 р. зі скаргами на головний біль, епіпади, головокружіння, порушення ходи. За клінічними даними та ре-

зультатами комп'ютерної томографії у хворого діагностовано пухлину базального відділу лівої скронево-лобної ділянки головного мозку (рис. 1).

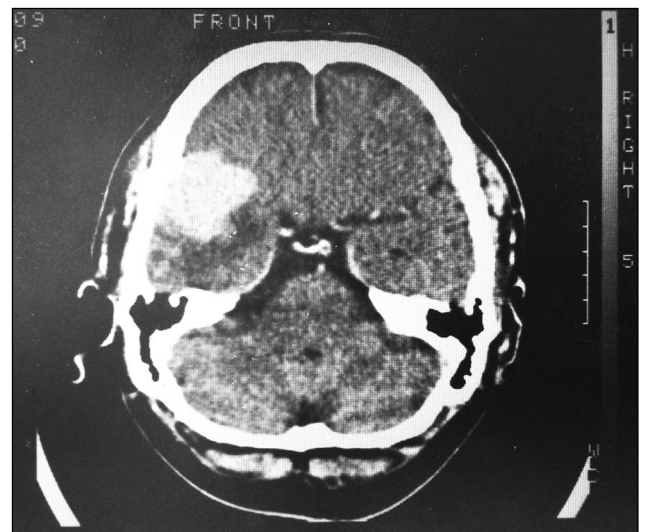


Рис. 1. Хворий К.Ю.Г., 50 р. Комп'ютерна томографія. Пухлина лівої скроневої ділянки головного мозку

Гринів Юрій Васильович
кандидат медичних наук, нейрохірург
доцент кафедри нейрохірургії та офтальмології Івано-Франківського національного медичного університету
Адреса: Україна, 76000, м. Івано-Франківськ,
вул. Галицька, 2
Тел.: (0342) 528-291, (050) 984-38-33
E-mail: Gryniv75@ukr.net

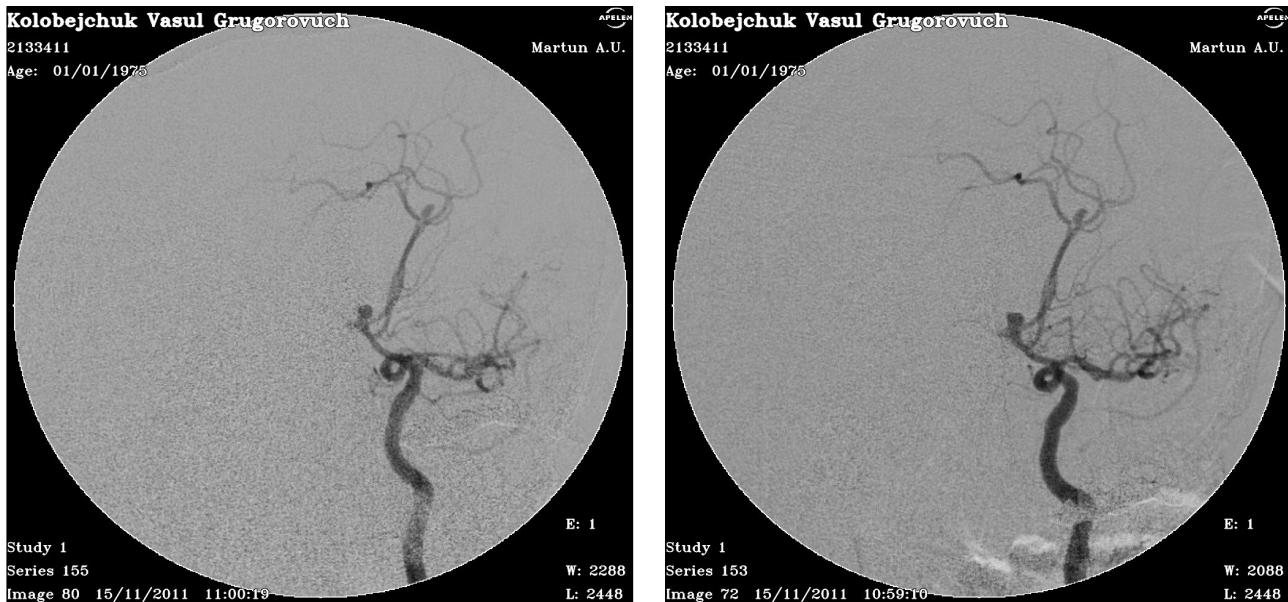


Рис. 2. Хворий К.Ю.Г., 50 р. Доопераційна церебральна ангиографія. Аневризми передньої сполучної та перикальозної артерій зліва

Пацієнта прооперовано 15.01.2009 р. Проведено кістково-пластичну трепанацію черепа в лівій скронево-лобній ділянці, видалено пухлину головного мозку, яка росла з великого крила клиноподібної кістки. Гістологічний діагноз пухлини: менінготеліоматозна менінгіома. У задовільному стані пацієнта виписано додому 27.01.2009 р.

Хворого повторно госпіталізовано в нейрохірургічну клініку в тяжкому стані 10.11.2013 р. у зв'язку з різкими головними болями, блюванням. Початок захворювання гострий, в об'єктивному статусі встановлено значно виражені менінгеальні симптоми (ригідність потиличних м'язів, симптом Керніга). Під час комп'ютерної томографії головного мозку виявлено ознаки субарахноїдального крововиливу (САК), даних щодо рецидиву пухлини головного мозку не отримано. Таким чином, у хворого діагностовано спонтанний САК.

Для визначення етіології САК проведено тотальну ангиографію судин головного мозку. Діагностовано дві аневризми передньої сполучної та перикальозної артерій зліва (рис. 2). 17.11. 2013 р. хворого прооперовано.

Результати

Хворому під загальним знеболюванням проведено кістково-пластичну трепанацію черепа птеріональним доступом зліва в ділянці попереднього доступу до пухлини та кліпування дві аневризми. Операцію виконано в умовах початкових явищ спазму судин головного мозку, що ускладнило хід втручання.

Післяопераційний період перебігав без особливостей. У неврологічному статусі вогнищевих симптоматики не виявлено, загально мозкова симптоматика регресувала. Хворого виписано додому на 15-ту добу після операції (рис. 3).

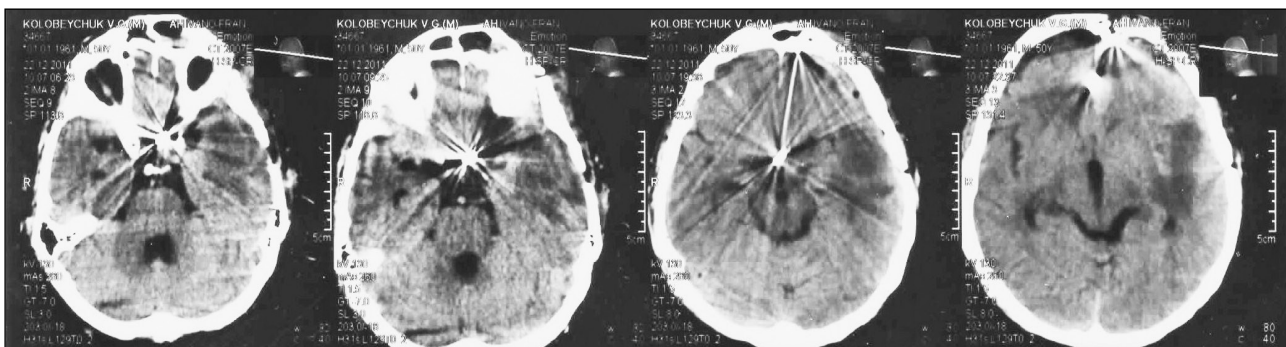


Рис. 3. Хворий К.Ю.Г., 50 р. Контрольна комп'ютерна томографія після операцій видалення пухлини та кліпування аневризм

Контрольна церебральна ангиографія, проведена через 3 міс після хірургічного втручання, засвідчила відсутність артеріальної аневризми.

У наведеному клінічному випадку аневризми діагностовано в геморагічний період, що ускладнило їх хірургічне лікування.

Обговорення

Необхідність використання комп'ютерної томографії з ангиорежимом при діагностиці базально розташованих об'ємних утворень зумовлена їх можливим поєднанням з артеріальними аневризмами цієї локалізації.

Висновки

Проведення комп'ютерної томографії в судинному режимі дає змогу вчасно діагностувати базально розташовані пухлини головного мозку та супутні аневризми в холодний період.

Список літератури

1. Гаврюшин А.Ю., Зубков А.В., Колесник В.В. Сочетание конвексительной менингиомы и мешотчатой аневризмы супраклиноидного отдела внутренней сонной артерии справа // Укр. нейрохир. журн. — 2003. — № 1. — С. 116–117.
2. Киселев А.М., Качков И.А., Русинов А.И. и др. Хирургическое лечение больной с аневризмой левой внутренней сонной артерии и опухолью гипофиза // Нейрохирургия. — 2002. — Вып. 2. — С. 60–61.
3. Мацко Д.Е., Бабайцев А.В., Глуховец Б.И., Литвак Е.А. Внутричерепная онкогенная аневризма // Арх. пат. — 1989. — Т. 51. — Вып. 2. — С. 72–75.
4. Серова Н.К., Лазарев В.А. Сочетание множественных менингиом селлярной области и мешотчатой аневризмы каротидно-офтальмической аневризмы // Вопр. нейрохирургии им. Н.Н. Бурденко. — 1989. — Вып. 3. — С. 49–52.
5. Wakai S., Fukushima T., Sano K. Association of cerebral aneurysm with pituitary adenoma // Surg. Neurol. — 1979. — N 12. — P. 503–597.

СОЧЕТАНИЕ МЕНИНГИОМЫ С ДВУМЯ МЕШКОВИДНЫМИ АНЕВРИЗМАМИ АРТЕРИЙ ГОЛОВНОГО МОЗГА

О.И. ПОТАПОВ¹, А.Ю. МАРТИН², Ю.В. ГРЫНИВ¹, Ю.Л. ТКАЧУК¹

¹ Ивано-Франковский национальный медицинский университет

² Ивано-Франковская областная клиническая больница

Приведен редкий случай сочетания менингиомы головного мозга с двумя артериальными мешковидными аневризмами, диагностированными в геморагический период через три года после удаления менингиомы. Хирургическое лечение аневризмы проведено путем открытого внутрочерепного вмешательства и клипирования шейки аневризмы при субарахноидальном кровоизлиянии в острый период, что затруднило выполнение хирургического вмешательства. Показана целесообразность проведения у больных с менингиомами головного мозга компьютерной томографии в ангиорежиме для одновременной диагностики кровоснабжения опухоли и артериальных аневризм в холодный период. Своевременное диагностирование сочетанной патологии позволяет спланировать тактику вмешательства: эндоваскулярное выключение аневризмы в догеморагический период при наличии соответствующего оборудования или одновременное удаление опухоли и клипирование аневризмы.

Ключевые слова: артериальная аневризма, менингиома.

THE COMBINATION OF MENINGIOMA WITH TWO SACCCULAR ANEURYSMS OF CEREBRAL ARTERIES

O.I. POTAPOV ¹, A.YU. MARTYN ², YU.V. GRYNIV ¹, YU.L. TKACHUK ¹

¹ Ivano-Frankivsk National Medical University

² Ivano-Frankivsk Regional Hospital

A rare case of meningioma brain combination with two saccular aneurysms arterial diagnosed in hemorrhagic period of three years after the removal of meningiomas is given. Surgical treatment of aneurysms conducted through open intracranial intervention and clipping the neck of the aneurysm with subarachnoid hemorrhage in the acute period, which complicated surgical intervention. The case shows the feasibility of patients with brain meningioma computed tomography angiography for simultaneous diagnosis of tumor blood flow and arterial aneurysms in the cold period. The early diagnosis of accompanying pathology makes it possible to plan the tactics of intervention: endovascular aneurysm exclusion in period before hemorrhage with the appropriate equipment or simultaneous removal of the tumor and aneurysm clipping.

Key words: arterial aneurysm, meningioma.