

ПЕРВЫЙ ОПЫТ ЭНДОВАСКУЛЯРНОГО ЛЕЧЕНИЯ ПОСТТРАВМАТИЧЕСКИХ ЛОЖНЫХ АНЕВРИЗМ ВЕТВЕЙ ДУГИ АОРТЫ

С.В. ВЕРЕЩАГИН, М.М.Д. АХМАД, В.Н. КУЧЕР,
В.И. ЧУБКО, Д.А. ДЗЮБА

Киевская областная клиническая больница

Ложные аневризмы крупных магистральных ветвей дуги аорты, возникшие после их травматического повреждения, являются крайне тяжелой и неблагоприятной в прогностическом плане патологией. В связи с травматичностью доступа, высоким риском фатальной кровопотери и нарушений мозгового кровообращения традиционные методы сосудистой хирургии у таких пациентов часто оказываются неэффективными, так как сопровождаются высоким уровнем летальности и послеоперационных осложнений. Описаны два клинических случая успешного эндоваскулярного лечения посттравматических ложных аневризм ветвей дуги аорты путем имплантации стент-графтов.

Ключевые слова: ложная аневризма, аортоартериография, эндоваскулярное лечение, стент-графт.

Кровотечение, как один из признаков повреждения сосудов, известно человечеству с незапамятных времен. В папирусах Эберса и Грубша (XIV–XII вв. до н.э.) упоминается о ранениях сосудов. Гиппократ (460–377 гг. до н.э.) детально описал некоторые приемы остановки кровотечения. Н.И. Пирогов (1865) детально разработал вопросы перевязки сосуда в ране и предложил классические доступы для лигирования магистральных артерий [2].

Первая успешная попытка восстановления целостности поврежденного сосуда была осуществлена в 1759 г. английским врачом Хеллоуэлом. Большой вклад в разработку сосудистого шва внес выдающийся французский хирург Carrel, предложивший в 1902 г. обвивной циркулярный сосудистый шов, который используют и в настоящее время.

Верещагин Сергей Витальевич
кандидат медицинских наук
заведующий отделением интервенционной радиологии
КУ КОС «Киевская областная клиническая больницы»
Адрес: 04107, г. Киев, ул. Баггоутовская, 1
Тел. моб.: (050) 331-49-54,
E-mail: doctor-sv@i.ua

В структуре экстренной патологии сосудов доля ранения сосудов составляет 15–20 %, а в структуре травм — 2,5–3,5 %. При переломах костей повреждения магистральных сосудов возникают у 4–10 % пострадавших [2, 6]. Травматические повреждения сосудов в 75 % случаев наблюдаются у лиц в возрасте от 20 до 50 лет, чаще — у мужчин [1, 2, 6, 7].

Несмотря на успехи сосудистой хирургии, до сих пор при лечении сосудистой травмы имеет место большая частота (до 60 %) диагностических, тактических и технических ошибок [1, 2, 6–8]. Особенно сложной проблемой является лечение травматических повреждений ветвей дуги аорты, доля которых составляет 5–10 % от всех травматических повреждений артерий. Истинная частота таких повреждений точно неизвестна, поскольку от 48 до 71 % пациентов умирают до поступления в больницу [6, 7, 8, 12]. У большинства пациентов, выживших непосредственно после травмы, в ближайший посттравматический период образуется пульсирующая гематома с последующим формированием ложной

аневризмы. Лечение таких поражений сопряжено с высоким уровнем летальности из-за их труднодоступности (необходимость рассечения ключицы, торакотомии или срединной стернотомии), частых сочетанных повреждений других анатомических структур, анемии, риска нарушений мозгового кровообращения и массивного кровотечения, а также недостаточного опыта лечения подобных травм у большинства хирургов. Риск общей анестезии у данной группы пациентов также очень высок вследствие вышеуказанных причин. Госпитальная летальность у пациентов с травматическими повреждениями магистральных ветвей дуги аорты, по разным данным, составляет от 5 до 43 % [1, 6, 7, 10]. Поэтому в последнее десятилетие все больший интерес вызывают эндоваскулярные методы лечения травматических повреждений артерий.

В 1964 г. Charles Dotter впервые описал выполненную им эндоваскулярную ангиопластику, а в 1969 г. доложил о первом применении эндопротеза — стент-графта (металлический стент с герметическим покрытием) — в экспериментальном исследовании на подколенной артерии собаки [4, 5]. Этот доклад положил начало современной эндоваскулярной хирургии. Об использовании стентов у людей впервые было доложено в 1987 г. [11], а в 1990 г. Juan Parodi с коллегами впервые применили стент-графт для лечения аневризм брюшной аорты у людей [9]. За прошедшие годы быстрыми темпами развивались эндоваскулярные технологии, а методы эндопротезирования сосудов получили широкое применение. Несколько исследований были посвящены изучению применения данной технологии при травмах сосудов [1, 3, 7, 8, 10, 12].

Труднодоступность ветвей грудной аорты делает применение стент-графтов при повреждениях этих сосудов особенно привлекательным, а стабилизированные пациенты с ложными артериальными аневризмами и артериовенозными фистулами в этой области представляются идеальными кандидатами для эндоваскулярного протезирования [1, 3, 7, 8, 10, 12].

Приводим два клинических наблюдения успешного эндоваскулярного лечения посттравматических ложных аневризм вет-

вей дуги аорты путем имплантации стент-графтов.

Во время обоих оперативных вмешательств применяли тотальную внутривенную анестезию с искусственной вентиляцией легких, которую осуществляли внутривенным введением следующих препаратов: пропофол — 8–10 мг/кг в час; фентанил — 5–7 мкг/кг в первый час, в дальнейшем — 2,5–5,0 мкг/кг. Состояние миорелаксации обеспечивали ардуаном по потребности. Во время анестезии с целью профилактики разрыва аневризмы применяли методику управляемой гипотензии (урапедил в дозе 0,5–1,0 мг/кг в час). Целевое систолическое артериальное давление поддерживали в пределах 70–80 мм рт. ст.

Клинический случай № 1

Эндоваскулярное протезирование посттравматической ложной аневризмы брахиоцефального ствола и правой общей сонной артерии

Пациент Г.Р.Г. 1978 г.р. госпитализирован в отделение сосудистой хирургии Киевской областной клинической больницы 17.09.2012 г. с жалобами на пульсирующую боль за грудной и в области шеи (над грудиной), где имелось покраснение кожи. Повышение температуры тела до 38 °С. Жалобы появились за 2 дня до госпитализации.

29.06.2012 г. перенес политравму – во время работы болгаркой лопнул диск, обломки которого нанесли множественные повреждения левой руке (включая перелом локтевой кости), ногам (травматическая ампутация на уровне верхней трети I–III плюсневых костей), голове (включая ушиб головного мозга, разрушение левой орбиты и глазного яблока, субарахноидальное кровоизлияние). В Центральной районной больнице проведена первичная хирургическая обработка ран. С 02.07.2012 г. по 20.07.2012 г. прошел курс консервативного лечения в отделении нейрохирургии с позитивным эффектом в виде регресса неврологической симптоматики. 17.09.2012 г. во время УЗДГ выявлено в месте отхождения правой общей сонной артерии от брахиоцефального ствола пульсирующее жидкостное образование неправильной формы размером 68 × 52 мм с центральным компонентом размером 20 × 30 мм, где определяется турбулентный крово-

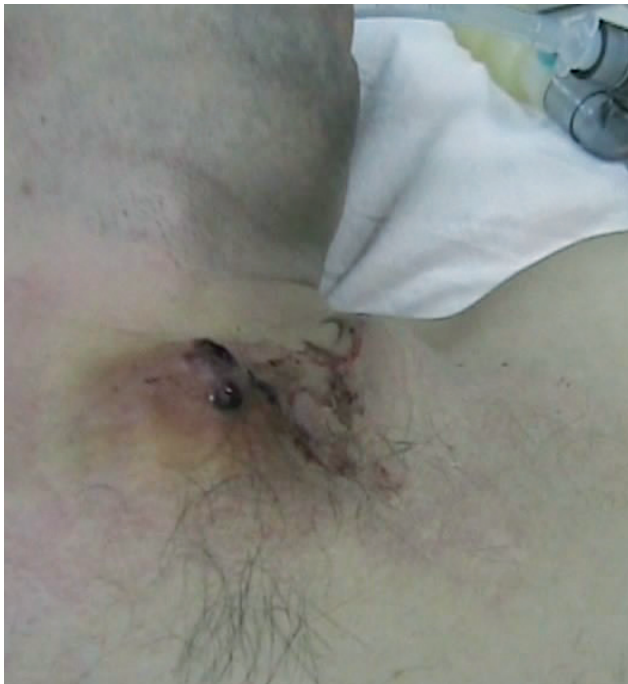

Рис. 1. Больной Г.Р.Г., 34 года. Внешний вид инфицированной ложной аневризмы в области шеи

ток. Рядом с образованием выявлено металлическое инородное тело размером примерно 12×7 мм.

21.09.2012 г. у пациента возникло нарушение целостности аневризматического мешка в области шеи с признаками наружного кровотечения, которое первично было остановле-

но повязкой и гипотензивными препаратами. Кроме крови из свища, образовавшегося на шее выше яремной выемки грудины, обнаружено отделяемое гнойно-кровянистого характера, что свидетельствовало об инфицировании полости ложной аневризмы и было прогностически крайне неблагоприятным фактором в плане проведения реконструктивной операции методами традиционной сосудистой хирургии (рис. 1).

22.09.2012 г. пациент прооперирован в ургентном порядке в условиях рентгенооперационной, оснащенной ангиографической системой «ARTIS Zee» с компьютерной системой регистрации ЭКГ и гемодинамики «AXIOM Sensis» (Siemens, Германия).

Ход операции: выполнена пункция правой бедренной артерии. Через установленный интродюсер 6F в восходящую аорту проведен ангиографический катетер «Pig-Tail» с рентгеноконтрастными маркерами для измерения размеров сосудов. Осуществлена аортоартериография дуги аорты и ее ветвей: выявлен аневризматический мешок в месте отхождения правой общей сонной артерии от брахиоцефального ствола с зоной кровотока размером примерно $20,1 \times 25,5$ мм. Рядом с аневризмой выявлено металлическое инородное тело размером примерно 12×7 мм (рис. 2).

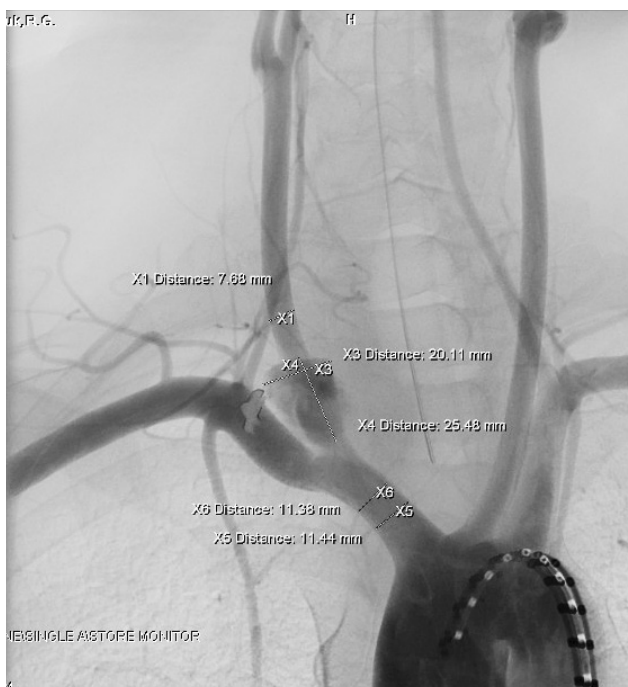

Рис. 2. Больной Г.Р.Г., 34 года. Ангиограмма дуги аорты и ее ветвей. Визуализируется мешотчатая ложная аневризма

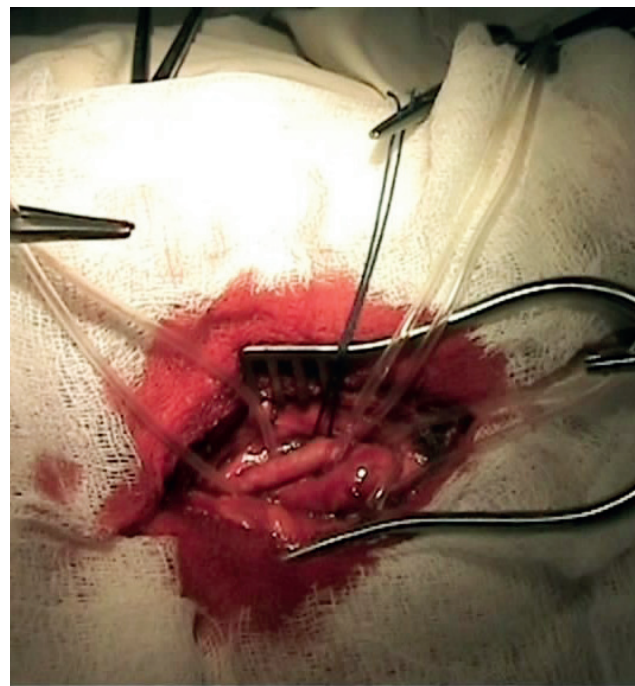


Рис. 3. Артериотомический доступ через наружную сонную артерию для введения эндопротеза

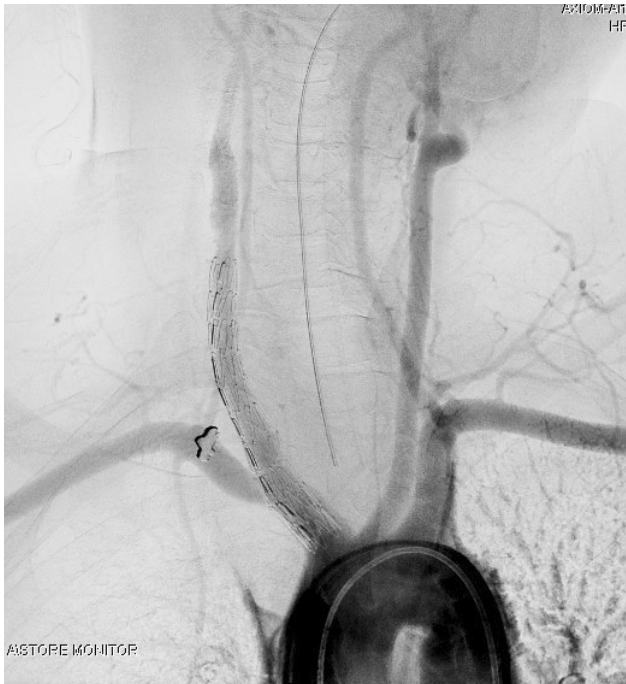

Рис. 4. Больной Г.Р.Г., 34 года. Ангиограмма дуги аорты и ее ветвей после операции. Визуализируется эндопротез (стен-т-графт) в просвете брахиоцефального ствола и правой общей сонной артерии. Полость ложной аневризмы не контрастируется

Выполнено измерение диаметра неповрежденных участков правой общей сонной артерии дистальнее аневризмы и брахиоцефального ствола проксимальнее аневризмы для правильного подбора стент-графта необходимого размера.

После обработки операционного поля бригадой сосудистых хирургов выделены и взяты на держалки общая, наружная и внутренняя сонные артерии справа (рис. 3). Выполнена артериотомия правой наружной сонной артерии, через артериотомическое отверстие введена стент-система «Эндомед» с самораскрывающимся цилиндрическим стент-графтом размером 12 × 100 мм. Выполнено позиционирование стент-графта под контролем рентгеноангиографии.

Стент-графт раскрылся. Выполнена корригирующая баллонная стентопластика с давлением 2 атм. Контрольная ангиография: положение стента и его проходимость — удовлетворительные; аневризма не контрастируется (рис. 4).

Правая наружная сонная артерия перевязана, рана ушита.

Выполнено вскрытие инфицированного

аневризматического мешка, проведены его санация и дренирование. В ранний послеоперационный период у пациента возникло острое нарушение мозгового кровообращения по ишемическому (тромбоэмболическому) типу в бассейне правой среднемозговой артерии. Пациент получил лечение в отделении реанимации и сосудистой хирургии: антибиотикотерапию, инфузионно-спазмолитическую и противовоспалительную терапию, анальгетики, гепаринотерапию под контролем времени свертывания крови с последующим переходом на дезагреганты, нейротропные препараты. Послеоперационные раны зажили. 04.10.2012 г. пациент переведен в неврологическое отделение, где продолжил консервативное лечение и реабилитацию (физиопроцедуры, массаж, лечебная физкультура) по поводу последствий нарушения мозгового кровообращения.

19.10.2012 г. пациент выписан в стабильном состоянии на фоне регресса неврологической симптоматики. Рекомендовано амбулаторное наблюдение и лечение по месту жительства.

Клинический случай № 2

Эндоваскулярное протезирование посттравматической ложной аневризмы правой подключичной артерии

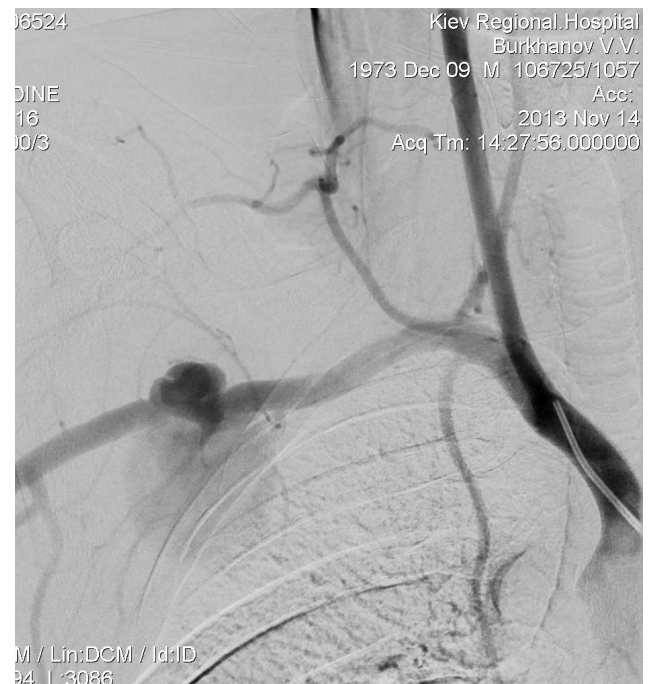

Рис. 5. Пациент Б.В.В., 40 лет. Ангиограмма брахиоцефального ствола и его ветвей. Визуализируется мешотчатая ложная аневризма подключичной артерии

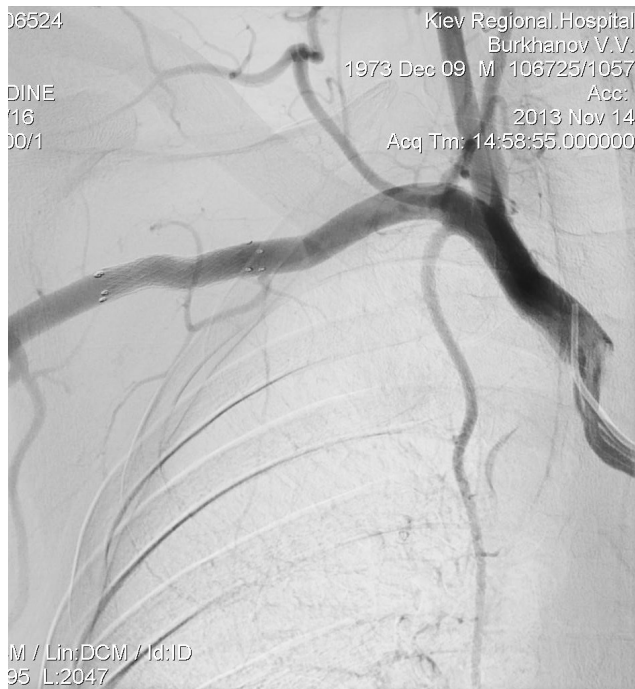

Рис. 6. Пациент Б.В.В., 40 лет. Ангиограмма брахиоцефального ствола и его ветвей. Визуализируется эндопротез (стен-т-графт) в просвете правой подключичной артерии. Полость ложной аневризмы не контрастируется

Пациент Б.В.В. 1973 г.р. госпитализирован в отделение сосудистой хирургии Киевской областной клинической больницы 12.11.2013 г. с жалобами на сильную пульсирующую боль в области шеи и грудной клетки (над ключицей) справа, где имелось пульсирующее опуховидное образование. Повышение температуры тела до 37,8 °С.

07.11.2013 г. пациент получил колото-резаную рану в результате удара ножом в правую подключичную область грудной клетки. В Центральной районной больнице проведена ПХО, гемотрансфузия и противошоковая терапия (при поступлении в гемоглобин — 80 г/л, артериальное давление — 60/40 мм рт. ст.), начата антибиотикотерапия. После стабилизации гемодинамики и общего состояния направлен в отделение сосудистой хирургии Киевской областной клинической больницы для оперативного лечения.

14.11.2013 г. пациент прооперирован в плановом порядке в условиях рентгенооперационной, оснащенной ангиографической системой «ARTIS Zee» с компьютерной системой регистрации ЭКГ и гемодинамики «AXIOM Sensis» (Siemens, Германия).

Ход операции: выполнена пункция правой бедренной артерии. Через установленный интродюсер 9F в брахиоцефальный ствол селективно введен ангиографический катетер «Head-Hunter». Выполнена артериография: выявлен аневризматический мешок на границе средней и дистальной порции правой подключичной артерии (рис. 5).

Выполнена катетеризация правой подключичной артерии диагностическим катетером; проводник — 260 см проведен до подмышечной артерии, катетер удален. По проводнику к пораженному участку сосуда проведен и имплантирован в место аневризмы самораскрывающийся стент-графт «BARD» размером 10 × 40 мм.

Контрольная ангиография — положение стента и его проходимость удовлетворительные. Аневризма не контрастируется (рис. 6).

Послеоперационный период протекал благополучно. Пациент получал гемотрансфузии эритроцитарной массы и свежезамороженной плазмы, антибиотикотерапию, инфузионно-спазмолитическую и противовоспалительную терапию, анальгетики, гепаринотерапию в течение 5 дней под контролем времени свертывания крови с последующим переходом на дезагреганты.

21.11.2013 г. пациент выписан в удовлетворительном состоянии с четким пульсом на лучевой артерии, движения и чувствительность восстановлены в полном объеме, температура тела нормальная. Рекомендовано амбулаторное наблюдение и лечение по месту жительства.

Обсуждение

Как показывают наш опыт и данные литературы, эндоваскулярное вмешательство может проводиться интервенционными радиологами как самостоятельный метод лечения с применением традиционного чрескожного доступа или как гибридное оперативное вмешательство (выполняемое через артериотомический доступ интервенционными радиологами совместно с сосудистыми хирургами).

В каждом случае выбор метода лечения зависит от локализации и анатомических особенностей травматического поражения, а также артерий доступа.

Эндопротезирование артерий особенно показано в тех случаях, когда из-за тяжелого

состояния больных (анемия, продолжающееся кровотечение, инфекция и т.д.) методы традиционной сосудистой хирургии нельзя применить из-за крайне высокого операционного риска. По данным литературы, отмечены такие возможные осложнения эндопротезирования, как подтекание крови за пределы стент-графта, его инфицирование, а при стентировании ветвей дуги аорты, особенно сонных артерий, — тромбоэмболия. Данное осложнение имело место в нашей практике. Однако следует принять во внимание, что наш пациент находился в тяжелом состоянии, установка стент-графта ему проводилась на фоне нагноившейся ложной аневризмы, заполненной гноем и тромбами, поэтому любая манипуляция на таком сосуде

могла вызвать отрыв фрагментов содержимого аневризматического мешка с их дислокацией в дистальные отделы протезируемых артерий.

Выводы

Эндоваскулярное протезирование показало высокую эффективность у пациентов с посттравматическими ложными аневризмами ветвей грудной аорты. На сегодняшний день этот метод можно считать методом выбора в лечении данной категории пациентов.

Необходимо изучить отдаленные результаты эндоваскулярных вмешательств, что позволит усовершенствовать методики их выполнения и снизить частоту осложнений.

Список литературы

1. Осиев А.Г., Кретов Е.И., Верещагин М.А. и др. Опыт эндоваскулярного лечения аневризм магистральных сосудов // *Ангиология и сосудистая хирургия*. — 2007. — Т. 13, № 4. — С. 67–71.
2. Покровский А.В. Клиническая ангиология. — Медицина, М., 2004. — 1700 с.
3. Чернявский А.М., Осиев А.Г., Гранкин Д.С., Караськов А.М. и др. Лечение аневризмы подключичной артерии с помощью стент-графта // *Ангиология и сосудистая хирургия*. — 2003. — № 3. — С. 122–124.
4. Dotter C.T. Transluminally-placed coilspring endarterial tube grafts: long-term patency in canine popliteal artery // *Invest Radiol*. — 1969. — Vol. 4. — P. 329–332.
5. Dotter C.T., Judkins M.P. Transluminal treatment of arterio-sclerotic obstruction. Description of a new technique and a preliminary report of its application // *Circulation*. — 1964. — Vol. 30. — P. 654–670.
6. Flint L.M., Snyder W.H., Perry M.O., Shires G.T. Management of major vascular injuries in the base of the neck // *Arch. Surg*. — 1973. — Vol. 106. — P. 407–413.
7. Johnston Jr. R.H., Wall Jr. M.J., Mattox K.L. Innominate artery trauma: a thirty year experience // *J. Vasc. Surg*. — 1993. — Vol. 17. — P. 134–139.
8. Miles E.J., Blake A., Thompson W. et al. Endovascular repair of acute innominate artery injury due to blunt trauma // *Amer. J. Surg*. — 2003. — Vol. 69. — P. 155–159.
9. Parodi J.C., Palmaz J.C., Barone H.D. Transfemoral intraluminal graft implantation for abdominal aortic aneurysms // *Ann. Vasc. Surg*. — 1991. — Vol. 5. — P. 491–499.
10. Shames M.I., Davis J.W., Evans A.J. Endoluminal stent placement for the treatment of traumatic carotid artery pseudoaneurysm: case report and review of the literature // *J. Trauma*. — 1999. — Vol. 46. — P. 724–726.
11. Sigwart U., Puel J., Mirkovitch V. et al. Intravascular stents to prevent occlusion and re-stenosis after transluminal angioplasty // *N. Engl. J. Med*. — 1987. — Vol. 316. — P. 701–706.
12. du Toit D.F., Odendaal W., Lambrechts A., Warren B.L. Surgical and endovascular management of penetrating innominate artery injuries // *Europ. J. Vasc. Endovasc Surg*. — 2008. — Vol. 36. — P. 56–62.

ПЕРШИЙ ДОСВІД ЕНДОВАСКУЛЯРНОГО ЛІКУВАННЯ ПОСТТРАВМАТИЧНИХ НЕСПРАВЖНИХ АНЕВРИЗМ ГІЛОК ДУГИ АОРТИ

С.В. ВЕРЕЩАГІН, М.М.Д. АХМАД, В.М. КУЧЕР, В.І. ЧУБКО, Д.О. ДЗЮБА

Київська обласна клінічна лікарня

Несправжні аневризми великих магістральних гілок дуги аорти, які виникли після їх травматичного ушкодження, є вкрай тяжкою і несприятливою в прогностичному плані патологією. У зв'язку з травматичністю доступу, високим ризиком фатальної крововтрати і порушень мозкового кровообігу традиційні методи судинної хірургії у таких пацієнтів часто виявляються неефективними, оскільки супроводжуються високим рівнем летальності та післяопераційних ускладнень. Описано два клінічні випадки успішного ендоваскулярного лікування посттравматичних несправжніх аневризм гілок дуги аорти шляхом імплантації стент-графтів.

Ключові слова: несправжня аневризма, аортоартеріографія, ендоваскулярне лікування, стент-графт.

FIRST EXPERIENCE OF ENDOVASCULAR TREATMENT OF POSTTRAUMATIC FALSE ANEURYSMS OF BRANCHES OF AORTIC ARCH

S.V. VERESHCHAGIN, M.M.D. AHMAD, V.N. KUCHER, V.I. CHUBKO, D.A. DZYUBA

Kyiv Regional Clinical Hospital

False aneurysms of large main branches of aortic arch arising up after their traumatic damage are extremely heavy and unfavorable in prognostic value pathology. Because of traumatic access, high risk of fatal blood loss and disorders of cerebral blood circulation, the traditional methods of vascular surgery for such patients often appear ineffective, because they accompanied by the high level of lethality and postoperative complications. Two clinical cases of successful endovascular treatment of posttraumatic false aneurysm of the branches of aortic arch by implantation of stent graft are described.

Key words: false aneurysm, aortoarteriography, endovascular treatment, stent graft.