

DOI: 10.21802/gmj.2018.1.1

Z.R. Ozhohan, A.V. Biben

Quality Assessment of Prosthetic Rehabilitation Using Aesthetic Fixed Restorations

Department of Prosthetic Dentistry

Ivano-Frankivsk National Medical University, Ivano-Frankivsk, Ukraine

E-mail: Andrijko07@gmail.com

Abstract. The objective of the research was to study and assess the quality of prosthetic treatment using aesthetic fixed restorations.

Materials and methods. The study included 79 patients without a comorbidity who underwent prosthetic rehabilitation. All the patients were divided into 3 groups: Group I included 25 patients with metal-plastic restorations; Group II comprised 34 patients with porcelain-fused-to-metal restorations; Group III consisted of 20 patients with a combined occlusal surface of prosthetic restorations. The patients were observed 6 months after prosthetic repair. Only patients with single molar and premolar crowns were examined. Bridge prostheses were not taken into account in order to eliminate the effect of masticatory force redistribution on the abutment crowns.

Results. In Group I, 11 (44%) patients were satisfied with the results of prosthetic treatment. In Group II, 25 (78.12%) patients reported that they were satisfied with their treatment. In Group III, there were 17 (85%) patients satisfied with their outcome. However, the patients' complaints are often subjective and do not fully reflect the objective state of the dentoalveolar system. An objective examination revealed that in indirect restorations, marginal periodontium pathology is typical.

Conclusions. Aesthetic fixed restorations with a combined occlusal surface have demonstrated good clinical results, even at long-term follow-up. Combining positive properties of two different construction materials, namely zirconium dioxide and ceramics, they reduce the risk of complications such as marginal periodontium pathology and chipping along the occlusal surface as well as contribute to minimal abrasion of the occlusal surfaces of the antagonistic teeth. We cannot recommend metal-plastic restorations due to their low clinical effectiveness, poor aesthetic qualities as well as a high level of marginal periodontium pathology.

Keywords: *fixed restorations; porcelain-fused-to-metal; combined occlusal surface.*

Problem statement and analysis of the recent research

The need for prosthetic care in Ukraine remains very high [1, 2]; it has been estimated that the need for prosthetic care among Ukrainian population constitutes 70 to 90%. Fixed restorations used in case of dental caries and its complications, periodontal tissue pathology, various traumas and increased number of the extracted teeth comprise the largest proportion of the need for prosthetic care [3].

Using a wide range of construction materials, modern dentistry is able to almost completely solve both functional and aesthetic problems caused by dental hard tissue defects.

Among combined aesthetic fixed restorations, porcelain-fused-to-metal restorations as well as zirconia-based metal-free restorations are the most common. It is worth noting that pressable ceramic restorations are in great popularity.

In our previous paper, fixed prosthetic restorations with a combined occlusal surface which combine the properties of zirconium dioxide as well as ceramics were proposed. We proposed the design of a fixed prosthesis where the framework and the occlusal surface were made of zirconium dioxide and all the other surfaces were veneered with ceramics in order to achieve the highest aesthetic effect.

Fig. 1 represents a schematic illustration of the proposed fixed prosthesis.

The framework and the occlusal surface (2) are made of zirconium dioxide. All the other surfaces (1) are veneered with ceramics for achieving a high aesthetic effect. The use of zirconium dioxide having high biological, physical and tribological properties in load-bearing areas contributes to more

qualitative and longer wear of fixed restorations while ceramic veneering provides high aesthetic characteristics of prosthetic restoration.

The interocclusal spaces between the antagonistic teeth made of homogenous material – zirconium dioxide, do not consist of two construction materials, namely ceramics and zirconium dioxide thereby preventing chipping along the occlusal surface. Moreover, in veneering zirconium dioxide with ceramics, between two materials, there is no chemical bonding resulting in a sharp reduction in the strength characteristics of orthopedic prostheses.

Another important advantage of the proposed fixed prosthesis is the need for minor preparation of hard dental tissues as compared to other types of orthopedic restorations. In manufacturing prosthetic restoration with ceramic veneering, the required thickness of hard dental tissue removal is 1.4 mm, whereas in preparing the dental stump for the proposed fixed prosthesis, it is 0.4 mm only. Moreover, there is no need in premature contact grinding due to a high accuracy of the occlusal surface manufacturing as the occlusal surface is modelled in specialized software environment considering single-point occlusal contacts.

However, despite a high quality of construction materials and technologies used in prosthetic dentistry, the incidence of complications remains high. They are often the results of errors occurring during the stages of planning, manufacture and fixation of indirect restorations. However, a significant proportion of complications are associated with biological, technological, physical, tribological and other properties of construction materials.

The objective of the research was to study and assess the quality of prosthetic treatment using aesthetic fixed restorations.

Materials and methods

The study included 79 patients without a comorbidity who underwent prosthetic rehabilitation. All the patients were divided into 3 groups:

- Group I included 25 patients with metal-plastic restorations;
- Group II comprised 34 patients with porcelain-fused-to-metal restorations;
- Group III consisted of 20 patients with a combined occlusal surface of prosthetic restorations.

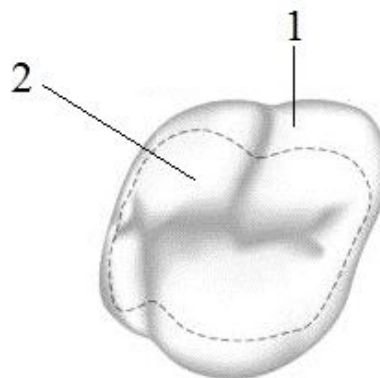


Fig. 1. Schematic illustration of the proposed fixed prosthesis

The patients were observed 6 months after prosthetic repair. Only patients with single molar and premolar crowns were examined. Bridge prostheses were not considered to eliminate the effect of masticatory force redistribution on the abutment crowns. The examination included taking the patient's complaints and anamnesis as well as the inspection of prosthetic restorations (colour, metric parameters, the presence of gingival recession).

The marginal adaptation was assessed applying the Ryakhovskiy's method by measuring the gap between the crown and hard dental tissues by means of a dental probe [4].

Gingival recession was determined according to the method proposed by Miller (1985) by means of a periodontal probe. The depth and width of gingival recession as well as its extent served as criteria.

The papillary-marginal-alveolar (PMA) index was used for index estimation of oral health status. The patients' subjective impressions were considered as well.

The results were statistically processed using the Student-Fisher's t distribution; the results were considered statistically significant at $p < 0.05$.

Results

In Group I, 11 (44%) patients were satisfied with the results of prosthetic treatment. 13 (92.85%) patients complained of the occlusal surface abrasion; 8 (57%) patients complained of tooth discoloration; 5 (35.7%) patients complained of the discrepancy between the coronal edge and the gingival margin.

In Group II, 25 (78.12%) patients reported that they were satisfied with their treatment. 9 patients were unsatisfied mainly due to aesthetic problems: 8 (88.8%) patients complained of tooth discoloration; in 3 (33.3%) patients ceramic chipping was seen; in 4 (44.4%) patients, gingival recession was observed. It should be noted that 5 (55.5%) patients reported the abrasion of enamel or composite crowns on the antagonistic teeth.

In Group III, there were 17 (85%) patients satisfied with their outcome. Among 3 (15%) dissatisfied patients, 2 (66.6%) patients complained of tooth discoloration and 1 (33.3%) patient had gingival recession.

However, the patients' complaints are often subjective and do not fully reflect the objective state of the dentoalveolar system.

An objective examination revealed that in indirect restorations, marginal periodontium pathology is typical. In Group I, in 60% of patients, gingivitis was detected, while in 12% of patients, gingival recession was seen. In Group 2, in 44% of cases, gingivitis was observed, whereas gingival recession was found in 8.8% of cases. In Group III, 25% of patients suffered from gingivitis and 5% of patients had gingival recession.

Conclusions

Aesthetic fixed restorations with a combined occlusal surface have demonstrated good clinical results, even at long-term follow-up. Combining positive properties of two different construction materials, namely zirconium dioxide and ceramics, they reduce the risk of complications such as marginal periodontium pathology and chipping along the occlusal surface as well as contribute to minimal abrasion of the occlusal surfaces of the antagonistic teeth.

We cannot recommend metal-plastic restorations due to their low clinical effectiveness, poor aesthetic qualities as well as a high level of marginal periodontium pathology.

Prospects for further research

The study indicated the need for further investigation of remote clinical results of using aesthetic fixed restorations with a combined occlusal surface.

References

1. Labunets VA. Osnovy nauchnogo planirovaniya i organizatsiyi ortopedicheskoy stomatologicheskoy pomoshchi na sovremennom

etape yeye razvitiya. Odessa; c2006. 428p.

2. Savchuk OV. Potreba naselennia mista Kyieva v neznimnomu protezuvanni. Galic'kij likars'kij visnik. 2005;1:86-87.

3. Sokolova II, German SI, German SA. Some issues of the prevalence and structure of defects of dentition of the population of Ukraine. Ukrainiyskiy stomatolohichniy almanakh. 2013;6:45-47 [published in Ukrainian]

4. Ryakhovskiy AN, Antonik MM. Sistema otsenki i kriteriyi kachestva protezirovaniya iskusstvennyimi koronkami. Klinicheskaya stomatologiya. 2005;2(3):54-60.

Ожоган З.Р., Бибен А.В.

Оцінка якості ортопедичної реабілітації естетичними незнімними конструкціями

ДВНЗ «Івано-Франківський національний медичний університет»
Кафедра ортопедичної стоматології
Andrijko07@gmail.com

Резюме. Мета. Оцінити та дослідити якість ортопедичного лікування незнімними естетичними протезами.

Матеріали та методи. Клінічне обстеження було проведено в 79 осіб після ортопедичної реабілітації без супутньої патології. Їх було поділено на 3 групи:

1. Пацієнти з металопластмасовими конструкціями – 25 пацієнтів.

2. Пацієнти з металокерамічними конструкціями – 34 пацієнти.

3. Пацієнти з ортопедичними конструкціями з комбінованою жувальною поверхнею – 20 пацієнтів.

Обстеження пацієнтів проводили через 6 місяців. Обстеження проводили тільки в пацієнтів, яких було запротезовано одиночними коронками на премолярах та молярах. Мостоподібні конструкції не бралися до уваги для того, щоб усунути вплив перерозподілу жувального навантаження на опорні коронки.

Результати

У 1 групі відсоток пацієнтів, задоволених результатом ортопедичного лікування, склав 11 осіб (44%).

У 2 групі відсоток задоволених пацієнтів склав 25 пацієнтів (78,12 %).

У 3 групі відсоток пацієнтів, задоволених ортопедичним лікуванням, склав 17 осіб (85 %).

Однак скарги пацієнтів часто є суб'єктивними і повною мірою не відображають об'єктивний стан зубощелепової системи.

Об'єктивне обстеження показало, що для непрямих реставрацій найбільш характерними є патології крайового пародонта.

Висновки

Естетичні незнімні конструкції з комбінованою жувальною поверхнею показали високі клінічні результати в процесі користування. Поєднуючи позитивні властивості двох різних конструкційних матеріалів - діоксиду циркону та кераміки, ці протези зменшують ймовірність ускладнень у вигляді патологій крайового пародонта, сколів на оклюзійній поверхні, сприяють мінімізації стирання оклюзійних поверхонь зубів-антагоністів.

Ми не можемо рекомендувати металопластмасові ортопедичні конструкції у зв'язку з їх низькою клінічною ефективністю, слабкими естетичними характеристиками, високим рівнем патологій крайового пародонта.

Ключові слова: незнімні конструкції, металокераміка, комбінована жувальна поверхня.

Ожоган З.Р., Бибен А.В.

Оценка качества ортопедической реабилитации эстетическими несъемными конструкциями

ВГУЗ «Ивано-Франковский национальный медицинский университет»

Кафедра ортопедической стоматологии
Andrijko07@gmail.com

Резюме. Цель. Оценить и исследовать качество ортопедического лечения несъемными эстетическими протезами.

Материалы и методы. Клиническое обследование было проведено в 79 человек после ортопедической реабилитации без сопутствующей патологии.

Их были разделены на 3 группы:

1. Пациенты с металлопластмассовыми конструкциями - 25 пациентов.

2. Пациенты с металлокерамическими конструкциями - 34 пациента.

3. Пациенты с ортопедическими конструкциями с комбинированной жевательной поверхностью - 20 пациентов.

Обследование пациентов проводили через 6 месяцев. Обследование проводили только у пациентов, которые были запротезованы одиночными коронками на премолярах и молярах. Мостовидные конструкции не принимались во внимание, для того чтобы устранить влияние перераспределения жевательной нагрузки на опорные коронки.

Результаты

В 1 группе процент пациентов, довольных результатом ортопедического лечения составил 11 человек (44%).

В 2 группе процент довольных пациентов составил 25 пациентов (78,12%).

В 3 группе процент пациентов, довольных ортопедическим лечением составил 17 чел. (85%).

Однако, жалобы пациентов часто являются субъективными и в полной мере не отражают объективное состояние зубочелюстной системы.

Объективное обследование показало, что для непрямых

реставраций наиболее характерны патологии краевого пародонта.

Выводы

Эстетические несъемные конструкции с комбинированной жевательной поверхностью показали высокие клинические результаты в процессе пользования. Сочетая положительные свойства двух различных конструкционных материалов - диоксида циркония и керамики, данные протезы уменьшают вероятность осложнений в виде патологий краевого пародонта, сколов на окклюзионной поверхности, способствуют минимизации стирания окклюзионных поверхностей зубов-антагонистов.

Мы не можем рекомендовать металлопластмассовые ортопедические конструкции в связи с их низкой клинической эффективностью, слабыми эстетическими характеристиками, высоким уровнем патологий краевого пародонта.

Ключевые слова: несъемные конструкции, металлокерамика, комбинированная жевательная поверхность.

Received: 30.08.2017

Revised: 05.11.2017

Accepted: 04.12.2017

DOI: 10.21802/gmj.2018.1.12

УДК 618.3-06

Остафійчук С.О.

Частка жирового компонента в структурі гестаційного збільшення маси тіла

ДВНЗ «Івано-Франківський національний медичний університет», Івано-Франківськ, Україна, кафедра акушерства і гінекології ім. І.Д. Ланового (зав. каф. – д.мед.н., професор Генік Н.І.), svitlana.ostafijchuk@gmail.com

Резюме. Гестаційне збільшення маси тіла (ГЗМТ), яке виходить за межі прийнятих рекомендацій, має серйозні коротко- та довгострокові негативні наслідки для здоров'я матері і дітей. Визначення динаміки складу тіла під час вагітності є важливим для повноцінного антенатального нагляду з метою запобігання патологічної надбавки у вазі і профілактики гестаційних ускладнень. **Метою** нашого дослідження було встановити долю жирового компонента в структурі ГЗМТ у жінок з нормальною масою тіла до вагітності. **Матеріал і методи.** Обстежено 153 вагітних жінки, віком від 18 до 43 років з нормальною прегравідарною масою тіла, яким проводили антропометрію, розраховували ІМТ за формулою Кетле (1865) та ГЗМТ у кожному триместрі вагітності. Склад тіла (жирову (ЖМТ), безжирову (БЖМТ) і відсоток жирової маси (%ЖМТ)) підраховували на основі спектральної біоімпедансометрії за допомогою аналізатора «ДИАМАНТ-АІСТ» (Санкт-Петербург). Отриманий цифровий матеріал обробляли статистично з використанням комп'ютерної програми „Statistica 5.5”. **Результати.** У жінок з нормальною вагою до вагітності ГЗМТ

прямо пропорційне збільшенню долі жирової маси тіла ($r=0,87$; $p<0,001$). При рекомендованому ГЗМТ зростання ЖМТ відбувалося рівномірно в першому та другому триместрах і в подальшому стабілізувалося. У пацієток з недостатнім ГЗМТ зростання жирового компонента відбувалося аналогічно ($p>0,05$), однак супроводжувалося відставанням зростання БЖМТ, особливо в третьому триместрі ($p<0,05$). Вагітні з надмірним ГЗМТ вже в першому триместрі швидше набирали у вазі в основному за рахунок накопичення ЖМТ ($p<0,05$) і така тенденція залишалася до пологів $r=0,99$ ($p<0,01$). **Висновки.** У жінок з нормальним ГЗМТ відбувається рівномірне зростання жирового компонента в першому та другому триместрах, а в подальшому стабілізується, що сприяє адекватній редукції ваги після пологів. При надмірному ГЗМТ надлишкове зростання долі ЖМТ і, як наслідок, швидке збільшення у вазі в першому триместрі вагітності, ініціює подальше накопичення жирової тканини та сповільнення її зменшення у післяпологовому періоді. У вагітних з недостатньою надбавкою у вазі на фоні адекватного збільшення ЖМТ відмічається недостатне