

М.Б. Черкес

Кафедри оперативної хірургії з топографічною анатомією (зав. – проф. З.З. Масна) Львівського національного медичного університету імені Данила Галицького

МОЖЛИВІ ВАРІАНТИ КОНТАКТІВ ЗУБІВ ВЕРХНЬОЩЕЛЕПНОГО ЗУБНОГО РЯДУ З ВЕРХНЬОЩЕЛЕПНИМИ ПАЗУХАМИ ЗГІДНО З КОНУСНО-ПРОМЕНЕВИМИ КОМП'ЮТЕРНИМИ ТОМОГРАМАМИ

Резюме. Верхньощелепні пазухи мають різні розміри та форму. Вони можуть відрізнятися ліва від правої в однієї особи. Дно верхньощелепної пазухи тісно межує із зубами верхньощелепного зубного ряду. Що ближчий контакт зубів із слизовою оболонкою, то з більшою кількістю ризиків стикається як стоматолог, так і отоларинголог у ряді хірургічних процедур. Площинні рентгенівські знімки є малопридатними для точної морфометричної оцінки структурних взаємозв'язків пазухи і коренів зубів верхньощелепного зубного ряду, тоді як конусно-променева комп'ютерна томографія дає змогу проводити ретельний аналіз їх співвідношення. Ускладнення найчастіше пов'язані із недообстеженням пацієнта у повному обсязі перед проведенням необхідного втручання. Тому метою нашого дослідження стало з'ясування взаємозв'язків між коренями зубів верхньощелепного зубного ряду та структурами дна верхньощелепної пазухи у осіб зрілого віку згідно з даними конусно-променевого комп'ютерно-томографічного обстеження. У ході проведеної роботи використані комп'ютерні томограми осіб з варіантами норми верхньощелепних пазух. До робочої групи увійшло 102 комп'ютерні томограми (55 жінок та 47 чоловіків) у віці 21–65 років. Обстеження виконувалось на конусно-променевому томографі Point 3D Combi 500 (Корея), у «Центрі Медичної 3D Діагностики» у м. Львові. Програмне забезпечення, що забезпечує візуалізацію – software Xelis dental. Отримані результати статистично оброблені за допомогою програмного продукту Microsoft Excel 2010, який входить до складу пакета Microsoft Office 2010. Результати аналізу комп'ютерних томограм носа та приносних пазух показали, що із 102-х обстежених осіб різних періодів зрілого віку чоловічої та жіночої статі у жодного пацієнта не виявлено повної відсутності контакту коренів зубів із верхньощелепною пазухою. У проаналізованих комп'ютерних томограм контакти все ж були виявлені у тій чи іншій мірі, а саме у 3х осіб жіночої статі не було контакту з зубами верхньощелепного зубного ряду лише з лівої сторони, коли він був присутній справа, та у 1-ї особи чоловічої статі теж контакту зубів із верхньощелепною пазухою не було з лівої сторони. У решти – 96-ти осіб (50 жінок та 46 чоловіків) контакт верхньощелепної пазухи із зубами верхньощелепного зубного ряду був присутній з відповідними зубами. Розглянувши та проаналізувавши контакти зубів верхньощелепного зубного ряду із верхньощелепною пазухою як і зі слизовою оболонкою пазухи, так і з її кортикальною пластинкою, лівої та правої верхньощелепної пазухи відповідно – можемо стверджувати, що контакт з кортикальною пластинкою та слизовою оболонкою не залежить від сторони. Як з лівої, так і з правої сторони найчастіше спостерігаємо контакти верхньощелепної пазухи з кортикальною пластинкою 25-го зуба, а саме у 54-х осіб (52,9 % випадків) та 15-го зуба, а саме у 56 осіб (54,9 % випадків) відповідної сторони, а найрідше з 23м (у 8 осіб – 7,84 % випадків) та 13-м (у 9 осіб – 8,82 % випадків) зубами відповідної сторони. Щодо контакту зубів верхньощелепного зубного ряду із слизовою оболонкою верхньощелепної пазухи, то найчастіший контакт спостерігаємо з 26-м (у 47 осіб – 46,08 % випадків) та 27-м зубом (у 58 осіб – 56,86 % випадків) зліва та з 16-м зубом (у 47 осіб – 46,08 % випадків) та 17-м зубом (у 55 осіб – 3,92 % випадків) з правої сторони. Жодного разу не спостерігалось контакту зі слизовою оболонкою верхньощелепної пазухи 23-го та 13-го зубів, а вкрай рідко – контакт верхньощелепної пазухи відбувався з 14-м (у 2-х осіб – 1,96 % випадків) та 24-м (у 1 особи – 0,98 %) зубами. Також проаналізовано контакти зубів зі слизовою оболонкою та кортикальною пластинкою верхньощелепної пазухи, залежно від віку. Аналіз вікових змін верхньощелепної пазухи показав, що у ранньому зрілому віці найчастіше спостерігається контакт кортикальної пластинки верхньощелепної пазухи з 25 та 15 зубами відповідної сторони, а саме у 66,7 % та 64,9 % випадків відповідно, а найрідше з 23,24 та 13, 14 зубами відповідної сторони, а саме у 10,5 %, 22,8 % та 10,5 %, 14 % випадків відповідної сторони. Виявлено контакт слизової оболонки верхньощелепної пазухи із верхньощелеп-

© Черкес М.Б., 2019

ним зубним рядом у ранньому зрілому віці найчастіше 26, 27-го та 16, 17-го зубів відповідної сторони, а саме у 54,4 %, 70,2 % та 59,6 %, 61,4 % випадків відповідної сторони. Контакт слизової оболонки верхньощелепної пазухи із 13, 23 зубами верхньощелепного зубного ряду у ранньому зрілому віці не виявлено жодного разу, а контакт із 14, 24 зубами верхньощелепного зубного ряду виявлений вкрай рідко (1,75 % випадків). Кортикальна пластинка верхньощелепної пазухи у ранньому зрілому віці контактувала із 18, 28 зубами верхньощелепного зубного ряду у 33,3 та 29,2 % випадків, а слизова оболонка верхньощелепної пазухи у тому ж ранньому віці контактувала із 18, 28 зубами верхньощелепного зубного ряду у 22,8 та 24,6 % випадків. Що стосується пізнього зрілого віку, контакт кортикальної пластинки верхньощелепної пазухи найчастіше трапляється із 15, 25 та 16, 26 зубами відповідної сторони, а саме у 42,2 %; 35,6 % та 44,4 %, 37,8 % випадків відповідної сторони, а контакт слизової оболонки з 17 та 27 зубів у 44%, 44,4% випадків. Найрідше у пізньому зрілому віці контактують 13, 23 корені зубів – 6,7 % та 4,4 % випадків відповідної сторони. Контакт слизової оболонки верхньощелепної пазухи практично відсутній з 13, 14, 23 та 24 зубами (максимально 2,2 % випадків) і лише у середньому у 16 % випадків наявний контакт з 15 та 25 зубами у пізньому зрілому віці. Отже, можна зауважити, що контакти кортикальної пластинки та слизової оболонки верхньощелепної пазухи із зубами верхньощелепного зубного ряду з віком зменшуються. У ранньому зрілому віці контакт 5 зуба із кортикальною пластинкою верхньощелепної пазухи спостерігаємо у 66,7% та 64,9% випадків, а у пізньому – лише у 35,6 % та 42,2 % випадків. Також варто відзначити, що у ранньому зрілому віці контакти кортикальної пластинки верхньощелепної пазухи частіше бачимо з 13, 23; 14, 24; та 15, 25 зубами відповідної сторони, коли ж контакт слизової оболонки верхньощелепної пазухи припадає частіше на 16, 26 та 17, 27 зуби відповідно. У пізньому зрілому віці майже відсутній контакт 13, 23 та 14, 24 зубів із слизовою оболонкою верхньощелепної пазухи. Проте 17 та 27 зуби верхньощелепного зубного ряду контактують найчастіше із слизовою оболонкою верхньощелепної пазухи у цьому віці, а саме у 44,4 % та 40 % випадків відповідно. У пізньому зрілому віці 18 та 28 зуби контактують зі слизовою оболонкою верхньощелепної пазухи у 17,8 % та 15,6 % випадків відповідно, що пов'язано з віковими особливостями. У ранньому зрілому віці переважають контакти із слизовою оболонкою верхньощелепної пазухи, коли у пізньому зрілому віці – контакти як слизової оболонки, так і кортикальної пластинки верхньощелепної пазухи майже однакові. Висновки: Частота контакту з кортикальною пластинкою та слизовою оболонкою верхньощелепної пазухи не залежить від сторони. Найчастіший контакти зубів верхньощелепного зубного ряду зі слизовою оболонкою верхньощелепної пазухи спостерігаємо з 16, 26-м та 17, 27-м зубами відповідної сторони. Жодного разу не виявлено контакту зі слизовою оболонкою верхньощелепної пазухи 23-го та 13-го коренів зубів, а вкрай рідко з 14-м та 24-м коренями зубів. Контакти кортикальної пластинки та слизової оболонки верхньощелепної пазухи із зубами верхньощелепного зубного ряду з віком зменшуються. У ранньому зрілому віці переважають контакти із слизовою оболонкою верхньощелепної пазухи, коли у пізньому зрілому віці – контакти як слизової оболонки, так і кортикальної пластинки верхньощелепної пазухи майже однакові.

Ключові слова: верхньощелепні пазухи, комп'ютерна томографія, верхньощелепний зубний ряд.

Верхньощелепні пазухи (ВЩП) мають різні розміри та форму у різних осіб [1-3]. Вони можуть відрізнятися навіть ліва від правої в однієї особи. Дно ВЩП тісно межує із зубами верхньощелепного зубного ряду (ВЩЗР) [4-7]. За нормальних умов взаємозв'язок між зубом і дном ВЩП утворене або тонким шаром компактної кістки, яка забезпечується підтримкою верхівкових волокон періодонтальних зв'язок, до яких вона міцно прилягає, або ж існує безпосередній зв'язок зі слизовою оболонкою ВЩП [1, 4, 8, 9]. Що ближчий контакт зубів із слизовою оболонкою, то з більшою кількістю ризиків стикається як стоматолог, так і отоларинголог у ряді хірургічних процедур [10-14]. Площинні рентгенівські знімки є малопродатними для точної морфометричної оцінки струк-

турних взаємозв'язків пазухи і коренів зубів ВЩЗР, тоді як конусно-променева комп'ютерна томографія (КПКТ) дає змогу проводити ретельний аналіз їх співвідношення [1, 4, 8, 10, 13-16]. Важливим є визначити контакт зубів із кортикальною пластинкою чи слизовою оболонкою ВЩП, особливо у тих випадках, коли періапикальна кістка тонка, кісткова перфорація є частим ускладненням стоматологічних маніпуляцій [3, 5, 17-20]. Такі ускладнення найчастіше пов'язані із недообстеженням пацієнта у повному обсязі перед проведенням необхідного втручання [7, 11, 21-23].

Ретельна оцінка топографії ВЩП має першорядне значення не лише при екстракції зуба чи проведенні ендодонтичних процедур, але й при

встановленні зубних імплантатів [3, 6, 15, 18, 24].

Мета дослідження: з'ясувати взаємозв'язки між коренями зубів верхньощелепного зубного ряду та структурами дна верхньощелепної пазухи у осіб зрілого віку згідно з даними конусно-променевого комп'ютерно-томографічного обстеження.

Матеріал і методи. Дослідження проведене на комп'ютерних томограмах пацієнтів з варіантами норми ВЩП. До робочої групи увійшло 102 комп'ютерних томограм осіб (55 жінок та 47 чоловіків) у віці 21-65 років. Даним особам проводили КТ обстеження за скеруваннями лікарів-оториноларингологів або стоматологів у зв'язку з патологією зубів ВЩЗР, гіпертрофією піднебінних мигдаликів, гіпертрофією аденоїдних вегетацій, викривленою перегородкою носа, патологіями, пов'язаними із скронево-нижньощелепним суглобом.

У обстежуваних пацієнтів не було патологій, які б впливали на розмір чи об'єм пазух; вони не мали в анамнезі патологічних станів, які могли б вплинути на стан пазух (хронічні чи гострі риносинусити, поліпозні, кістоподібні утворення ВЩП), без оперативних втручань в анамнезі.

Обстеження пацієнтів виконували на конусно-променевому томографі Point 3D Combi 500 (Корея) у «Центрі Медичної 3D Діагностики» у м. Львові. Програмне забезпечення, що забезпечує візуалізацію – software Xelis dental. Даний томограф входить до комп'ютерних томографів преміум класу, таким чином дає можливість робити дослідження на щелепно-лицевій ділянці з високим рівнем роздільної здатності та будувати 3Д моделі структур, які необхідні для опису пацієнтів.

Отримані результати статистично оброблені за допомогою програмного продукту Microsoft Excel 2010, який входить до складу пакета Microsoft Office 2010.

Результати дослідження та їх обговорення.

Результати аналізу комп'ютерних томограм носа та приносних пазух показали, що із 102-х обстежених осіб різних періодів зрілого віку чоловічої та жіночої статі у жодного пацієнта не виявлено повної відсутності контакту коренів зубів із ВЩП. У проаналізованих комп'ютерних томограм контакти все ж виявлені у тій чи іншій мірі, а саме у 3-х осіб жіночої статі не було контакту з зубами ВЩЗР лише з лівої сторони, коли він був присутній справа та у 1-ї особи чоловічої статі теж контакту зубів із ВЩП не було з лівої сторони (рис. 1).

У решти – 96 осіб (50 жінок та 46 чоловіків) контакт ВЩП із зубами ВЩЗР був присутній з відповідними зубами.

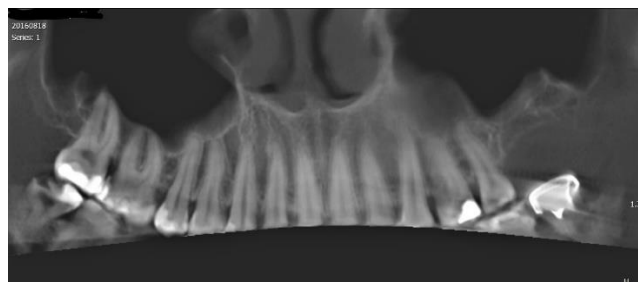

Рис. 1. КПКТ жінки, 40 років, із відсутністю контактів зубів ВЩЗР із ВЩП зліва

Розглянувши та проаналізувавши контакти зубів ВЩЗР із ВЩП як і зі слизовою оболонкою пазухи, так і з її кортикальною пластинкою, лівої та правої ВЩП відповідно (табл. 1, 2), можемо стверджувати, що контакт з кортикальною пластинкою та слизовою оболонкою не залежить від сторони.

Як з лівого, так і з правого боку найчастіше спостерігаємо контакти ВЩП з кортикальною пластинкою 25-го зуба, а саме у 54-х осіб (52,9 % випадків) та 15-го зуба, а саме у 56 осіб (54,9 % випадків) відповідного боку, а найрідше з 23-м (у 8 осіб – 7,84 % випадків) та 13-м (у 9 осіб – 8,82 % випадків) зубами відповідної сторони (рис. 2).

Щодо контакту зубів верхньощелепного зубного ряду із слизовою оболонкою ВЩП, то найчастіший контакт спостерігаємо з 26-м (у 47 осіб – 46,08 % випадків) та 27-м зубом (у 58 осіб – 56,86 % випадків) зліва та з 16-м зубом (у 47 осіб – 46,08 % випадків) та 17-м зубом (у 55 осіб – 53,92 % випадків) з правого боку (рис. 3).

Жодного разу не спостерігалось контакту зі слизовою оболонкою ВЩП 23-го та 13-го зубів, а вкрай рідко – контакт ВЩП відбувався з 14-м (у 2-х осіб – 1,96 % випадків) та 24-м (у 1 особи – 0,98 %) зубами.

Також проаналізовано контакти зубів зі слизовою оболонкою та кортикальною пластинкою ВЩП, залежно від віку.

Аналіз вікових змін ВЩП показав, що у ранньому зрілому віці найчастіше спостерігається контакт кортикальної пластинки ВЩП з 25-м та 15-м зубами відповідного боку, а саме у 66,7 % та 64,9 % випадків відповідно, а найрідше з 23,24-м та 13, 14-м зубами відповідного боку, а саме у 10,5 %, 22,8 % та 10,5 %, 14 % випадків відповідної сторони (рис. 4).

Виявлено контакт слизової оболонки ВЩП із ВЩЗР у ранньому зрілому віці найчастіше 26, 27-го та 16, 17-го зубів відповідної сторони, а саме у 54,4 %, 70,2 % та 59,6 %, 61,4 % випадків відповідного боку (рис. 5). Контакт слизової оболонки ВЩП із 13, 23-м зубами ВЩЗР у ранньому зрілому віці не виявлено жодного разу, а контакт із

14, 24-м зубами ВЦЗР виявлений вкрай рідко (1,75 % випадків) (див. рис. 5). Кортикальна пластинка ВЦП у ранньому зрілому віці контактувала із 18, 28-ми зубами ВЦЗР у 33,3 та 29,2 % випадків, а слизова оболонка ВЦП у тому ж ранньому віці контактувала із 18, 28-ми зубами ВЦЗР у 22,8 та 24,6 % випадків (див. рис. 4, 5).

Що стосується пізнього зрілого віку, контакт кортикальної пластинки ВЦП найчастіше трапляється із 15, 25 та 16, 26 зубами відповідної сторони, а саме у 42,2 %, 35,6 % та 44,4 %, 37,8 % випадків відповідної сторони, а контакт слизової оболонки з 17-м та 27-м зубами у 44 %, 44,4 % випадків. Найрідше у пізньому зрілому віці контактують 13, 23 корені зубів – 6,7 та 4,4% випадків відповідного боку (рис. 6).

Контакт слизової оболонки ВЦП практично

відсутній з 13, 14, 23 та 24 зубами (максимально 2,2 % випадків) і лише у середньому у 16 % випадків наявний контакт з 15-м та 25-м зубами у пізньому зрілому віці (рис. 7).

Отже, можна зауважити, що контакти кортикальної пластинки та слизової оболонки ВЦП із зубами ВЦЗР з віком зменшуються (див. рис. 6, 7).

У ранньому зрілому віці контакт 5-го зуба із кортикальною пластинкою ВЦП спостерігаємо у 66,7 % та 64,9 % випадків, а у пізньому – лише у 35,6 % та 42,2 % випадків (див. рис. 4, 6).

Також варто відзначити, що у ранньому зрілому віці контакти кортикальної пластинки ВЦП частіше бачимо з 13, 23-м, 14, 24-м, та 15, 25-м зубами відповідного боку, коли ж контакт слизової оболонки ВЦП припадає частіше на 16, 26-й та 17, 27-й зуби відповідно.

Таблиця 1

Частота виявлення контактів зубів із кортикальною пластинкою та слизовою оболонкою лівої ВЦП

	Контакт зубів із кортикальною пластинкою ВЦП						Контакт зубів із слизовою оболонкою ВЦП					
	23	24	25	26	27	28	23	24	25	26	27	28
абс.	8	20	54	38	31	30	0	1	14	47	58	21
%	7,8	19,6	52,9	37,3	30,4	29,4	0,0	1,0	13,8	46,1	56,9	20,6

Таблиця 2

Частота виявлення контактів зубів із кортикальною пластинкою та слизовою оболонкою правої ВЦП

	Контакт зубів із кортикальною пластинкою ВЦП						Контакт зубів із слизовою оболонкою ВЦП					
	13	14	15	16	17	18	13	14	15	16	17	18
абс	9	14	56	35	33	34	0	2	16	47	55	21
%	8,8	13,7	54,90	34,31	32,35	33,33	0,00	1,96	15,69	46,08	53,92	20,59

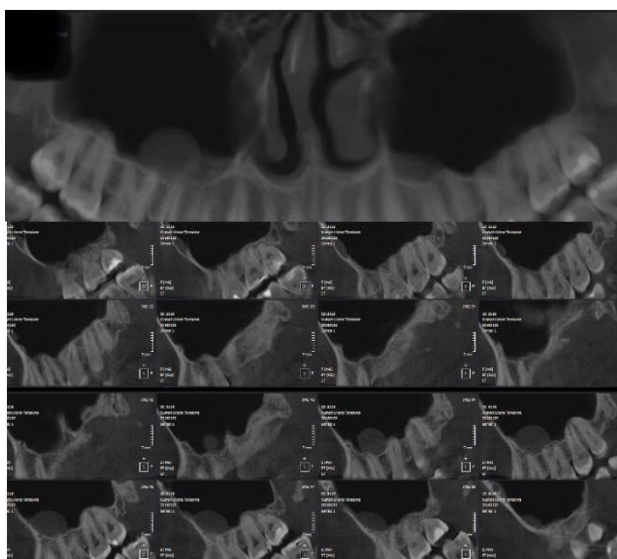


Рис. 2. КПКТ жінки, 28 років, із контактуванням 25 та 15 зубів ВЦЗР з кортикальною пластинкою ВЦП

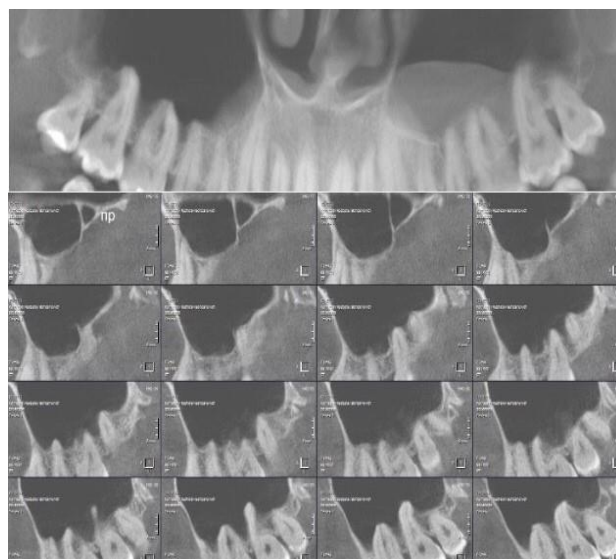


Рис. 3. КПКТ чоловіка, 41 років, із контактуванням 26, 27 та 16, 17 зубів ВЦЗР зі слизовою оболонкою ВЦП

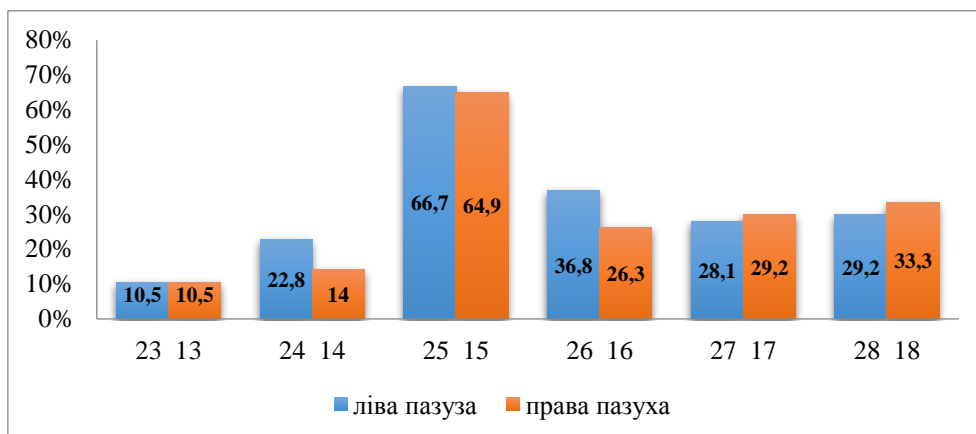


Рис. 4. Частота виявлення контакту кортикальної пластинки ВЦП із зубами ВЦЗР у ранньому зрілому віці

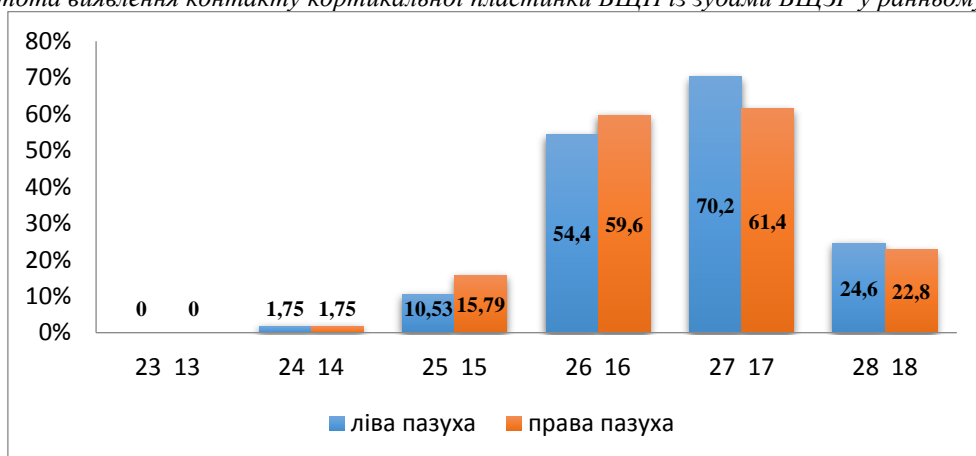


Рис. 5. Частота виявлення контакту слизової оболонки ВЦП із зубами ВЦЗР у ранньому зрілому віці

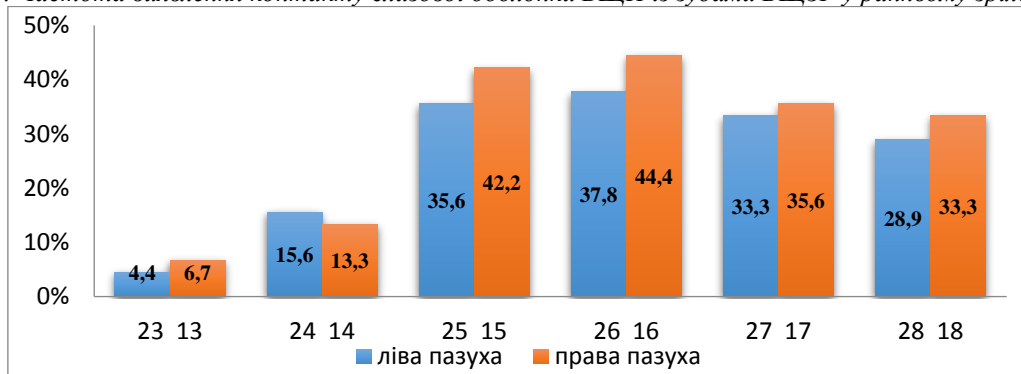


Рис. 6. Частота виявлення контакту кортикальної пластинки ВЦП із зубами ВЦЗР у пізньому зрілому віці

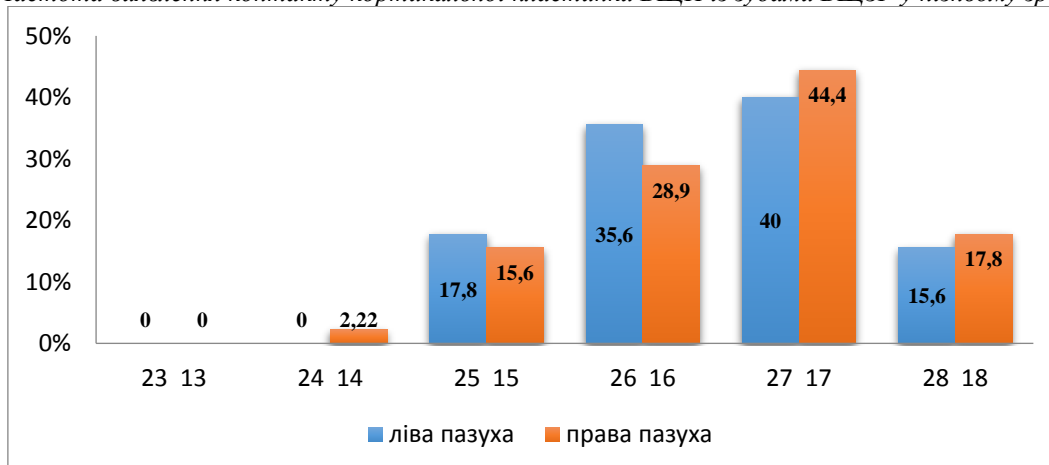


Рис. 7. Частота виявлення контакту слизової оболонки ВЦП із зубами ВЦЗР у пізньому зрілому віці

У пізньому зрілому віці майже відсутній контакт 13, 23-го та 14, 24-го зубів із слизовою оболонкою ВЩП. Проте 17-й та 27-й зуби ВЩЗР контактують найчастіше із слизовою оболонкою ВЩП у цьому віці, а саме у 44,4 % та 40 % випадків відповідно.

У пізньому зрілому віці 18-й та 28-й зуби контактують зі слизовою оболонкою ВЩП у 17,8 % та 15,6 % випадків відповідно, що пов'язано з віковими особливостями.

У ранньому зрілому віці переважають контакти зі слизовою оболонкою ВЩП, коли у пізньому зрілому віці – контакти як слизової оболонки, так і кортикальної пластинки ВЩП майже однакові.

Висновки. 1. У жодному випадку обстежених комп'ютерних томограм не було виявлено повної відсутності контакту коренів зубів із верхньощелепним зубним рядом. 2. Частота контакту з кортикальною пластинкою та слизовою оболонкою верхньощелепної пазухи не залежить від сторони. 3. Як з лівого, так і з правого боку найчастіше спостерігаємо контакти верхньощелепної пазухи з кортикальною пластинкою 25-го та 15-го коренів зубів, а найрідше з 23-м та 13-м коренями зубів відповідної сторони. 4. Найчастіший контакти зубів верхньощелепного зубного ряду зі слизовою

оболонкою верхньощелепної пазухи спостерігаємо з 16, 26-м та 17, 27-м зубами відповідної сторони. Жодного разу не спостерігалось контакту зі слизовою оболонкою верхньощелепної пазухи 23-го та 13-го коренів зубів, а вкрай рідко з 14-м та 24-м коренями зубів. 5. Контакти кортикальної пластинки та слизової оболонки верхньощелепної пазухи із зубами верхньощелепного зубного ряду з віком зменшуються. 6. У ранньому зрілому віці переважають контакти із слизовою оболонкою верхньощелепної пазухи, коли у пізньому зрілому віці контакти як слизової оболонки, так і кортикальної пластинки верхньощелепної пазухи майже однакові.

Перспективи подальших досліджень. У подальших дослідженнях варто проаналізувати контакти коренів зубів верхньощелепного зубного ряду залежно від статі та залежно від форми верхньощелепної пазухи. Також цікавим аналізом було б спостерігати тенденції до контактування коренів зубів з верхньощелепними пазухами у різних конституційних типів, проаналізувавши мультиспіральні комп'ютерні томографії. Це дасть підставу клініцистам для більш точної діагностики синуситів чи правильної постановки дентальних імплантів та уникненню можливих ускладнень.

References

1. Lopes LJ, Gamba TO, Bertinato JVJ, Freitas DQ. Comparison of panoramic radiography and CBCT to identify maxillary posterior roots invading the maxillary sinus. *Dentomaxillofacial Radiology*. 2016;45(6):20160043. doi:10.1259/dmfr.20160043.
2. Roque-Torres GD, Ramirez-Sotelo LR, Vaz SL de A, de Almeida de Bóscolo SM, Bóscolo FN. Association between maxillary sinus pathologies and healthy teeth. *Brazilian Journal of Otorhinolaryngology*. 2016;82(1):33-8. doi:10.1016/j.bjorl.2015.11.004.
3. Bambulyak AV. Suchasnyj pohlyad na osoblyvosti budovy i topografo-anatomichni vzayemovidnoshennya stinok lobovyx pazux iz sumizhnymy strukturamy lyudej zriloho viku. *Klinichna ta eksperymental'na patolohiya*. 2014;13(2):185-9. (in Ukrainian).
4. Ok E, Güngör E, Çolak M, Altunsoy M, Nur BG, Ağlarci OS. Evaluation of the relationship between the maxillary posterior teeth and the sinus floor using cone-beam computed tomography. *Surg Radiol Anatomy*. 2014;36(9):907-14. doi:10.1007/s00276-014-1317-3.
5. Barsukov MP. Morfoklinichni aspekty verxn'oshhelepnyx pazux. *Klinichna anatomiya ta operatyvna xirurhiya*. 2013;12(3):64-9. (in Ukrainian).
6. Daxno LO, Masna ZZ. Osoblyvosti formy komirkovyx i bazal'nyx duh verxn'oyi shhelepy ta yix spivvidnoshennya v osib riznoyi stati. *Klinichna anatomiya ta operatyvna xirurhiya*. 2015;14(4):72-5. (in Ukrainian).
7. Solon'ko MYu, Uhryn MM. Mozhlyvosti zastosuvannya konusno-promenevoyi komp'yuternoyi tomografiyi pry planuvanni dental'noyi implantaciyi. *Ohlyad literatury. Novyny stomatolohiyi*. 2011;2:6-12. (in Ukrainian).
8. Sharan A, Madjar D. Correlation between maxillary sinus floor topography and related root position of posterior teeth using panoramic and cross-sectional computed tomography imaging. *Oral Surg, Oral Med, Oral Pathol, Oral Radiol, Endodontol*. 2006;102(3):375-81. doi:10.1016/j.tripleo.2005.09.031.
9. Brüllmann DD, Schmidtmann I, Hornstein S, Schulze RK. Correlation of cone beam computed tomography (CBCT) findings in the maxillary sinus with dental diagnoses: a retrospective cross-sectional study. *Clin Oral*

- Investig.* 2012;16(4):1023-9. doi: 10.1007/s00784-011-0620-1.
10. Kwak HH, Park HD, Yoon HR, Kang MK, Koh KS, Kim HJ. Topographic anatomy of the inferior wall of the maxillary sinus in Koreans. *Int J Oral Maxillofac Surg.* 2004;33:382-8. doi: <http://dx.doi.org/10.1016/j.ijom.2003.10.012>.
11. Almashraqi AA, Ahmed EA, Mohamed NS, Barnkgkei IH, Elsherbini NA, Halboub ES. Evaluation of different low-dose multidetector CT and cone beam CT protocols in maxillary sinus imaging: part I-an in vitro study. *Dentomaxillofac Radiol.* 2017;46(6):20160323. doi: 10.1259/dmfr.20160323.
12. Dudij PF. Anatomichni varianty porozhnyny nosa ta prynosovykh pazux za danymy spiral'noyi komp'yuternoyi tomografiyi. *Halyc'kyj likars'kyj visnyk.* 2012;19(3):16-8. (in Ukrainian).
13. Proc'HB, Pyuryk VP, Dudij PF. Vykorystannya spiral'noyi komp'yuternoyi tomografiyi pry planuvanni dental'noyi implantaciyi. *Arxiv klinichnoyi medycyny.* 2014;1:51-4. (in Ukrainian).
14. Shpak SO, Bohdanov IO, Val'chyshyn SV. Ocinka anatomichnoyi budovy prydatkovykh pazux nosa ta nosovoyi porozhnyny za dopomohoyu konusno-promenevoyi komp'yuternoyi tomografiyi. *Promeneva diahnostyka, promeneva terapiya.* 2015;3-4:13-20. (in Ukrainian).
15. Pan'kevych AI, Loburec'VV, Kolisnyk IA, Hoho' AM. Ocinka kliniko-renthenolohichnykh osoblyvostej verxn'oshhelepnoyi pazuxy pry planuvanni dental'noyi implantaciyi. *London Review of Education and Science.* 2016;1(19):972-82.
16. Procak TV. Syntopichni osoblyvosti stinok verxn'oshhelepnykh pazux u lyudej yunac'koho viku. *Morfolohiya.* 2009;3(3):174-6. <https://doi.org/10.26641/1997-9665.2009.3.174-176>. (in Ukrainian).
17. Harrison DFN. Surgical anatomy of maxillary and ethmoidal sinuses – a reappraisal. *Laryngoscope.* 1971;81:1658-64.
18. Amin MF, Hassan EI. Sex identification in Egyptian population using Multidetector Computed Tomography of the maxillary sinus. *J Forensic Leg Med.* 2012;19(2):65-9. doi: 10.1016/j.jflm.2011.10.005.
19. Apostolakis D, Bissoon AK. Radiographic evaluation of the superior alveolar canal: measurements of its diameter and of its position in relation to the maxillary sinus floor: a cone beam computerized tomography study. *Clin Oral Implants Res.* 2014;25(5):553-9. doi: 10.1111/clr.12119.
20. Andrejchyn YuM. Histolohichni ta morfometrychni parametry kistkovoyi stinky verxn'oshhelepnoyi pazuxy pry xronichnomu synusyti. *Infekcijni xvoroby.* 2012;4:14-8. (in Ukrainian).
21. Lang J. *The maxillary sinus and teeth. Clinical Anatomy of the Nose, Nasal Cavity and Paranasal Sinuses.* New York: Thieme Medical Publishers Inc; 1989:76-9.
22. Akhlaghi M, Bakhtavar K, Kamali A, Maarefdoost J, Sheikhzadi A, Mousavi F, et al. The diagnostic value of anthropometric indices of maxillary sinuses for sex determination using CT-scan images in Iranian adults: A cross-sectional study. *J Forensic Leg Med.* 2017;49:94-100. doi: 10.1016/j.jflm.2017.05.017.
23. Puxlyk SM, Buchackyy MS. Sovremennyye metody vyzualyzacyyi sostoyaniya okolonosovykh pazuh. *Opyt ul'trazvukovoj dyahnostyky. Rynolohiya.* 2013;2:58-64. (in Russian).
24. Bornstein MM, Seiffert C, Maestre-Ferrin L, Fodich I, Jacobs R, Buser D, von Arx T. An Analysis of Frequency, Morphology, and Locations of Maxillary Sinus Septa Using Cone Beam Computed Tomography. *Int J Oral Maxillofac Implants.* 2016;31(2):280-7. doi: 10.11607/jomi.4188.

ВОЗМОЖНЫЕ ВАРИАНТЫ КОНТАКТОВ ЗУБОВ ВЕРХНЕЧЕЛЮСТНОГО ЗУБНОГО РЯДА С ВЕРХНЕЧЕЛЮСТНОЙ ПАЗУХОЙ СОГЛАСНО С КОНУСНО-ЛУЧЕВЫМИ КОМПЬЮТЕРНЫМИ ТОМОГРАММАМИ

Резюме. Верхнечелюстные пазухи имеют различные размеры и форму. Они могут отличаться левая от правой у одного и того же лица. Дно верхнечелюстной пазухи тесно граничит с зубами верхнечелюстного зубного ряда. Чем ближе контакт зубов со слизистой оболочкой, тем с большим количеством рисков сталкивается как стоматолог, так и отоларинголог в ряде хирургических процедур. Плоскостные рентгеновские снимки являются малопригодными для точной морфометрической оценки структурных взаимосвязей пазухи и корней зубов верхнечелюстного зубного ряда, тогда как конусно-лучевая компьютерная томография позволяет проводить тщательный анализ их соотношения. Осложнения чаще всего связаны с недообследованием пациента в полном объеме перед проведением необходимого вмешательства. Поэтому целью нашего исследования стало выяснение взаимосвязей между корнями зубов верхнечелюстного зубного ряда и структурами дна верхнечелюстной пазухи у лиц зрелого возраста по данным конусно-лучевого компьютерно-томографического обследования. В ходе проведенной работы были использованы компьютерные томограммы лиц с вариантами нормы верхнечелюстных пазух. В рабочую группу вошли 102 компьютерные томограммы (55 женщин и 47 мужчин) в возрасте 21–65 лет. Обследование выполнялось на конусно-лучевом томографе Point 3D Combi 500 (Корея) в «Центре Медицинской 3D Диагностики» в г. Львове. Программное обеспечение, обеспечивающее

визуализацию – software Xelis dental. Полученные результаты статистически обработаны с помощью программного продукта Microsoft Excell 2010, который входит в состав пакета Microsoft Office 2010. Результаты анализа компьютерных томограмм носа и околоносовых пазух показали, что из 102-х обследованных лиц различных периодов зрелого возраста мужского и женского пола, ни у одного пациента не было обнаружено полного отсутствия контакта корней зубов с верхнечелюстной пазухой. В проанализированных компьютерных томограмм контакты все же были обнаружены в той или иной степени, а именно – в 3х лиц женского пола не было контакта с зубами верхнечелюстного зубного ряда только с левой стороны, когда он присутствовал с правой стороны и в 1-го лица мужского пола также контакта зубов с верхнечелюстной пазухой не было с левой стороны. В остальных – 96-ти человек (50 женщин и 46 мужчин) контакт верхнечелюстной пазухой с зубами верхнечелюстного зубного ряда присутствовал с соответствующими зубами. Рассмотрев и проанализировав контакты зубов верхнечелюстного зубного ряда с верхнечелюстной пазухой как и со слизистой оболочкой пазухи, так и с ее кортикальной пластинкой, левой и правой верхнечелюстной пазухой соответственно – можем утверждать, что контакт с кортикальной пластинкой и слизистой оболочкой не зависит от стороны. Как с левой, так и с правой стороны чаще всего наблюдаем контакты верхнечелюстной пазухой с кортикальной пластинкой 25-го зуба, а именно в 54-х человек (52,9 % случаев) и 15-го зуба, а именно в 56 человек (54,9 % случаев) соответствующей стороны, а реже с 23-м (в 8ми человек – 7,84 % случаев) и 13-м (в 9ти человек – 8,82 % случаев) зубами соответствующей стороны. Что касается контакта зубов верхнечелюстного зубного ряда со слизистой оболочкой верхнечелюстной пазухой, то частый контакт наблюдаем с 26-м (в 47 человек – 46,08 % случаев) и 27-м зубом (в 58 лиц – 56,86 % случаев) слева и с 16-м зубом (в 47 лиц – 46,08 % случаев) и 17-м зубом (в 55 лиц – 3,92 % случаев) с правой стороны. Ни разу не наблюдалось контакта со слизистой оболочкой верхнечелюстной пазухой 23-го и 13-го зубов, а крайне редко – контакт верхнечелюстной пазухой происходил с 14-м (в 2-х человек – 1,96 % случаев) и 24-м (у 1 человека – 0,98 %) зубами. Также были проанализированы контакты зубов со слизистой оболочкой и кортикальной пластинкой верхнечелюстной пазухой, в зависимости от возраста. Анализ возрастных изменений верхнечелюстной пазухой показал, что в раннем зрелом возрасте чаще всего наблюдается контакт кортикальной пластинки верхнечелюстной пазухой с 25 и 15 зубами соответствующей стороны, а именно в 66,7 % и 64,9 % случаев соответственно, а реже с 23, 24 и 13, 14 зубами соответствующей стороны, а именно в 10,5 %, 22,8 % и 10,5 %, 14% случаев соответствующей стороны. Было обнаружено контакт слизистой оболочки верхнечелюстной пазухой с верхнечелюстным зубным рядом в раннем зрелом возрасте чаще всего 26, 27-го и 16, 17-го зубов соответствующей стороны, а именно в 54,4 %, 70,2 % и 59,6 %, 61,4 % случаев соответствующей стороны. Контакт слизистой оболочки верхнечелюстной пазухой с 13, 23 зубами ВЦЗР в раннем зрелом возрасте не было обнаружено ни разу, а контакт с 14, 24 зубами верхнечелюстного зубного ряда был обнаружен крайне редко (1,75% случаев). Кортикальная пластинка верхнечелюстной пазухой в раннем зрелом возрасте контактировала с 18, 28 зубами верхнечелюстного зубного ряда в 33,3 и 29,2 % случаев, а слизистая оболочка верхнечелюстной пазухой в том же раннем возрасте контактировала с 18, 28 зубами верхнечелюстного зубного ряда в 22,8 и 24,6 % случаев. Что касается позднего зрелого возраста – контакт кортикальной пластинки верхнечелюстной пазухой чаще всего встречается с 15, 25 и 16, 26 зубами соответствующей стороны, а именно в 42,2 %; 35,6 % и 44,4 %, 37,8 % случаев соответствующей стороны, а контакт слизистой оболочки с 17 и 27 зубов в 44 %, 44,4% случаев. Реже всего в позднем зрелом возрасте контактируют 13, 23 корни зубов – 6, 7 и 4,4 % случаев соответствующей стороны. Контакт слизистой оболочки верхнечелюстной пазухой практически отсутствует с 13, 14, 23 и 24 зубами (максимально 2,2 % случаев) и только в среднем в 16 % случаев имеется контакт с 15 и 25 зубами в позднем зрелом возрасте. Итак, можно заметить, что контакты кортикальной пластинки и слизистой оболочки верхнечелюстной пазухой с зубами верхнечелюстного зубного ряда с возрастом уменьшаются. В раннем зрелом возрасте контакт 5 зуба с кортикальной пластинкой верхнечелюстной пазухой наблюдаем в 66,7 % и 64,9 % случаев, а в позднем – только в 35,6 % и 42,2 % случаев. Также стоит отметить, что в раннем зрелом возрасте контакты кортикальной пластинки верхнечелюстной пазухой чаще видим из 13, 23, 14, 24 и 15, 25 зубами соответствующей стороны, когда же контакт слизистой оболочки верхнечелюстной пазухой приходится чаще на 16, 26 и 17, 27 зубы соответственно. В позднем зрелом возрасте почти отсутствует контакт 13, 23 и 14, 24 зубов со слизистой оболочкой верхнечелюстной пазухой. Однако 17 и 27 зубы ВЦЗР контактируют чаще всего со слизистой оболочкой верхнечелюстной пазухой в данном возрасте, а именно в 44,4 % и 40 % случаев соответственно. В позднем зрелом возрасте 18 и 28 зубы контактируют со слизистой оболочкой верхнечелюстной пазухой в 17,8 % и 15,6 % случаев соответственно, что связано с возрастными особенностями. В раннем зрелом возрасте – преобладают контакты со слизистой оболочкой верхнечелюстной пазухой, когда в позднем зрелом возрасте –

контакты как слизистой оболочки, так и кортикальной пластинки верхнечелюстной пазухой – почти одинаковые. Выводы. Частота контакта с кортикальной пластинкой и слизистой оболочкой верхнечелюстной пазухой не зависит от стороны. Чаще всего контакты зубов верхнечелюстного зубного ряда со слизистой оболочкой верхнечелюстной пазухой наблюдаем с 16, 26 и 17, 27 зубами соответствующей стороны. Ни разу не наблюдалось контакта со слизистой оболочкой верхнечелюстной пазухой 23 и 13 корней зубов, а крайне редко с 14 и 24 корнями зубе. Контакты кортикальной пластинки и слизистой оболочки верхнечелюстной пазухой с зубами верхнечелюстного зубного ряда с возрастом уменьшаются. В раннем зрелом возрасте – преобладают контакты со слизистой оболочкой верхнечелюстной пазухой, когда в позднем зрелом возрасте – контакты как слизистой оболочки, так и кортикальной пластинки верхнечелюстной пазухой – почти одинаковые.

Ключевые слова: верхнечелюстные пазухи, компьютерная томография, верхнечелюстной зубной ряд.

POSSIBLE VARIATIONS OF THE MAXILLARY SINUSES CONTACTS WITH THE TEETH OF MAXILLARY TOOTH ROW ACCORDING TO THE CONE-BEAM COMPUTED TOMOGRAPHY

Abstract. The maxillary sinuses have different sizes and shapes. They may differ from one in the left with the right. The ground of the maxillary sinus is closely border with the maxillary tooth row. The closer the contact of the teeth with the mucous membrane – the more risk faces the dentist and otolaryngologist in a number of surgical procedures. Planar X-rays are not suitable for accurate morphometric evaluation of the structural interactions between the sinuses and the roots of the maxillary teeth, while the cone-beam computed tomography allows a careful analysis of their correlation. Complications are most often associated with under-examination of the patient in full before the necessary intervention. Therefore, the purpose of our study was to find out the relationship between the roots of the maxillary teeth and the structures of the ground of the maxillary sinus (MS) in persons of mature age according to the data of a cone-beam computer tomographic examination. In the course of the research work, computer tomograms of persons with variants of the norm of maxillary sinuses were used. The working group included 102 computer tomograms (55 women and 47 men) aged 21-65. The survey was performed on the Point 3D Combi 500 (Korea) cone-beam, in the Center for Medical 3D Diagnostics in Lviv. Software providing visualization - software Xelis dental. The results are statistically processed using the Microsoft Excel 2010 software, which is part of the Microsoft Office 2010 suite. The results of the analysis of computer tomograms of the nose and paranasal sinuses showed that none of the 102 examined subjects of different periods of mature aged males and females had a complete absence of contact between the maxillary tooth roots and the maxillary sinuses. In the analyzed computer tomograms, contacts were still detected in one degree or another, namely – in 3 persons of the female gender there was no contact with the maxillary tooth row (MTR) only on the left side, when it was present on the right and in 1 person of the male gender, as well there was no contact of the maxillary tooth row with MS from the left side. In the rest – 96 people (50 women and 46 men), the contact with the MTR was present at the appropriate teeth. Considering and analyzing the contacts of the maxillary tooth row with MS, both with the sinus mucosa, and with its cortical plate, the left and right MS respectively, we can assert that contact with the cortical plate and mucous membrane is independent of the side. On the left side and on the right side, we often see contact with the cortical plate of the 25th tooth, namely 54 persons (52.9 % of cases) and the fifteenth tooth, namely 56% (54.9 % of cases) of the respective side, and at least with the 23rd (in 8 persons – 7.84 % of cases) and 13th (in 9 persons – 8.82 % of cases) by the teeth of the respective party. Concerning the contact of the MTR with the mucous membrane of the MS, the most frequent contact is observed with 26th (in 47 individuals – 46.08 % of cases) and 27th tooth (in 58 individuals – 56.86 % of cases) in the left and with the 16th tooth (in 47 individuals – 46.08 % of cases) and with 17th tooth (55 individuals – 3.92 % of cases) on the right side. No contact was ever observed with the MS's mucous membrane of the 23rd and 13th teeth, and very rarely - contact of the MS occurred with 14th (in 2 persons – 1.96 % of cases) and 24th (in one person – 0.98 %) teeth. The contacts of the teeth with the MS's mucous membrane and cortical plate, depending on the age, were also analyzed. The analysis of age-related changes in MS showed that in the early adulthood, contact cortical plate of the MS with the 25th and 15th teeth of the respective side is most frequently observed, namely in 66.7 % and 64.9 % of cases, respectively, and at least with the 23, 24 and 13, 14th teeth of the side concerned, namely 10.5 %, 22.8 % and 10.5 %, and 14 % of the cases of the respective side. The contact of the MS's mucous membrane with the maxillary tooth row in the early mature age was found to be most common in the 26, 27th and 16, 17th teeth of the respective side, namely in 54.4 %, 70.2 % and 59.6 %, 61.4 % of cases of the respective side. The contact of the MS's mucous membrane with 13, 23th teeth in the early mature age was never revealed, and contact with 14, 24th teeth of the MTR was found extremely rarely (1.75 % of cases). The MS's cortical plate in the early mature age was in contact with 18, 28th teeth of the MTR in 33.3 % and 29.2 % of cases, and the MS's mucous membrane at the same early mature age was in contact with 18, 28 teeth of MTR in 22.8 % and

24.6 % of cases. Concerning the late mature age, the contact of the cortical plate of the MS is most common with 15, 25 and 16, 26 teeth of the respective side, namely in 42.2 %, 35,6 % and 44,4%, 37,8 % of cases of the corresponding side, and contact of a mucous membrane of 17 and 27 teeth in 44 %, 44.4 % of cases. At the very least, in the late mature age, 13, 23rd teeth roots are contacted – 6.7 and 4.4 % of the cases of the corresponding side. The contact of the mucous membrane of the MS is practically absent with 13, 14, 23 and 24 teeth (maximum 2.2 % of cases), and only on average in 16 % of cases there is contact with 15 and 25 teeth in the late mature age. Thus, it can be noted that the contacts of the cortical plate and the mucous membrane of the MS with the teeth of MTR with age decreasing. In the early mature age, the contact of 5th tooth with MS's cortical plate is observed in 66.7 % and 64.9 % of cases, and in the late mature age – only in 35.6 % and 42.2 % of cases. It is also worth noting that at early mature contacts of the MS's cortical plate are more often seen with 13, 23; 14, 24; and 15, 25 teeth of the corresponding side, when the contact of the mucous membrane of the MS is more often with the 16, 26 and 17, 27 teeth, respectively. In late adolescence, there is almost no contact 13, 23 and 14, 24 teeth with MS's mucous membrane. However, 17 and 27 teeth of the MTR most often contact with the mucous membrane of the MS at this age, namely in 44.4 % and 40 % of cases, respectively. In late adulthood, 18 and 28 teeth contact with the mucous membrane of MS in 17.8 % and 15.6 % of cases, respectively, due to age characteristics. In the early adulthood, contacts with the MS's mucous membrane are dominated, when in the late adulthood contacts of both the mucous membrane and the cortical plate of the MS are almost identical. Conclusions: The frequency of contact with the MS's cortical plate and the mucous membrane is not dependent on the side. The most frequent contacts of the teeth of the maxillary tooth row with the maxillary sinus's mucous membrane are observed with 16, 26m and 17, 27th teeth of the corresponding side. There has never been contact with the mucous membrane of the MS with the 23rd and 13th tooth root, and very rarely with the 14th and 24th tooth root. Contacts of the cortical plate and the mucous membrane of the MS with the teeth of the MTR with age are reduced. In the early adulthood, contact with the mucous membrane of the MS is dominated, when in the late adulthood the contacts of both the mucous membrane and the cortical plate of the MS are almost identical.

Key words: maxillary sinus, computed tomography, teeth of the maxillary tooth row.

Відомості про автора:

Черкес Мар'яна Богданівна – асистент кафедри оперативної хірургії з топографічною анатомією Львівського національного медичного університету імені Данила Галицького.

Information about author:

Cherkes Mar'iana B. – Assistant Professor of the Department Operative Surgery with Topographic Anatomy of the Danylo Halytsky Lviv National Medical University.

Надійшла 20.12.2018 р.
Рецензент – проф. Олійник І.Ю. (Чернівці)