

УДК 616.132-007.2-053.32-089

DOI: <http://doi.org/10.31928/2305-3127-2019.4.2933>

**Б.М. Тодуров^{1,2}, В.Г. Карпенко¹, В.Ю. Вашкеба¹, В.В. Сакалов²,
О.А. Ласточкина¹, И.В. Галамай¹, В.Б. Демянчук^{1,2}**

¹ ДУ «Институт сердца МЗ Украины», Киев

² Национальная медицинская академия последипломного образования имени П.Л. Шупика, Киев

Хирургическое лечение коарктации аорты у новорожденного ребенка с массой тела 800 граммов

Хирургическое лечение коарктации аорты у новорожденных является высокоэффективным методом лечения, который может быть применен практически при всех анатомических формах порока. Однако считается, что экстремально низкая масса тела при рождении – это серьезныйотягощающий фактор в достижении успеха лечения, как во время операции, так и в послеоперационный период. В статье представлен случай успешной хирургической коррекции коарктации аорты у недоношенного новорожденного пациента с массой тела 800 г. Пациент в возрасте 16 дней был транспортирован в Институт сердца МОЗ Украины бригадой скорой помощи с диагнозом: критическая предуктальная коарктация перешейка аорты, открытый артериальный проток, гипотрофия 2-й степени, сердечная недостаточность IIБ стадии. На момент госпитализации состояние ребенка расценивалось как тяжелое и обуславливалось выраженной сердечной и дыхательной недостаточностью. В связи с тяжелым состоянием пациента было принято решение выполнить резекцию коарктации аорты, несмотря на критически низкую массу тела ребенка. В статье подробно описан ход проведенной операции. Послеоперационный период протекал без осложнений. На 15-е сутки пациент в стабильном состоянии был переведен в областную детскую больницу для дальнейшего выхаживания. Представленный случай дает основания утверждать, что оперативное лечение коарктации аорты у недоношенных детей может оставаться золотым стандартом лечения.

Ключевые слова: коарктация аорты, гипоплазия дуги аорты, хирургическая коррекция у новорожденных.

Посилання: Тодуров Б.М., Карпенко В.Г., Вашкеба В.Ю., Сакалов В.В., Ласточкина О.А., Галамай И.В., Демянчук В.Б. Хирургическое лечение коарктации аорты у новорожденного ребенка с массой тела 800 граммов // Кардіохірургія та інтервенційна кардіологія.– 2019.– № 4.– С. 29–33.

To cite this article: Todurov BM, Karpenko VG, Vashkeba VYu, Sakalov VV, Lastochkina OA, Galamay IV, Demyanchuk VB. Surgical treatment coarctation of the aorta in a premature newborn weighing 800 g. *Cardiac Surgery and Interventional Cardiology*. 2019;4(27):29-33 (in Russ.).

Коарктация аорты – один из самых часто встречаемых врожденных пороков развития сердечно-сосудистой системы. Частота коарктации аорты среди всех врожденных пороков сердца составляет 6,5 % случаев [1]. Естественное течение этой патологии крайне неблагоприятно. Без хирургического лечения 46 % пациентов с изолированной коарктацией умирают в течение

первого года жизни, а при сочетании коарктации с другими врожденными пороками летальность возрастает вплоть до 90 % [2, 3]. Хирургическое лечение данной патологии у новорожденных считается высокоэффективным методом, который может быть применен практически при всех анатомических формах порока. Однако считается, что экстремально низкая масса тела при рожде-

Демянчук Віталій Богданович, к. мед. н., лікар-хірург серцево-судинний, заступник генерального директора з кардіохірургії ДУ «Інститут серця МОЗ України», доцент кафедри. E-mail: v_tall_e@hotmail.com

Стаття надійшла до редакції 29 листопада 2019 р.

нии является серьезным отягощающим фактором в достижении успеха лечения, как во время операции, так и в послеоперационный период [2–5]. Учитывая тот факт, что в доступной литературе отсутствуют данные о хирургическом лечении коарктации аорты у новорожденных с низкой массой тела, мы представляем случай успешной хирургической коррекции коарктации аорты у недоношенного новорожденного пациента с массой тела 800 г.

Клинический случай

Пациент И., возраст 16 дней (история болезни № 1856/18), был транспортирован в Институт сердца МОЗ Украины бригадой скорой помощи из регионального центра 20.03.2018 г. с диагнозом: критическая предуктальная коарктация перешейка аорты, открытый артериальный проток, гипотрофия 2-й степени, сердечная недостаточность IIБ степени. Из анамнеза стало известно, что мальчик из двойни, родился преждевременно на 32-й неделе беременности. При поступлении масса тела ребенка составляла всего 800 г, рост – 48 см. На момент госпитализации состояние ребенка расценивалось как тяжелое и обуславливалось выраженной сердечной и дыхательной недостаточностью. Он был помещен в специальный кувез (Giraffe OmniBed., General Electric, США), где создавался и постоянно поддерживался оптимальный и крайне необходимый для недоношенных детей микроклимат (температура воздуха + 37 °С, влажность 65 %), проводилась искусственная вентиляция легких. Постоянно корректировались показатели кислотно-основного состояния и уровни газов крови. Для поддержания адекватной системной перфузии через открытый артериальный проток с момента госпитализации и до начала основного этапа операции непрерывно проводилась инфузия простагландина E₁ (0,05 мкг · кг⁻¹ · мин⁻¹). При ЭКГ – ритм синусовый, регулярный, с частотой сокращений сердца 130–140 в 1 мин. По данным трансторакальной эхокардиографии в режиме 2D: конечнодиастолический объем левого желудочка (ЛЖ) – 15 мл, фракция выброса ЛЖ – 35 %. Клапанный аппарат сердца – в норме. Сегментарная сократимость ЛЖ – в норме, выраженная гипоплазия дуги аорты (сегмент В) с градиентом давления в месте сужения 85 мм рт. ст. По данным спиральной компьютерной томографии (аортографии с внутривенным болюсным контрастированием) выявлена коарктация перешейка аорты с гипо-

плазией дуги аорты в сегменте В. Внутренний просвет сосуда в гипоплазированном сегменте составлял менее 2 мм в диаметре (рис. 1).

В связи с тяжелым состоянием пациента было принято решение выполнить резекцию коарктации аорты, несмотря на критически низкую массу тела ребенка – 800 г.

После доставки пациента в операционный блок (рис. 2) проведена стандартная левосторонняя заднебоковая торакотомия по третьему межреберному промежутку. Затем полностью была мобилизована аорта, подключичная артерия, левая сонная артерия, начальный отдел нисходящей грудной аорты. Также мобилизовали три пары межреберных артерий. Перевязан, прошит и отсечен открытый артериальный проток. Для полного устранения гипоплазированного сегмента дуги аорты сосудистый зажим накладывали таким образом, чтобы частично пережать устье левой сонной артерии. При этом обязательно контролировали артериальное давление на лучевой артерии правой руки, что являлось показателем адекватности кровотока через брахиоцефальный ствол. Нисходящую грудную аорту пережимали дистальнее коарктации (на уровне отхождения первой пары межреберных артерий). Затем коарктацию широко резецировали с тщательным иссечением перидуктальной ткани. Разрез на дуге аорты продлевали по малой кривизне дуги, проксимальнее устья левой сонной артерии 3–4 мм до ранее наложенного зажима. Продольный разрез нисходящей аорты проводили по задней «губе». После этого выполняли расширенный косой анастомоз при помощи непрерывного обвивного шва, используя шовный материал prolene 7-0 (рис. 3). После окончания формирования анастомоза первым снимали зажим на нисходящей аорте, затем зажим, наложенный на дугу аорты.

Послеоперационный период протекал без осложнений. Длительность искусственной вентиляции легких составила 18 ч, кровопотеря по дренажным трубкам – 4 мл. В отделении интенсивной терапии ребенок провел 5 дней, интенсивную терапию проводили согласно европейским стандартам лечения критических пороков сердца. Спиральная компьютерная томография (аортография с внутривенным болюсным контрастированием), проведенная после операции, продемонстрировала хороший результат коррекции (рис. 4).

На 15-е сутки пациент в стабильном состоянии был переведен в областную детскую больницу для дальнейшего выхаживания.

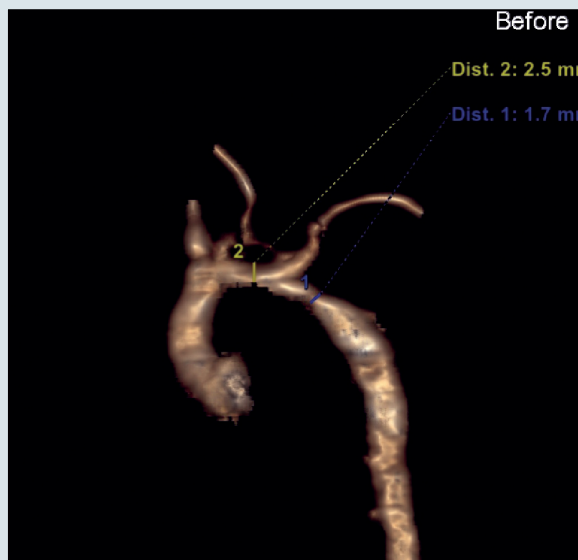

Рис. 1. Спиральна комп'ютерна томографія: 3D реконструкція аорти до операції. 1 – сегмент аорти А, 2 – сегмент аорти В

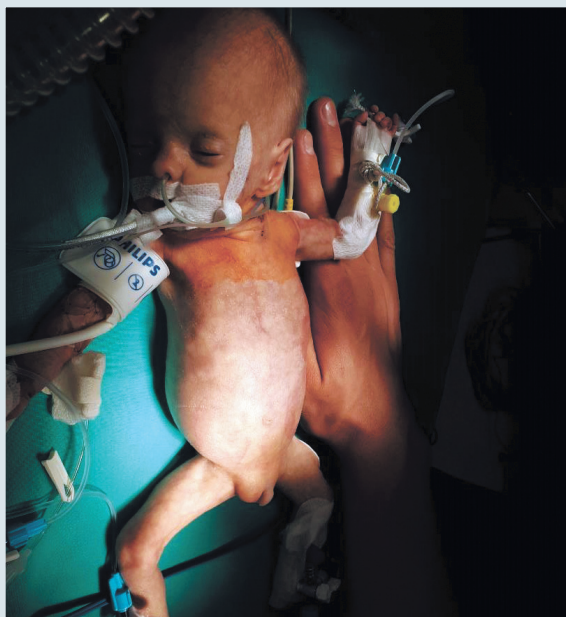

Рис. 2. Пациент после доставки в операционную

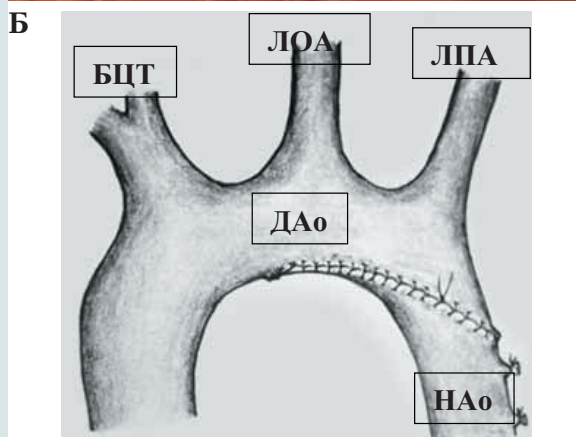
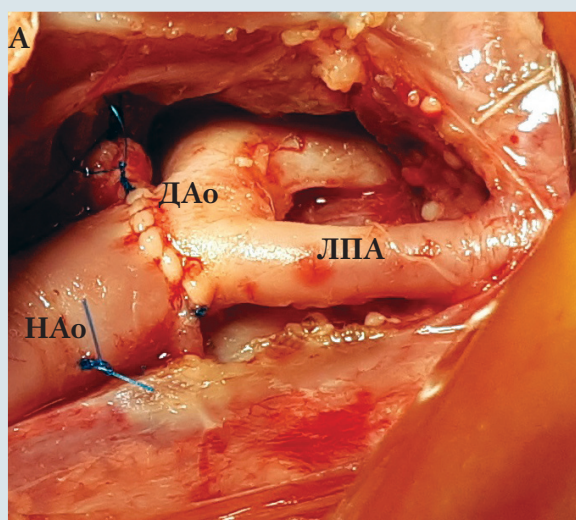


Рис. 3. Расширенный анастомоз конец в конец: А – интраоперационное фото, Б – схема. БЦТ – брахиоцефальный ствол; ЛОА – левая общая сонная артерия; ДАо – дуга аорты; ЛПА – левая подключичная артерия; НАо – нисходящая аорта

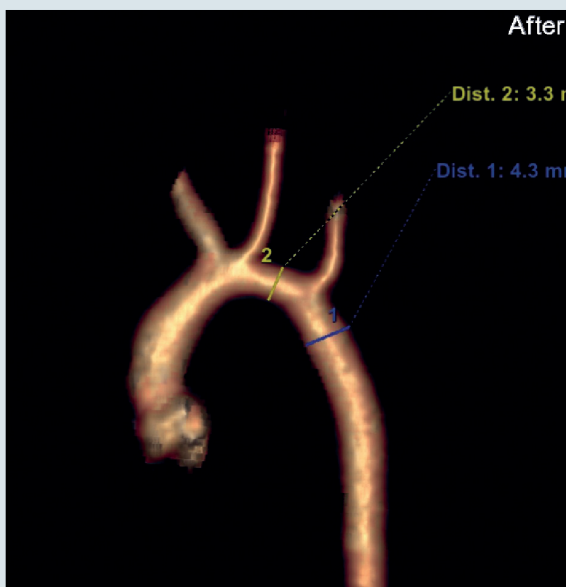

Рис. 4. Спиральная компьютерная томография: 3D реконструкция аорты после операции. 1 – сегмент аорты А, 2 – сегмент аорты В

Обсуждение

Хирургическая операция – резекция с анастомозом конец в конец – является методом выбора в лечении коарктации аорты у новорожденных. При этом виде коррекции госпитальная летальность составляет в среднем 2 % [1, 3, 5]. Молодой возраст пациента и тубулярный тип

анатомії коарктатії завжди считались факторами ризику для виникнення неблагочинного исхода після операції [2, 5]. Особоме місце серед контингенту новороджених пацієнтів складають недоношені діти з різною ступенем гіпотрофії. W.R. Mogrow і соавтори показали, що суцільно з морфометричної точки зору такі пацієнти завжди мають менше в діаметрі кільця аортального клапана, менший діаметр власної дуги і перешейка аорти, більший в діаметрі брахіоцефальний ствол і накінець більшу дистанцію між лівою загальною сонною артерією і лівою підключичною артерією [7]. Подібні анатомічні взаємозв'язки природним чином ускладнюють виконання хірургічного прийому, а значить, можуть не забезпечувати хорошого безпосереднього і віддаленого результату втручання. Тяжлий соматичний статус новорожденного також призводить до того, що результати лікування в цій групі дітей гірше. Так, частота госпітальної летальності складає від 12 до 25 %, віддаленої – від 8,3 до 11 % і рекоарктацій – від 29 до 44 % випадків [2, 8]. Неудовлетвореністю показателями ранньої післяопераційної летальності була обумовлена розробка концепції двухітупового лікування – баллонної

ангіопластики з наступною хірургічною коррекцією. Однак і цей метод лікування у новороджених асоціюється з неприйнятною високою частотою рекоарктацій 83 % [2]. Співвідношення проведення ангіопластики коарктатії аорти у недоношених новороджених з низькою масою тіла достатньо невелике. В літературі описано тільки два випадки успішного лікування у дитини з масою тіла 970 г [9] і навіть 460 г [10]. Е.А. Ваха і соавтори продемонстрували кращі на сьогодні результати – летальність 5,5 % після операції резекції коарктатії серед 18 новороджених з масою тіла менше 2 кг [2]. В доступній нам літературі немає опису оперативного лікування данної патології у пацієнтів з такою низькою масою тіла, як в наведеному нами випадку.

Висновки

Наведений випадок успішного хірургічного корекції коарктатії аорти у недоношеного новорожденного пацієнта масою тіла 800 г дає підстави утверджувати, що оперативне лікування коарктатії аорти у недоношених дітей може залишатися золотим стандартом лікування.

Конфлікт інтересів немає.

Участь авторів: концепція і проект роботи критичний огляд матеріалу за змістом – Б.Т.; збір матеріалу – Б.Т., В.К., В.В., В.С., О.Л., І.Г., В.Д.; огляд літератури, написання статті – В.Д.

Автори статті висловлюють щирою вдячністю доктору Л.А. Стеценко за допомогу в підготовці ілюстративних матеріалів.

Література

1. Zehr K.J., Gillinov A.M., Redmond J.M. et al. Repair of coarctation of the aorta in neonates and infants: a thirty-year experience // *Ann. Thorac. Surg.*– 1995.– Vol. 59.– P. 33–41. doi: 10.1016/0003-4975(94)00825-r.
2. Bacha E.A., Almondovar M., Wessel D.L. et al. Surgery for coarctation of the aorta in infants weighing less than 2 kg // *Ann. Thorac. Surg.*– 2001.– Vol. 71.– P. 1260–1264. doi: 10.1016/s0003-4975(00)02664-3.
3. Lacour-Gayet F., Bruniaux J., Serraf A. et al. Hypoplastic transverse arch and coarctation in neonates. Surgical reconstruction of the aortic arch: a study of sixty-six patients // *J. Thorac. Cardiovasc. Surg.*– 1990.– Vol. 100.– P. 808–816.
4. Mehmood A., Ismail S.R., Kabbani M.S. Outcome of low body weight (<1.5 kg) infants undergoing cardiac surgery // *J. Saudi Heart Assoc.*– 2014.– Vol. 26 (3).– P. 132–137. doi: 10.1016/j.jsha.2014.03.002.
5. Merrill W.H., Hoff S.J., Stewart J.R. et al. Operative Risk Factors and Durability of Repair of Coarctation of the Aorta in the Neonate // *Ann. Thorac. Surg.*– 1994.– Vol. 58.– P. 399–403. doi: 10.1016/0003-4975(94)92214-4.
6. McElhinney D.B., Yang S.G., Hogarth A.N. et al. Recurrent arch obstruction after repair of isolated coarctation of the aorta in neonates and young infants: is low weight a risk factor? // *J. Thorac. Cardiovasc. Surg.*– 2001.– Vol. 122.– P. 883–890. doi: 10.1067/mtc.2001.116316.
7. Morrow W.R., Huhta J.C., Murphy D.J.Jr, McNamara D.G. Quantitative morphology of the aortic arch in neonatal coarctation // *J. Am. Coll. Cardiol.*– 1986.– Vol. 8.– P. 616–620. doi: 10.1016/s0735-1097(86)80191-7.
8. Sudarshan C.D., Cochrane A.D., Jun Z.H. et al. Repair of coarctation of the aorta in infants weighing less than 2 kilograms // *Ann. Thorac. Surg.*– 2006.– Vol. 82.– P. 158–163. doi: 10.1016/j.athoracsur.2006.03.007.
9. McMahon C.J., Alromani A., Nihil M.R. Balloon angioplasty of critical coarctation in a 970-gram premature infant // *Cardiol. Young.*– 2001.– Vol. 11.– P. 468–471. doi: 10.1017/s1047951101000634.
10. Schamberger M.S., Lababidi Z.A. Successful balloon angioplasty of a coarctation in an infant < 500 g // *Pediatr. Cardiol.*– 1998.– Vol. 19.– P. 418–429. doi: 10.1007/s002469900340.

**Б.М. Тодуров^{1,2}, В.Г. Карпенко¹, В.Ю. Вашкеба¹, В.В. Сакалов², О.А. Ласточкіна¹,
І.В. Галамай¹, В.Б. Дем'янчук^{1,2}**

¹ ДУ «Інститут серця МОЗ України», Київ

² Національна медична академія післядипломної освіти імені П.Л. Шупика, Київ

Хірургічне лікування коарктації аорти в новонародженої дитини з масою тіла 800 грамів

Хірургічне лікування коарктації аорти в новонароджених вважається високоефективним методом лікування, який може бути застосований практично при всіх анатомічних формах вади. Однак вважається, що екстремально низька маса тіла при народженні є серйозним обтяжливим фактором у досягненні успіху лікування як під час операції, так і в післяопераційний період. У статті представлено випадок успішної хірургічної корекції коарктації аорти в недоношеного новонародженого пацієнта з масою тіла 800 г. Пацієнт віком 16 днів був транспортований в Інститут серця МОЗ України бригадою швидкої допомоги з діагнозом: критична предуктальна коарктація перешийка аорти, відкрита артеріальна протока, гіпотрофія 2-го ступеня, серцева недостатність ІІБ стадії. На момент госпіталізації стан дитини розцінювався як тяжкий і обумовлювався вираженою серцевою і дихальною недостатністю. У зв'язку з тяжким станом пацієнта було прийнято рішення виконати резекцію коарктації аорти, попри критично низьку масу тіла дитини. У статті докладно описано хід проведеної операції. Післяопераційний період перебігав без ускладнень. На 15-ту добу пацієнт у стабільному стані був переведений в обласну дитячу лікарню для подальшого виходжування. Представлений випадок дає підстави стверджувати, що оперативне лікування коарктації аорти в недоношених дітей може залишатися золотим стандартом лікування.

Ключові слова: коарктація аорти, гіпоплазія дуги аорти, хірургічна корекція в новонароджених.

**B.M. Todurov^{1,2}, V.G. Karpenko¹, V.Yu. Vashkeba¹, V.V. Sakalov², O.A. Lastochkina¹,
I.V. Galamay¹, V.B. Demyanchuk^{1,2}**

¹ Heart Institute, Ministry of Health of Ukraine, Kyiv, Ukraine

² Shupyk National Medical Academy of Postgraduate Education, Kyiv, Ukraine

Surgical treatment coarctation of the aorta in a premature newborn weighing 800 g

Surgical treatment of coarctation of the aorta in newborns is considered a highly effective method, which can be used in almost all anatomical forms of malformation. However, extremely low birth weight may present an obstacle for the successful treatment, both during surgery and in the postoperative period. We present a case of surgical correction of aortic coarctation in a premature newborn patient weighing 800 g. A 16-day-old patient was transported to the clinics by an ambulance team with a diagnosis of critical preductal coarctation of the aortic isthmus, open ductus arteriosus, grade 2 malnutrition, grade IIB heart failure. At the time of hospitalization, the condition of the child was regarded as severe due to severe heart and respiratory failure. Due to the serious condition of the patient, it was decided to perform a resection of coarctation of the aorta, despite the critically low body weight of the child. The postoperative period was uneventful. On the 15th day, the patient was transferred to the regional children's hospital in stable condition. This case suggests that surgical treatment of aortic coarctation remains a gold standard of the treatment in premature infants.

Key words: aortic coarctation, aortic arch hypoplasia, surgical correction in newborns.