

## БАГАТОФАКТОРНИЙ АНАЛІЗ МОРФОЛОГІЧНИХ ПОКАЗНИКІВ КОМПОНЕНТІВ СКРОНЕВО-НИЖНЬОЩЕЛЕПНОГО СУГЛОБА В ПЛОДОВОМУ ПЕРІОДІ

*Д.Б. Столяр, О.В. Цигикало, Л.П. Лаврів, О.Л. Скрипа, Л.А. Андрущак*

Вищий державний навчальний заклад України "Буковинський державний медичний університет", м. Чернівці

*З розвитком комп'ютерної томографії та магнітно-ядерно-резонансної томографії з'явилася можливість представляти зображення в числовому вигляді, без препарування "заглянути" в пошарову структуру біологічних об'єктів, об'єктивізувати розміри, відстані, діаметри та співвідношення складових компонентів об'єктів дослідження. Тому використання новітніх методів діагностичної медичної візуалізації набуває вагомого значення при вивченні анатомічних препаратів (в морфологічних дослідженнях).*

**Мета роботи.** *Визначити топографоанатомічні особливості скронево-нижньощелепного суглоба у плодовому та ранньому неонатальному періодах онтогенезу людини за даними новітніх малоінвазивних діагностичних методів (комп'ютерна томографія).*

**Матеріали та методи.** *Дослідження виконане на 15 препаратах плодів та 8 новонароджених людини за допомогою комплексу методів морфологічного дослідження: макроскопії, рентгенографії, комп'ютерної томографії, морфометрії, краниометрії, статистичного аналізу. За допомогою аналізу сканів комп'ютерної томографії на програмно-апаратному комплексі встановлені розміри кістково-хрящових компонентів скронево-нижньощелепного суглоба та їх щільність в одиницях Гаунсфілда.*

**Результати.** *Дослідження показало, що у плодів людини нижньощелепна ямка скроневої кістки плоска, її глибина протягом плодового періоду збільшується лише в 2,25 рази і в новонароджених становить  $0,717 \pm 0,133$  мм. Суглобовий горбик скроневої кістки диференціюється з третього триместру внутрішньоутробного розвитку у вигляді підвищення на нижній поверхні основи її виличного відростка. Типовою формою головки нижньої щелепи в перинатальному періоді є дахоподібна. Ширина головки нижньої щелепи протягом плодового періоду збільшується в розмірах в 2,03 рази і в новонароджених становить  $0,454 \pm 0,0568$  см.*

**Висновки.** *За даними комп'ютерної томографії щільність кістково-хрящової тканини нижньощелепної ямки скроневої кістки упродовж II-III триместрів внутрішньоутробного розвитку та у новонароджених змінюється з 299 до 818 НУ, щільність кістково-хрящової тканини голівки нижньої щелепи - від 112 до 263 НУ, що свідчить про інтенсивний розвиток компонентів скронево-нижньощелепного суглоба. Наприкінці 8-го і на початку 9-го місяців внутрішньоутробного розвитку відбувається прискорення темпів ущільнення кісткової тканини головки нижньої щелепи порівняно з показниками щільності нижньощелепної ямки скроневої кістки.*

### **Ключові слова:**

*скронево-нижньощелепний суглоб, плодовий період, комп'ютерна томографія, одиниці щільності Гаунсфілда.*

Клінічна та експериментальна патологія Т.17, №4 (66). С.76-80.

DOI:10.24061/1727-4338.XVII.4.66.2018.102

E-mail: stolyar@bsmu.edu.ua

## МНОГОКОМПОНЕНТНЫЙ АНАЛИЗ МОРФОЛОГИЧЕСКИХ ПОКАЗАТЕЛЕЙ КОМПОНЕНТОВ ВИСОЧНО-НИЖНЕЧЕЛЮСТНОГО СУСТАВА В ПЛОДНОМ ПЕРИОДЕ

*Д.Б. Столяр, А.В. Цигикало, Л.П. Лаврив, О.Л. Скрипа, Л.А. Андрущак*

*С развитием компьютерной томографии и магнитно-ядерно-резонансной томографии появилась возможность представлять изображение в числовом виде, без препарирования "заглянуть" в послойное строение биологических объектов, объективизировать размеры, расстояния, диаметры соотношение составляющих объектов исследования. Поэтому использование новейших методов визуализации приобретает большого значения при изучении анатомических препаратов.*

**Цель работы.** *Определить топографо-анатомические особенности височно-нижнечелюстного сустава в плодовом и неонатальном периодах онтогенеза человека по данным новейших малоинвазивных диагностических методов.*

**Материалы и методы.** *Исследование проведено на 15 препаратах плодов и 8 препаратах новорождённых методами макроскопии, рентгенографии, компьютерной томографии, морфометрии, краниометрии, статистического анализа. С помощью сканов компьютерной томографии на программно-аппаратном комплексе*

### **Ключевые слова:**

*височно-нижнечелюстной сустав, плодовый период, компьютерная томография, единицы плотности Гаунсфілда.*

Клиническая и экспериментальная патология Т.17, №4 (66). С.76-80.

установлены размеры костно-хрящевых компонентов височно-нижнечелюстного сустава и их плотность в единицах Гаунсфилда.

**Результаты.** Исследование показало, что у плодов нижнечелюстная ямка височной кости плоская, её глубина на протяжении плодового периода увеличивается только в 2,25 раза и у новорождённых составляет  $0,717 \pm 0,133$  мм. Суставный горбок височной кости дифференцируется с третьего триместра внутриутробного развития в виде возвышения на нижней поверхности основы её вилочного отростка. Типичной формой головки нижней челюсти в перинатальном периоде является крышеподобная. Ширина головки нижней челюсти, на протяжении плодового периода, увеличивается в размерах в 2,03 раза и у новорождённых составляет  $0,454 \pm 0,0568$  см.

**Выводы.** По данным компьютерной томографии плотность костно-хрящевой ткани нижнечелюстной ямки височной кости в период II-III триместров внутриутробного развития и у новорождённых изменяется с 299 до 818 HU, плотность костно-хрящевой ткани головки нижней челюсти - с 112 до 263 HU, что свидетельствует про интенсивное развитие компонентов височно-нижнечелюстного сустава. В конце 8-го и начале 9-го месяцев внутриутробного развития происходит уплотнение костной ткани головки нижней челюсти по сравнению с показателями плотности нижнечелюстной ямки височной кости.

#### Key words:

temporomandibular joint, fetal period, computed tomography, Hounsfield density units.

Clinical and experimental pathology. Vol.17, №4 (66). P.76-80.

#### MULTIFACTOR ANALYSIS OF MORPHOLOGICAL INDICES OF THE TEMPOROMANDIBULAR JOINT IN FETAL PERIOD

**D.B. Stoliar, O.V. Tsygkalo, L.P. Lavriv, O.L. Skrypa, L.A. Andrushchak**

With the development of computed tomography and magnetic-nuclear-resonance tomography, it became possible to present an image in numerical form, without dissection to "look" into the layered structure of biological objects, dimensions, distances, diameters, the ratio of the components of the objects under study. Therefore, the use of new visualization methods is of great importance in the study of anatomical preparations.

**Objective.** Determine the topographic-anatomical features of the temporomandibular joint in the fetal and neonatal periods of human ontogenesis according to the latest minimally invasive diagnostic methods.

**Material and methods.** The study was conducted on 15 preparations of fetuses and 8 preparations of newborns by the methods of macroscopy, X-ray, computed tomography, morphometry, craniometry, statistical analysis. With the help of computed tomography scans on the software-hardware complex, the dimensions of the bone-cartilage components of the temporomandibular joint were established and their density in units of Hounsfield.

**Results.** The study has shown that in the fetuses the mandibular fossa of the temporal bone is flat, its depth during the fetal period increases only 2.25 times and in newborns it is  $0.717 \pm 0.133$  mm. The articular tubercle of the temporal bone is differentiated from the third trimester of intrauterine development in the form of an elevation on the lower surface of the base of zygomatic process. The typical form of the head of the lower jaw in the perinatal period is the roof-like. The width of the head of the mandible, during the fetal period, increases in size by 2.03 times and in a newborn is  $0.454 \pm 0.0568$  cm.

**Conclusions.** According to computed tomography, the density of the bone-cartilaginous tissue of the mandibular fossa of the temporal bone in the period of the II-III trimesters of intrauterine development and in newborns changes from 299 to 818 HU, the density of the bone-cartilage tissue of the mandible head - from 112 to 263 HU, which indicates intensive development of temporomandibular joint components. At the end of the 8th and the beginning of the 9th month of intrauterine development, the bone tissue of the head of the mandible is compacted compared to the density of the mandibular fossa of the temporal bone.

#### Вступ

З розвитком комп'ютерної томографії (КТ) та магнітно-ядерно-резонансної томографії з'явилася можливість представляти зображення в числовому вигляді, без препарування "заглянути" в пошарову структуру біологічних об'єктів, об'єктивізувати розміри, відстані, діаметри та співвідношення складових компонентів

об'єктів дослідження [1-4]. Тому використання новітніх методів візуалізації набуває неабиякого значення при вивченні анатомічних препаратів [5-8]. Патологія скронево-нижньощелепного суглоба (СНЩС) - актуальна проблема сучасної стоматології, вона посідає третє місце серед захворювань зубощелепної системи після карієсу та уражень пародонту. 28% дорослих людей

страждають від дисфункції СНЩС, 30-55% людей скаржаться на певні зубощелепні порушення: аномальне положення щелеп (25%), дистальна оклюзія (5-12,1%) [7, 8]. Складність у діагностиці пов'язана з відсутністю чіткої рентгенологічної характеристики складових елементів СНЩС, що зумовлено анатомічними особливостями будови суглоба, близьким розташуванням основи черепа, органа слуху. Для формування правильного діагнозу та вибору адекватного лікування патології СНЩС необхідно провести повний аналіз його структурних елементів [6].

### Мета роботи

Визначити топографоанатомічні особливості скронево-нижньощелепного суглоба у плодовому та ранньому неонатальному періодах онтогенезу людини.

Виконане дослідження з нових позицій висвітлює особливості становлення СНЩС його топографії та будови на етапах перинатального періоду розвитку, що може бути морфологічною основою для встановлення нових діагностичних критеріїв нормального розвитку СНЩС за даними новітніх малоінвазивних діагностичних методів (КТ, МРТ).

### Матеріал та методи дослідження

Дослідження виконане на 15 препаратах плодів та 8 новонароджених людини методами макроскопії, рент-

генографії, комп'ютерної томографії, морфометрії, краніометрії, статистичного аналізу. За допомогою аналізу КТ сканів на програмно-апаратному комплексі встановлені розміри кістково-хрящових компонентів СНЩС та щільність кістково-хрящових структур СНЩС в одиницях щільності Гаунсфілда (НУ).

### Результати та їх обговорення

При аналізі КТ-сканів спостерігалось рівномірне збільшення розмірів компонентів СНЩС протягом перинатального періоду (рис. 1). Інтенсивніше зростають розміри висоти щілини (відстань між суглобовими поверхнями СНЩС) на 14-му, 15-му і 27-29 тижнях внутрішньоутробного розвитку та в новонароджених. Ширина нижньощелепної ямки інтенсивніше збільшується на 15-му, 20-му, 21-му і 32 тижнях внутрішньоутробного розвитку та в новонароджених. Глибина нижньощелепної ямки збільшується рівномірно, з періодами інтенсивного збільшення на 18-му, 19-му, 21-му і 30 тижнях внутрішньоутробного розвитку, а також спостерігається подальше збільшення глибини нижньощелепної ямки в новонароджених. За період спостереження (від 14 тижнів внутрішньоутробного розвитку до 7-ї доби) відбувається збільшення висоти щілини СНЩС в 2,1 раза, ширини нижньощелепної ямки - 1,7 раза, ширини голівки нижньої щелепи - 2,03 раза, глибини нижньощелепної ямки - в 2,25 раза.

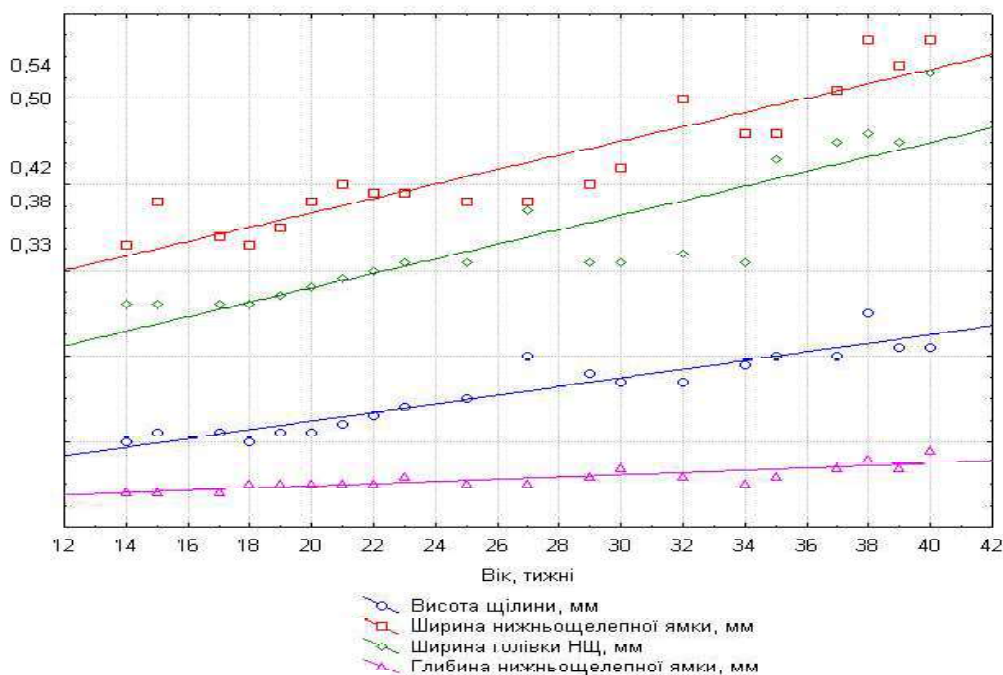


Рисунок 1. Динаміка зміни розмірів компонентів скронево-нижньощелепного суглоба в плодовому періоді розвитку людини

Загалом спостерігається рівномірне збільшення щільності кістково-хрящових компонентів СНЩС. Виявлено більш інтенсивне ущільнення нижньощелепної ямки на 18-24 тижнях внутрішньоутробного розвитку (5-6 місяць) та в новонароджених. Щільність нижньощелепної ямки збільшується рівномірно, з періодами інтенсивного розвитку на 14-18 (4 та початок 5 міс.), 32-34 тижнях внутрішньоутробного розвитку та в новона-

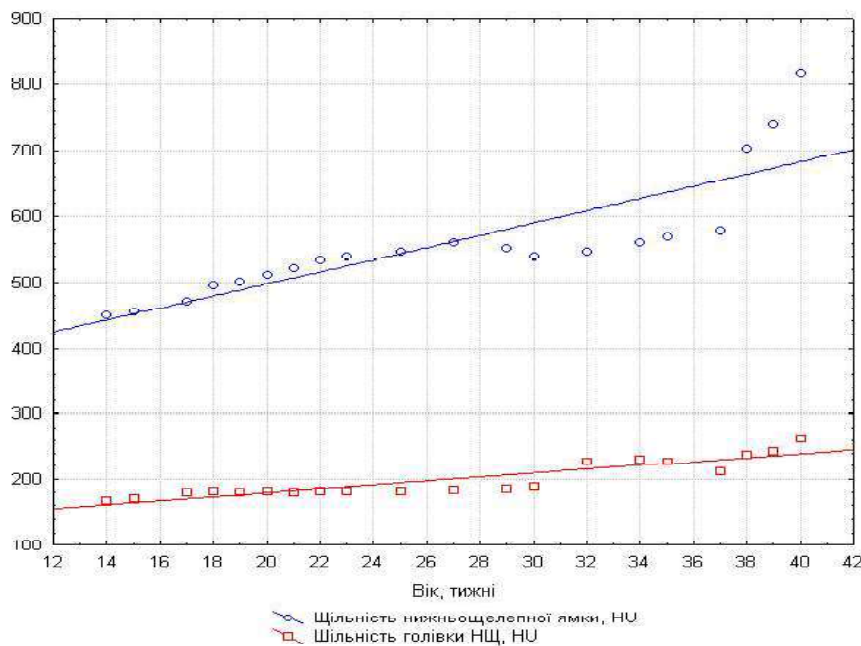
роджених. Наприкінці 8-го і на початку 9-го місяців внутрішньоутробного розвитку відбувається прискорення темпів ущільнення кістково-хрящової тканини голівки нижньої щелепи порівняно із показниками щільності нижньощелепної ямки скроневої кістки. За період спостереження спостерігається збільшення щільності кістково-хрящових компонентів СНЩС, а саме щільності нижньощелепної ямки - в 1,81 раза та

збільшення щільності голівки нижньої щелепи - в 1,56 раза. Для з'ясування тенденцій змін компонентів СНЩС у віковій динаміці проведено багатофакторний регресійний аналіз.

Спостерігається інтенсивне підвищення рівнів щільності компонентів СНЩС в період 8-9 місяців та у новонароджених, що відповідає періоду готовності компонентів СНЩС для виконання його природних функцій (рис. 2). За допомогою кореляційного аналізу розмірів кістково-хрящових компонентів СНЩС та показників його щільності спостерігався сильний кореляційний зв'язок ( $r \geq 0,90$ ) між висотою щілини (відстань між суглобовими поверхнями СНЩС) та віком ( $r=0,9425$ ). Встановлено середньої сили кореляційний зв'язок ( $r \geq 0,70$ ) - між шириною голівки нижньої щелепи

та віком ( $r=0,8828$ ), щільністю голівки нижньої щелепи та віком ( $r=0,8449$ ); найслабший кореляційний зв'язок - між щільністю голівки нижньої щелепи та глибиною нижньощелепної ямки скроневої кістки ( $r=0,7808$ ).

У плодів нижньощелепна ямка скроневої кістки плоска, її глибина протягом плодового періоду збільшується лише в 2,25 раза і в новонароджених становить  $0,717 \pm 0,133$  мм. Суглобовий горбик скроневої кістки диференціюється з третього триместру внутрішньоутробного розвитку у вигляді підвищення на нижній поверхні основи її виличного відростка. Типовою формою голівки нижньої щелепи в перинатальному періоді є дахоподібна. Ширина голівки нижньої щелепи протягом плодового періоду збільшується в розмірах у 2,03 раза і в новонароджених становить  $0,454 \pm 0,0568$  см.



**Рисунок 2. Показники щільності кістково-хрящових компонентів скронево-нижньощелепного суглоба в плодовому періоді розвитку людини**

### Висновки

1. За даними комп'ютерної томографії, щільність кістково-хрящової тканини нижньощелепної ямки скроневої кістки упродовж II-III триместрів внутрішньоутробного розвитку та у новонароджених змінюється з 299 до 818 HU, щільність кістково-хрящової тканини голівки нижньої щелепи - від 112 до 263 HU, що свідчить про інтенсивний розвиток компонентів скронево-нижньощелепного суглоба.

2. Наприкінці 8-го і на початку 9-го місяців внутрішньоутробного розвитку відбувається прискорення темпів ущільнення кісткової тканини голівки нижньої щелепи порівняно показниками щільності нижньощелепної ямки скроневої кістки.

### Перспективи подальших досліджень

Подальше вивчення СНЩС сприятиме верифікації даних отриманих шляхом УЗД, КТ, МРТ, а також може слугувати підґрунтям для визначення критичних періодів в розвитку лицевої ділянки черепа плода людини.

### Список літератури

1. Cil AS, Bozkurt M, Bozkurt DK. Intrauterine Temporomandibular Joint Dislocation: Prenatal Sonographic Evaluation. *Clin Med Res.* 2014;12(1-2):58-60. doi: 10.3121/cm.2013.1148
2. Flores RL. Neonatal mandibular distraction osteogenesis. *Semin Plast Surg.* 2014;28(4):199-206. doi: 10.1055/s-0034-1390173
3. Pahwa S, Bhalla AS, Roychaudhary A, Bhutia O. Multidetector computed tomography of temporomandibular joint: A road less travelled. *World J Clin Cases.* 2015;3(5):442-9. doi: 10.12998/wjcc.v3.i5.442
4. Pauwels R, Jacobs R, Singer SR, Mupparapu M. CBCT-based bone quality assessment: are Hounsfield units applicable? *Dentomaxillofac Radiol* [Internet]. 2015[cited 2018 Sep 19];44(1):20140238. Available from: [https://www.birpublications.org/doi/full/10.1259/dmfr.20140238?url\\_ver=Z39.88-2003&rfr\\_id=ori:rid:crossref.org&rfr\\_dat=cr\\_pub%3dpubmed](https://www.birpublications.org/doi/full/10.1259/dmfr.20140238?url_ver=Z39.88-2003&rfr_id=ori:rid:crossref.org&rfr_dat=cr_pub%3dpubmed) doi: 10.1259/dmfr.20140238
5. Лазарева ЕА, Лихачев ВК, Новиков ВМ. Распространенность заболевания височно-нижнечелюстного сустава на фоне хронических соматических патологий. *Український медичний альманах.* 2014;17(2):37-9.
6. Radlanski RJ, Renz H. An atlas of prenatal development of the human orofacial region. *Eur J Oral Sci.* 2010;118(4):321-4. doi: 10.1111/j.1600-0722.2010.00756.x

7.Максєв ВФ, Телішевська УД, Кучер АР. Обґрунтування використання алгоритмів діагностики скронево-нижньощелепних розладів. Український стоматологічний альманах. 2016; 1(3):68-74.

8.Максєв ВФ, Кучер АР, Риберт ЮО, Жизномирська ОО, Філіпський АВ. Ультрасонографія в діагностиці дегенеративних змін скронево-нижньощелепного суглобу. Вісник проблем біології і медицини. 2014;1(2):228-33.

#### References

1.Cil AS, Bozkurt M, Bozkurt DK. Intrauterine Temporomandibular Joint Dislocation: Prenatal Sonographic Evaluation. Clin Med Res. 2014;12(1-2):58-60. doi: 10.3121/cmr.2013.1148

2.Flores RL. Neonatal mandibular distraction osteogenesis. Semin Plast Surg. 2014;28(4):199-206. doi: 10.1055/s-0034-1390173

3.Pahwa S, Bhalla AS, Roychaudhary A, Bhatia O. Multidetector computed tomography of temporomandibular joint: A road less travelled. World J Clin Cases. 2015;3(5):442-9. doi: 10.12998/wjcc.v3.i5.442

4.Pauwels R, Jacobs R, Singer SR, Mupparapu M. CBCT-based bone quality assessment: are Hounsfield units applicable? Dentomaxillofac Radiol [Internet]. 2015[cited 2018 Sep 19];44(1):

20140238. Available from: [https://www.birpublications.org/doi/full/10.1259/dmfr.20140238?url\\_ver=Z39.88-2003&rfr\\_id=ori:rid:crossref.org&rfr\\_dat=cr\\_pub%3dpubmed](https://www.birpublications.org/doi/full/10.1259/dmfr.20140238?url_ver=Z39.88-2003&rfr_id=ori:rid:crossref.org&rfr_dat=cr_pub%3dpubmed) doi: 10.1259/dmfr.20140238

5.Lazareva EA, Likhachev VK, Novikov VM. Rasprostranennost' zabolovaniya visochno-nizhnechelyustnogo sustava na fone khronicheskikh somaticheskikh patologiy [The prevalence of the disease of the temporomandibular joint on the background of chronic somatic pathologies]. Ukrains'kyi medychni al'manakh. 2014;17(2):37-9. (in Russian).

6.Radlanski RJ, Renz H. An atlas of prenatal development of the human orofacial region. Eur J Oral Sci. 2010;118(4):321-4. doi: 10.1111/j.1600-0722.2010.00756.x

7.Makeyev V, Telishevskaya U, Kucher A. Obgruntuvannya vykorystannya alhorytmiv diahnozyky skronevo-nyzhn'oschelepnykh rozladiv [Reasoning for the use of tempo-mandibular disorder diagnostic algorithms]. Ukrains'kij stomatologichnij al'manah. 2016;1(3):68-74. (in Ukrainian).

8. Makeyev VF, Kucher AR, Rybert JO, Zhyznomyrska OO, Filip'skiy AV. Ul'trasonohrafiya v diahnozytsi deheneryvnykh zmin skronevo-nyzhn'oschelepnoho suhlobu [Ultrasoundography in Osteoarthritis of the Temporomandibular Joint]. Bulletin of problems biology and medicine. 2014;1(2):228-33. (in Ukrainian).

#### Відомості про авторів:

Столяр Д.Б. - к. мед. н., асистент кафедри гістології, цитології та ембріології Вищого державного навчального закладу України "Буковинський державний медичний університет", м. Чернівці

Цигикало О.В. - д. мед. н., доцент, завідувач кафедри гістології, цитології та ембріології Вищого державного навчального закладу України "Буковинський державний медичний університет", м. Чернівці

Лаврів Л.П. - к. мед. н., старший викладач кафедри анатомії, топографічної анатомії та оперативної хірургії Вищого державного навчального закладу України "Буковинський державний медичний університет", м. Чернівці

Скрипа О.Л. - аспірант кафедри хірургічної стоматології та щелепно-лицевої хірургії Вищого державного навчального закладу України "Буковинський державний медичний університет", м. Чернівці

Андрущак Л.А. - асистент кафедри гістології, цитології та ембріології Вищого державного навчального закладу України "Буковинський державний медичний університет", м. Чернівці

#### Сведения об авторах:

Столяр Д.Б. - к.мед.н., асистент кафедры гистологии, эмбриологии, цитологии Высшего государственного учебного заведения Украины "Буковинский государственный медицинский университет", г. Черновцы

Цигикало А.В. - д. мед. н., доцент заведующий кафедры гистологии, эмбриологии, цитологии Высшего государственного учебного заведения Украины "Буковинский государственный медицинский университет", г. Черновцы

Лаврив Л.П. - к. мед. н., старший преподаватель кафедры анатомии, топографической анатомии и оперативной хирургии Высшего государственного учебного заведения Украины "Буковинский государственный медицинский университет", г. Черновцы

Скрипа О.Л. - аспирант кафедры хирургической стоматологии и челюстно-лицевой хирургии Высшего государственного учебного заведения Украины "Буковинский государственный медицинский университет", г. Черновцы

Андрущак Л.А. - ассистент кафедры гистологии, эмбриологии, цитологии Высшего государственного учебного заведения Украины "Буковинский государственный медицинский университет", г. Черновцы

#### Information about the authors:

Stoliar D.B. - candidate of Medical Science, Assistant of the Department of Histology, Cytology and Embryology of the Higher State Educational Establishment of Ukraine "Bukovinian State Medical University" (Chernivtsi City, Ukraine)

Tsyhykalo O.V. - doctor of Medical Science, Head of the Department of Histology, Cytology and Embryology of the Higher State Educational Establishment of Ukraine "Bukovinian State Medical University" (Chernivtsi City, Ukraine)

Lavriv L.P. - candidate of Medical Science, senior Lecturer of the Department of Anatomy, Topographic Anatomy and Operative Surgery of the Higher State Educational Establishment of Ukraine "Bukovinian State Medical University" (Chernivtsi City, Ukraine)

Skrypa O.L. - aspirant of the Department of Surgical Dentistry and Maxillar-facial Surgery of the Higher State Educational Establishment of Ukraine "Bukovinian State Medical University" (Chernivtsi City, Ukraine)

Andruschak L.A. - assistant of the Department of Histology, Cytology and Embryology of the Higher State Educational Establishment of Ukraine "Bukovinian State Medical University" (Chernivtsi City, Ukraine)

Стаття надійшла до редакції 12.10.2018

Рецензент – проф. О.М. Слободян

© Д.Б. Столяр, О.В. Цигикало, Л.П. Лаврів, О.Л. Скрипа, Л.А. Андрущак, 2018