

УДК 616.314 – 089.29 – 633.001

©А. М. Потапчук, В. М. Криванич, В. В. Русин, М. Ю. Гончарук-Хомин
ДВНЗ «Ужгородський національний університет»

Аналіз результатів успішності іммедіат-імплантації з використанням дентальних імплантатів системи «Zircon Prior Fortis»

Резюме. У статті представлено аналіз результатів іммедіат-імплантації з використанням системи «Zircon Prior» на основі комплексного підходу до динамічної оцінки критеріїв успішності лікування (рецесії м'яких тканин, змін рівня медіальних і дистальних сосочків, рентгенологічної втрати кісткової тканини в періімплантатній зоні, динаміки коефіцієнта стабільності імплантатів (КСІ)) у період встановлення та через 3, 6 та 12 місяців. Визначено успішність іммедіат-імплантації у хворих з патологією пародонта на основі порівняння даних досліджуваної та контрольної груп, а також сформульовано алгоритм рекомендацій протоколу іммедіат-імплантації багатокорневих зубів, який забезпечує надійну дистальну опору для ортопедичних конструкцій та скорочує терміни подальшого раціонального протезування.

Ключові слова: іммедіат-імплантація, критерії успішності.

А. М. Потапчук, В. М. Криванич, В. В. Русин, М. Ю. Гончарук-Хомин
ГВУЗ «Ужгородський національний університет»

Анализ результатов успешности иммедиа-имплантации с использованием дентальных имплантатов системы «Zircon Prior Fortis»

Резюме. В статье представлен анализ результатов иммедиа-имплантации с использованием системы «Zircon Prior» на основе комплексного подхода к динамической оценке критериев успешности лечения (рецессии мягких тканей, изменений уровня медиальных и дистальных сосочков, рентгенологической потере костной ткани в периимплантатной зоне, динамики коэффициента стабильности имплантатов (КСИ)) в период установления и через 3, 6 и 12 месяцев. Определены успешность иммедиа-имплантации у больных с патологией пародонта на основе сравнения данных исследуемой и контрольной групп, а также сформулирован алгоритм рекомендаций протокола иммедиа-имплантации многокорневых зубов, который обеспечивает надежную дистальную опору для ортопедических конструкций и сокращает сроки последующего рационального протезирования.

Ключевые слова: иммедиа-имплантация, критерии успешности.

A. M. Potapchuk, V. M. Kryvanych, V. V. Rusin, M. Yu. Honcharuk-Khomyn
Uzhhorod National University

Analysis of success results of immediat-implantation with the use of «Zircon Prior Fortis» dental implant system

Summary. Scientific paper is devoted to the analysis of immediat-implantation with the use of «Zircon Prior» system through an integrated approach to dynamic assessment criteria for treatment success (soft tissue recession, changes in the medial and distal papillae, radiological bone loss in peri-implant zone, dynamics of implants stability quality (ISCQ)) during insertion and after 3, 6 and 12 months. Success of

immediat-implantation in patients with periodontal pathology is defined based on comparison of researched and control groups data, and formulated recommendations algorithm for immediat-implantation protocol of multirroot teeth providing strong support for the distal orthopedic structures and reducing the subsequent of rational prosthetic treatment.

Key words: immediat-implantation, success criteria.

Вступ. Наукові досягнення останніх десятиліть у галузі хірургічної та ортопедичної стоматології, пародонтології, остеології, біоматеріалознавства, поява нових остеопластичних матеріалів, вивчення особливостей інтеграції дентальних імплантатів, а також розробка креативних протоколів реконструктивних операцій альвеолярних відростків щелеп звужили протипоказання та розширили можливості дентальної імплантації будь-якої локалізації [1, 24, 25].

Незважаючи на те, що число дентальних імплантацій в практичній стоматології збільшується з кожним роком, втрата імплантатів, яка пов'язана з їх дезінтеграцією і розвитком періімплантиту, на жаль, залишається поширеним ускладненням [6, 14, 15]. Тому проводяться подальші дослідження, в яких вивчаються фактори, що спричиняють негативний результат дентальних імплантацій. Перспективним, з ще не до кінця вивченими біологічними перевагами, є метод імплантації в лунку видаленого зуба (іммедіат-імплантація), який проводять, як правило, в ділянці однокороневих зубів [3, 4].

Систематизовані дані про особливості та ефективність іммедіат-імплантації багатокороневих зубів майже відсутні, а кількість невирішених проблем щодо вибору матеріалів для імплантатів, їх конструкції, протоколу імплантації та особливостей термінів протезування з урахуванням біомеханіки в різних клінічних ситуаціях зумовлює необхідність проведення комплексного клініко-експериментального дослідження для верифікації ефективності віддалених результатів заміщення дефектів зубного ряду конструкціями з опорою на імплантатах [8, 9].

Метою дослідження стало проведення аналізу результатів успішності іммедіат-імплантації з використанням системи «Zircon Prior Fortis» та її впливу на пародонтальні зміни в періімплантатній зоні.

Матеріали і методи. Було проведено клінічне дослідження 26 пацієнтів віком від 25 до 75 років, яким встановлено 79 іммедіат-імплантатів системи «Zircon Prior Fortis» в

термін до 1 року. Одразу після імплантації встановлювали тимчасову коронку для забезпечення раннього функціонального навантаження. У 7 випадках іммедіат-імплантацію проведено у дистальних відділах верхньої щелепи після видалення багатокороневих зубів. Два імплантати системи «Zircon Prior Fortis» з діаметром 5 мм встановлювали в ділянці піднебінного кореня та 3,75 мм – в щічній локалізації. Для пластики кісткового дефекту лунки використовували біокомпозитний матеріал «СИНТЕКІСТЬ» та колагенову мембрану. Для закриття дефекту формували піднебінний слизово-окисний клапоть на ніжці.

Результати оцінювали через 1, 3, 6, 12 місяців. Критеріями оцінки успішності були відсутність симптомів сполучення та симптомів інфікування і запалення пазухи, повне щільне прилягання ясен до імплантата, наявність адекватної зони кератизованого прикріплення ясен, відсутність рубцевих змін на піднебінні, рентгенологічне підтвердження кісткової регенерації навколо імплантата [5, 7].

Зміни м'яких тканин і рівня медіальних та дистальних сосочків оцінювали методом фотографування за допомогою цифрової камери Nikon P-90 перед видаленням, після установки імплантата та тимчасової коронки, через 3 місяці, через 6 місяців після установки постійної коронки, через 12 місяців після імплантації. Рівень ясен вимірювали по лінії, паралельній осі реставрації, проведеної від лінії відрахунку до найбільш апікальної точки крайової ділянки ясен. Рівень сосочка вимірювали по лінії, паралельній вісі реставрації, проведеної від лінії відрахунку до найбільш корональної точки сосочка (рис. 1) [11, 12].

Для дослідження впливу патології пародонта на успішність іммедіат-імплантації було сформовано досліджувану вибірку в кількості 12 пацієнтів (17 імплантатів) та контрольну групу із 10 пацієнтів (12 імплантатів), у яких не було патології пародонта.

У більшості випадків для визначення стану кісткової тканини навколо імплантатів використовують рентгенологічні дослідження.

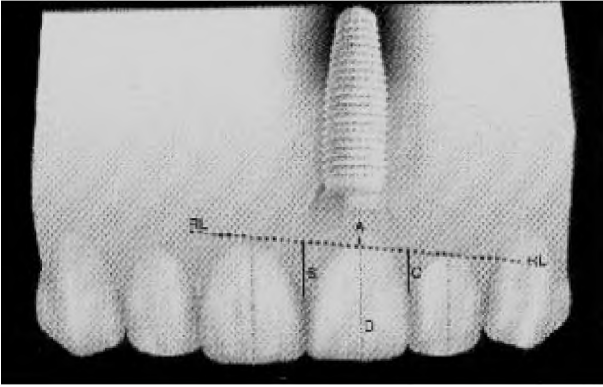


Рис. 1. Схеми оцінки стану м'яких тканин (за J. Kan et al., 2004).

Зміни рівня маргінального краю кісткової тканини вимірювали з медіальної та дистальної сторін, відштовхуючись від основної лінії, проведеної через місце з'єднання імплантата з абатментом (рис. 2) [10, 24, 25].

Однак враховуючи, що дані радіовізіографічні дослідження надають характеристики тільки рівня оптичної щільності та структури кістки в ділянці імплантації, але не дають змоги оцінити її реакцію на величину функціонального навантаження, що вкрай необхідно для розуміння оптимізації успішності та прогнозу дентальної імплантації, для оцінки функціонального рівня інтеграції імплантів використовували прилад «Osstell mentor» (Швеція) [20]. Даний прилад реєструє амплітуду і частоту коливань імплантата з визначенням значення коефіцієнта стабільності імплантата (KSI), величина якого коливається в межах від 0 до 100 ум. од. [21, 22].

Успішність імплантації оцінювали за критерієм T. Albrektsson, G. A. Zarb et al. (1986).

Результати досліджень та їх обговорення.

Відомості про причини втрати зубів у пацієнтів, що увійшли в дослідження, представлені на рисунку 3. У структурі причин втрати зубів домінував ускладнений каріес, питома вага якого склала 68%. Пародонтит був причиною адентії у 20% випадків. Частка посттравматичної адентії була 12%.

При оцінці естетичного результату імплантації з подальшим ортопедичним лікуванням враховували не тільки форму коронки, але й гармонічність ясенного контуру (рис. 4).

Рецесія ясен, як правило, завжди супроводжує реставрації на імплантатах. У наших дослідженнях зміни рівня краю ясен в періоддо лікування через 3–6–12 місяців склали відповідно $(0,36 \pm 0,04)$ мм, $(0,40 \pm 0,05)$ мм, $(0,48 \pm 0,05)$ мм, $(0,55 \pm 0,05)$ мм. Зміни статистично достовірні ($p < 0,001$) і за один рік склали $(0,55 \pm 0,05)$ мм (табл. 1).

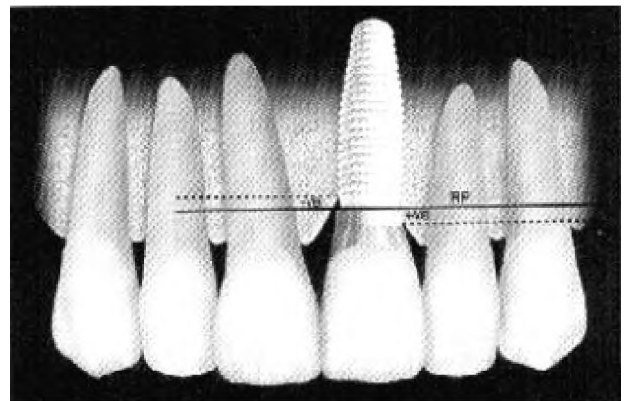


Рис. 2. Схеми оцінки зміни маргінального краю кісткової тканини в періімплантатній зоні (за K. Rungcharassaeng et al., 2002).

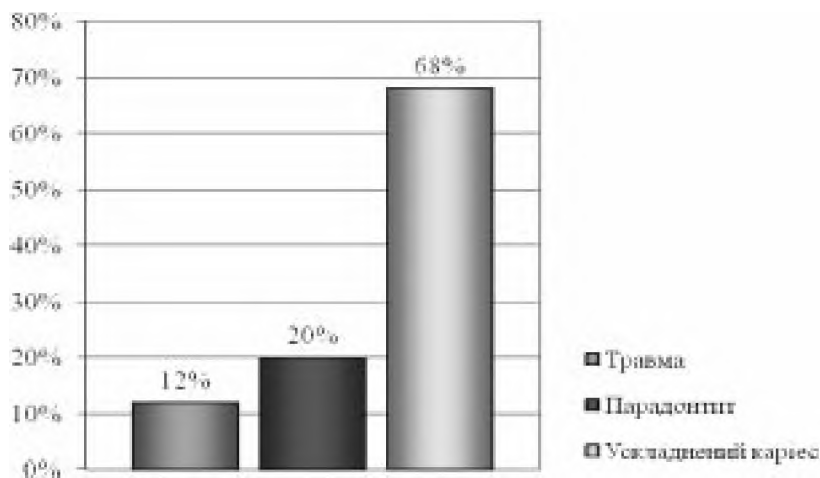


Рис. 3. Структура причин адентії у пацієнтів, яким проведено імплантацію.

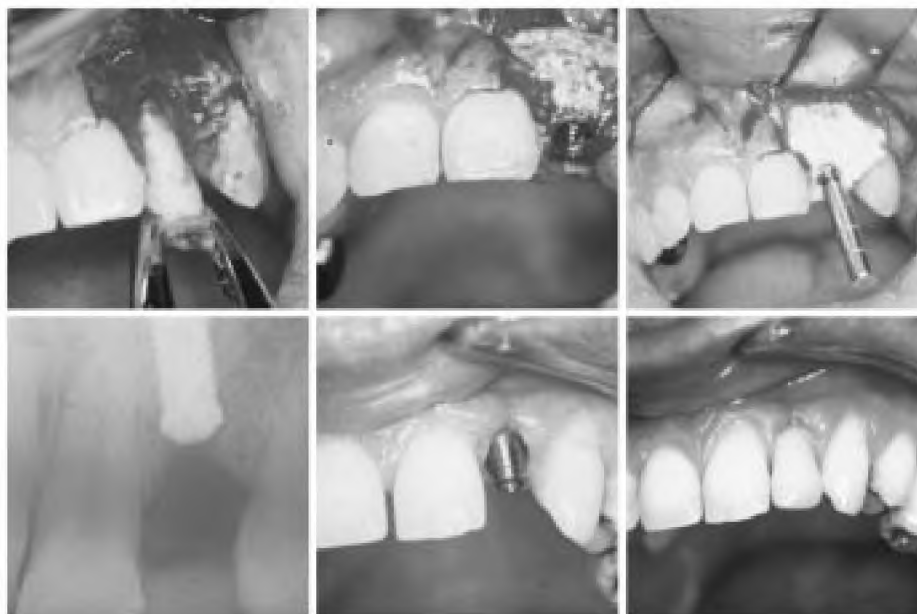

Рис. 4. Етапи іммедіат-імплантації.

Таблиця 1. Динаміка зміни маргінального рівня ясен

Інтервал спостережень	Зміни у середньому в групі, мм (M±m)
До операції	- 0,36±0,04
Через 3 місяці	- 0,40±0,05
Через 6 місяців	- 0,48±0,05
Через 12 місяців	- 0,55±0,05

Зміни рівня медіального сосочка в той же період – 3, 6, 12 місяців – склали відповідно (0,31±0,03) мм, (0,33±0,04) мм, (0,49±0,04) мм, (0,53±0,04) мм. Зміни за рік склали (0,53±0,04) мм ($p < 0,001$).

Зміни дистального сосочка в той же період склали (0,21±0,04) мм, (0,25±0,05) мм та (0,39±0,04) мм відповідно. Зміни за один рік склали (0,39±0,04) мм (табл. 2).

Таблиця 2. Динаміка зміни рівня ясенних сосочків

Інтервал спостережень	Медіальний сосочок, мм	Дистальний сосочок, мм
До операції	- 0,31±0,03	- 0,21±0,04
Через 3 місяці	- 0,33±0,04	- 0,25±0,05
Через 6 місяців	- 0,49±0,04	- 0,39±0,04
Через 12 місяців	- 0,53±0,04	- 0,39±0,04

Втрату м'яких тканин до 1 мм через 1 рік спостерігали Bengazi et al. та Grunder [11, 16,

17]. У дослідженнях Small та Tarrіow рецесія ясен після установки формувача ясен складала 0,85, втрата медіальних сосочків через 12 місяців склали 0,47 мм, дистальних – 0,78 мм [18].

Враховуючи можливість реєстрації динаміки процесів остеointegraції за допомогою Osstell Mentor з орієнтацією на величину КСІ, яка є об'єктивним індикатором готовності імплантата до функціонального навантаження, визначення відповідних показників на верхній та нижній щелепах проводили на момент імплантації та через 3, 6 та 12 місяців (табл. 3).

Відмічено тенденцію змін КСІ до 3 місяців, показник якого знижувався, а з 3 до 12 місяця піднімався, перевищуючи його значення на момент імплантації, що вказує на позитивний вплив раннього функціонального навантаження.

Хоча в нашому дослідженні зміни м'яких тканин оцінювались відносно їх стану до віддалення зуба й установки імплантата, достовірні результати співставимі з результатами інших дослідників. Найбільша частина змін ясенного була протягом перших 6 місяців після операції.

За результатами рентгенологічного аналізу, через один рік атрофія маргінальної частини кістки з медіальної сторони імплантата

Таблиця 3. Коефіцієнт стабільності іммедіат-імплантатів на верхній та нижній щелепах за Osstell (Швеція)

Параметр КСІ	Верхня щелепа	Нижня щелепа
Величина КСІ:		
На момент імплантації	60,64±5,11	65,89±4,88
Через 3 місяці	57,97±3,12	62,81±3,08
Через 6 місяців	64,06±4,52	70,23±5,76
Через 12 місяців	65,24±4,88	71,42±6,71
Динаміка змін КСІ:		
Через 3 місяці	- 2,67±0,11	- 3,08±0,32
Через 6 місяців	3,42±0,09	4,34±0,11
Через 12 місяців	4,60±0,17	5,53±0,21

склала $(0,26 \pm 0,04)$ мм, з дистальної — $(0,22 \pm 0,03)$ мм. Незначну втрату крайової кістки можна пояснити апозиційним ростом кістки між імплантатом і стінкою альвеоли видаленого зуба завдяки надійній первинній іммобілізації (коефіцієнт стабільності імплантата — 60,64 ум.од. на верхній щелепі, 65,89 ум.од. — на нижній щелепі). Ці дані узгоджуються з Anderson et. al., які спостерігали у 88 % випадків такий ефект змін маргінальної кістки при ранньому навантаженні.

Найбільш частою і проблемною в плані ортопедичного лікування патологією є хронічний пародонтит, який виступає причиною втрати зубів у 20 % випадків. На жаль, наукова

інформація про ефективність безпосередніх та віддалених результатів імплантації з подальшим протезуванням у пацієнтів із патологією пародонта є нечисельною [2]. Усім пацієнтам досліджуваної та контрольної груп проводили пародонтологічне лікування: навчання гігієні, зняття зубних відкладень та полірування поверхні коренів, при необхідності, хірургічні пародонтологічні заходи. Успішність імплантатів у пацієнтів із захворюваннями пародонта на верхній щелепі становила 78,7 %, а на нижній — 94 %. Різниця, порівняно з пацієнтами групи контролю, достовірна для верхньої щелепи. Всі випадки неуспішності були виявлені до 6 місяців після імплантації (табл. 4).

Таблиця 4. Результати успішності іммедіат-імплантації

Група пацієнтів	Загальна кількість пацієнтів	Загальна кількість імплантатів	Кількість неуспішних імплантатів	% успішності	
				верхня щелепа	нижня щелепа
Захворювання пародонта	12	17	4	78,7±7,0	94,0±6,5
Без патології пародонта	10	12		92,5±6,8	96,7±7,9
p				<0,05	>0,05

У ретроспективному дослідженні Hardt та співав. (2002) встановлено, що успішність імплантатів у пацієнтів із хронічним пародонтом складає 92 %, а у пародонтологічно здорових — 96,7 %. Сумарна успішність іммедіат-імплантатів у нашому дослідженні становила 86,4 %, а в пацієнтів із здоровим пародонтом — 94,6 %, що узгоджується з даними Evian et al. (2004), які підтверджують негативний вплив

пародонтиту на успішність іммедіат-імплантатів.

Успішність імплантатів на нижній щелепі при ранньому навантаженні складає 94 % і узгоджується з даними Chiapasco M. (2004). Але виживання імплантатів на верхній щелепі в наших дослідженнях складає 78,7 % і є дещо нижчою, ніж у дослідженнях С. Е. Misch, М. Degidi (2003) [23]. Можна думати, що це по-

в'язано з низькою щільністю III–IV типів кісткової тканини та малою товщиною кортикальної кістки верхньої щелепи, що негативно впливає на первинну стабілізацію імплантата.

Успішність методики імплантації запропонованим протоколом можна розглядати як прогнозує у виконанні при умові диференційного відбору пацієнтів та планування оптимальної тактики лікування.

Іммедіат-імплантація в дистальних відділах верхньої щелепи часто буває утрудненою при можливому синус-оральному сполученні, яке може виникати при видаленні жувальних зубів. Більшість такого виду ускладнень пов'язана з підвищеною пневматизацією верхньощелепних пазух, деструктивними змінами в периапікальних тканинах, травматичною технікою видалення зубів та кюретажу лунки, або в самих помилках планування імплантації. Безпосередня імплантація дещо змінила традиційні підходи до хірургічного протоколу видалення зубів.

Як показали наші спостереження, успішність іммедіат-імплантації в лунки багатокореневих зубів забезпечується при дотриманні певних критеріїв:

– Апікальна частина імплантата повинна мати не менше 4 мм вертикального періімплантатного контакту з кісткою за рахунок відповідної підготовки альвеолярного ложа, чим забезпечується його первинна іммобілізація.

– Для прискорення остеointegraційних процесів, дефект між поверхнею імплантата та кістковою стінкою альвеоли необхідно виповнювати біокомпозитом «СИНТЕКІСТЬ», змішаним з кров'ю, з обов'язковим покриттям колагеновою мембраною. Край її повинен щільно прилягати до кістки і перекривати її дефект на 3–4 мм, а надійну її фіксацію забезпечувати покривним гвинтом імплантата.

– З естетичних міркувань і з метою запобігання будь-якого порушення цілості мембрани необережним навантаженням маргінальний кінець імплантата повинен локалізуватися на 1 мм нижче альвеолярного гребеня.

– У дистальних відділах, на рівні верхніх молярів з піднебінної сторони слизова оболонка має виражений підслизовий шар, і ця ділянка добре васкуляризована завдяки ве-

ликій піднебінній артерії та анастомозам з висхідною піднебінною артерією м'якого піднебіння, дає можливість використовувати ці тканини для мобілізації та формування клаптів на ніжці на завершальному хірургічному етапі дентальної імплантації (рис. 5).

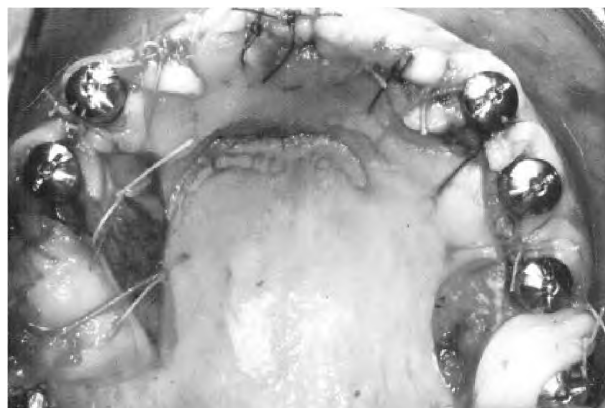


Рис. 5. Етап іммедіат-імплантації багатокореневих зубів.

Незважаючи на додаткову травму м'яких тканин твердого піднебіння, такий протокол закриття лунки забезпечує надійну її герметизацію, виключає травматизацію стінок альвеоли та формує додатковий об'єм кератизованопрікріплених ясен.

Використання даного протоколу іммедіат-імплантації забезпечує створення надійної дистальної опори для ортопедичних конструкцій та скорочує терміни подальшого раціонального протезування.

Висновки. Іммедіат-імплантація з використанням імплантів системи «Zircon Prior Fortis», що мають форму параболоїду з відповідними біомеханічними характеристиками макро- та мікродизайну поверхні імплантів, наявністю конусного з'єднання абатмента через платформу Конус Морзе дозволяє отримати ефективний косметичний результат за рахунок формування відповідної структури та архітектури альвеолярної кістки та правильного контуру м'яких тканин. Раннє навантаження імплантата та реставрації дефекта зубного ряду дозволяє виключити психоемоційну травму, зв'язану з відсутністю зуба в естетично значимій зоні, та виключає необхідність використання тимчасового знімного протеза.

Список літератури

1. Клінічна оцінка використання біокомпозиту синтетиксту у хірургії дентальної імплантації / А. М. Потапчук, В. А. Дубок, О. В. Шинкарук [та ін.] : тези 3-ї Східноєвропейської конференції з проблем стоматологічної імплантації «Інновації в імплантології». — Львів, 2007. — С. 56—57.
2. Вплив захворювань пародонта на успішність іммедіат-імплантації / А. М. Потапчук, В. В. Русин, В. М. Криванич, М. М. Яворський : тези ювілейної Міжнародної науково-практичної конференції «Стоматологія — вчора, сьогодні і завтра, перспективи розвитку». — Івано-Франківськ, 2009. — С. 169—170.
3. Потапчук А. М. Іммедіат-імплантація в дистальних ділянках верхньої щелепи при синус-оральному сполученні / А. М. Потапчук, Й. П. Шарань : матеріали Всеукраїнської науково-практичної конференції «Нові технології в стоматології щелепно-лицьовій хірургії» (Харків, 3—4 листопада, 2006 р.). — Харків, 2006. — С. 88—90.
4. Іммедіат-імплантація при травматичних ушкодженнях альвеолярної кістки верхньої щелепи / А. М. Потапчук, Й. П. Шаркань, В. А. Дубок [та ін.] // Науковий вісник Ужгородського університету. — 2007. — Серія Медицина, вип. 32. — С. 249—251.
5. Потапчук А. М. Оценка эффективности результатов ортопедического лечения с использованием дентальных имплантатов / А. М. Потапчук, А. М. Политун // Современная стоматология. — 2002. — № 1(17). — С. 84—86.
6. Потапчук А. М. Періімплантатна патологія / А. М. Потапчук // Вісник стоматології. — 2000. — № 2. — С. 69—74.
7. Рання дезінтеграція дентальних імплантатів та біохімічні чинники ризику / А. М. Потапчук, В. В. Русин, В. М. Криванич [та ін.] : тези ювілейної Міжнародної науково-практичної конференції «Стоматологія — вчора, сьогодні і завтра, перспективи розвитку». — Івано-Франківськ, 2009. — С. 68—169.
8. Перспективи використання бацілярних біопрепаратів у стоматологічній практиці / В. В. Русин, А. М. Потапчук, В. О. Петров [та ін.] // Biomedical and biosocial anthropology. — 2010. — P. 134—139.
9. Модифікації поверхні титанових імплантатів високоінтенсивними концентрованими джерелами нагріву / Й. П. Шаркань, М. Ю. Січка, А. М. Потапчук [та ін.] // Стоматологія. Пародонтологія. Остеологія. — 2007. — С. 79—84.
10. Albrektsson T. Current interpretations of the osseointegrated response: clinical significance / T. Albrektsson, G. A. Zarb // The International journal of prosthodontics. — 1992. — Vol. 6. — № 2. — P. 95—105.
11. Bengazi F. Recession of the soft tissue margin at oral implants. A 2-year longitudinal prospective study / F. Bengazi, J. L. Wennström, U. Lekholm // Clinical Oral Implants Research. — 1996. — Vol. 7. — № 4. — P. 303—310.
12. Bengazi F. Influence of presence or absence of keratinized mucosa on the alveolar bony crest level as it relates to different buccal marginal bone thicknesses. An experimental study in dogs / F. Bengazi // Clinical oral implants research. — 2014. — Vol. 25. — № 9. — P. 1065—1071.
13. Osseointegrated implants in the treatment of the edentulous jaw. Experience from a 10-year period / P. I. Branemark, B. O. Hansson, R. Adell [et al.] // Scand. J. Plast. Reconstr. Surg. — 1977. — Suppl. 16. — P. 1—132.
14. Biological factors contributing to failures of osseointegrated oral implants. (I). Success criteria and epidemiology / M. Esposito, J. M. Hirsch, U. Lekholm [et al.] // Eur. J. Oral Sci. — 1998. — № 106. — P. 527—551.
15. Plaque formation on surface modified dental implants. An in vitro study / B. Grossner-Schreiber, M. Griepentrog, I. Hausteil [et al.] // Clin. Oral Implants Res. — 2001. — № 12. — P. 543—551.
16. Grunder U. Stability of the mucosal topography around single-tooth implants and adjacent teeth: 1-year results / U. Grunder // The International journal of periodontics & restorative dentistry. — 2000. — Vol. 20. — № 1. — С. 11—17.
17. Grunder U. Immediate functional loading of immediate implants in edentulous arches: two-year results / U. Grunder // The International journal of periodontics & restorative dentistry. — 2001. — Vol. 21. — № 6. — С. 545—551.
18. Grunder U. Crestal ridge width changes when placing implants at the time of tooth extraction with and without soft tissue augmentation after a healing period of 6 months: report of 24 consecutive cases / U. Grunder // International Journal of Periodontics and Restorative Dentistry. — 2011. — Vol. 31. — № 1. — P. 9.
19. Iacono V. J. Dental implants in periodontal therapy. Committee on Research, Science and Therapy, the American Academy of Periodontology / V. J. Iacono // J. Periodontol. — 2000. — № 71. — P. 1934—1942.
20. Jacobs R. Comparison between implant-supported prostheses and teeth regarding passive threshold level / R. Jacobs, D. van Steenberghe // J. Oral Maxillofac. Implants. — 1993. — № 8. — P. 549—554.
21. Clinical and microbial findings on osseointegrated implants; comparisons between partially dentate and edentulous subjects / G. K. Kalykakis, P. Mojon, R. Nisengard [et al.] // Eur. J. Prosthodont. Restor. Dent — 1998. — № 6. — P. 155—159.
22. Klineberg I. Osseoperception: sensory function and proprioception / I. Klineberg, G. Murray // Adv. Dent. Res. — 1999. — № 13. — P. 120—129.
23. Misch C. E. The effect of bruxism on treatment planning for dental implants / C. E. Misch // Dent. Today. — 2003. — № 21. — P. 76—81.
24. Smith D. E. Zarb G. A. Criteria for success of osseointegrated endosseous implants / D. E. Smith, G. A. Zarb // The Journal of Prosthetic Dentistry. — 1989. — Vol. 62. — № 5. — P. 567—572.
25. Zarb G. A. Tissue-integrated prostheses: osseointegration in clinical dentistry / G. A. Zarb, T. Albrektsson, P. I. Branemark // Quintessence, 1985. — P. 283—292.

Отримано 26.02.15