

Р.Р. Ярема<sup>1</sup>, Т.Г. Фецич<sup>1</sup>, М.А. Огорчак<sup>2</sup>, Н.А. Володько<sup>1</sup>, П.І. Гиря<sup>2</sup>, Ю.Я. Ковальчук<sup>2</sup>, В.І. Сафіян<sup>2</sup>, Ю.П. Милиян<sup>2</sup>, М.Б. Матусяк<sup>2</sup>, Ю.Ю. Олійник<sup>1</sup>, Т.І. Новіцька<sup>2</sup>, Л.І. Лаба<sup>2</sup>, М.І. Яриш<sup>2</sup>, М.Т. Фецич<sup>1</sup>, С.Р. Фернеза<sup>1</sup>

## HIPEC в комбінованому лікуванні інтраперитонеально дисемінованого раку: моноцентровий досвід проведення 215 операцій

<sup>1</sup>Львівський національний медичний університет ім. Данила Галицького

<sup>2</sup>Львівський онкологічний регіональний лікувально-діагностичний центр

Одержано 27.04.2021

Прийнято до друку 12.05.2021

DOI: 10.32471/clinicaloncology.2663-466X.41-1.27758

**Вступ.** У традиційному сучасному дискурсі консервативного паліативного лікування пацієнтів з дисемінованим раком протягом останніх двох десятиріч все частіше з'являються методи активної комбінованої терапії. У пацієнтів з імплантацийними метастазами різного генезу сьогодні широко застосовують метод гіпертермічної внутрішньочеревної хіміотерапії (hyperthermic intraperitoneal chemotherapy — HIPEC). Мета. Ретроспективний аналіз клінічної ефективності комбінованої терапії з використанням HIPEC у хворих на інтраперитонеально поширений рак різних локалізацій та визначення факторів прогнозу у таких пацієнтів. Матеріали та методи. Проаналізовано результати 12-річного періоду застосування HIPEC в комбінованому лікуванні хворих на місцево-поширений та дисемінований рак шлунка, первинний та рецидивний рак яєчників, колоректальний рак, псевдоміксому очеревини, саркоматоз очеревини та ін. Проведено 215 процедур HIPEC у 211 хворих. Визначено фактори прогнозу та подальші перспективні напрямки розвитку комбінованого лікування таких хворих. Висновок. HIPEC у складі комбінованого лікування є безпечним методом з допустимими рівнями післяопераційних ускладнень та летальності. Застосування тактики активного комбінованого лікування забезпечує тривалі терміни виживаності у відібраних хворих на інтраперитонеально поширений рак.

**Ключові слова:** імплантацийні метастази; карциноматоз очеревини; циторедуктивна хірургія; гіпертермічна внутрішньочеревна хіміотерапія.

### ВСТУП

У 1980 р. американський хірург професор J.S. Spratt вперше застосував методику гіпертермічної внутрішньочеревної хіміотерапії (hyperthermic intraperitoneal chemotherapy — HIPEC) для лікування хворого на псевдоміксому очеревини [1]. Основою для комбінованого застосування інтраперитонеальної хіміотерапії та локальної гіпертермії є ряд наукових фактів. Так, локальна гіпертермія під час проведення HIPEC проявляє прямий цитотоксичний протипухлинний ефект, посилює проникнення хіміопрепаратів у тканини, дозволяє подолати хіміорезистентність пухлин [2] та знаходиться в синергічній взаємодії з хіміотерапевтичними засобами [3]. Внаслідок існування очеревинно-плазматичного бар'єра градієнт концентрації цитостатиків великої молекулярної маси (мітоміцин, цисплатин та ін.) залишається високим протягом певного часу, що дозволяє створювати високу концентрацію хіміопрепаратів у черевній порожнині при низькій системній токсичності [4].

З моменту першого застосування до сьогодні методика HIPEC пододала шлях імплементації від експериментального лікування до методу з доведеною клінічною ефективністю. Сьогодні з впевненістю можна стверджувати про зміну парадигми лікування хворих на деякі інтраперитонеально дисеміновані пухлини. Так, лікувальний підхід, що включає циторедуктивні операції, HIPEC та системну хіміотерапію, вже сьогодні стандартизовано для лікування пацієнтів з колоректальним раком з імплантацийними метастазами, псевдоміксомою та мезотеліомою очеревини в багатьох країнах Європейського Союзу [5, 6] та хворих на первинний рак яєчників у США [7]. Однак клінічні результати застосування HIPEC до сьогодні залишаються обмеженими рядом ретроспективних досліджень та невеликою кількістю проспективних рандомізованих спостережень [8, 9]. Відтак, питання доцільності комбінованого лікування цієї досить контрверсійної категорії пацієнтів із перитонеальним

карциноматозом залишається сьогодні актуальним, активно обговорюваним та досліджується у широкому колі рандомізованих досліджень.

Невід'ємною складовою програми комбінованого лікування хворих з перитонеальними метастазами є циторедуктивна хірургія (cytoreductive surgery — CRS). Принциповою відмінністю циторедуктивних операцій від паліативних втручань є видалення не тільки локорегіонарного сегменту дисемінованої пухлини, а й віддалених метастазів. В основу циторедуктивного втручання — парціальної чи субтотальної перитонектомії (запропонованої Paul H. Sugarbaker) — покладено принцип максимального видалення макроскопічних імплантацийних метастазів з черевної порожнини шляхом проведення різного характеру перитонектомії з метою досягнення мінімального мікроскопічного рівня резидуального інтраперитонеального пулу пухлинних клітин, з наступною його елімінацією під час інтраперитонеальної хіміогіпертермії [10]. Термін «циторедуктивна хірургія» на сьогодні здобув широке застосування у спеціалізованій медичній періодиці та використовується уніфіковано.

Важливим прогностичним чинником та об'єктивним критерієм стадіювання перитонеального карциноматозу є перитонеальний раковий індекс (peritoneal cancer index — PCI), що використовується як непрямий показник можливості досягнення повного характеру циторедукції. Під час обчислення PCI черевну порожнину розділяють на 13 умовних тазово-абдомінальних ділянок, у кожній з яких залежно від розмірів імплантів оцінюється ступінь карциноматозу (від 1 до 3 балів) з подальшим підсумовуванням балів всіх ділянок [10].

Об'єктивним методом оцінки ступеню інтраперитонеального метастатичного поширення раку шлунка є класифікація Японської асоціації з раку шлунка (Japanese Gastric Cancer Association — JGCA) [11]: P0 — імпланти на очеревині відсут-

ні, P1 — поодинокі дисемінації у верхньому поверсі черевної порожнини (вище рівня поперечно ободової кишки), P2 — поодинокі дисемінації у всіх відділах черевної порожнини, P3 — дифузний карциноматоз черевної порожнини, у тому числі наявність асцитів, та CY1 — наявність злоякісних клітин у змивах з очеревини без макроскопічного карциноматозу.

Вагомим прогностичним критерієм ефективності CRS є показник повноти циторедукції (completeness of cytoreduction score — CC) [10]: CC-0 — макроскопічно резидуальні пухлинні вогнища на очеревині після CRS відсутні, CC-1 — резидуальні вогнища діаметром не більше 2,5 мм, CC-2 — розмір резидуальних вузликів від 2,5 мм до 2,5 см, та CC-3 — розмір резидуальних пухлинних вузлів більший за 2,5 см.

Метою даного дослідження був ретроспективний аналіз клінічної ефективності комбінованої терапії з використанням HIPEC у хворих на інтраперитонеально поширений рак різних локалізацій, визначення факторів прогнозу у таких пацієнтів, а також перспективних шляхів розвитку методів комбінованого лікування хворих з імплантацийними метастазами.

### ОБ'ЄКТ І МЕТОДИ ДОСЛІДЖЕННЯ

Проведено аналіз ефективності застосування HIPEC в комбінованому лікуванні 211 хворих на інтраперитонеально дисемінований рак різних локалізацій, яким було проведено 215 процедур HIPEC. Чотирьом пацієнтам у зв'язку з тривалими термінами безрецидивного періоду HIPEC застосовано двічі (у 2 хворих на рак яєчників та 2 хворих із псевдоміксомомою очеревини). Пацієнти знаходилися на стаціонарному лікуванні у відділенні абдомінальної хірургії Львівського онкологічного регіонального лікувально-діагностичного центру у 2008 — 2020 рр. Вік хворих становив від 22 до 76 років, середній вік —  $53,1 \pm 8,6$  року. Діагноз у всіх хворих пацієнтів верифіковано морфологічно, а також отримано інформовану згоду на участь у клінічному дослідженні. Стадіювання проводилося на основі критеріїв класифікації TNM 7-го видання (2009).

Нозологічні характеристики пацієнтів представлено у табл. 1.

Хворим на рак шлунка з маніфестованими імплантацийними метастазами (37 хворих з синхронними та 3 — з метастазами) проводили циторедуктивні хірургічні втручання в обсязі гастректомії чи субтотальної резекції шлунка та парціальною перитонектомією ділянок очеревини уражених імплантами, після чого інтраопераційно проводили HIPEC. У післяопераційний період 28 пацієнтів (70%) отримали системну хіміотерапію, з них 4 хворих (10%) — періопераційну хіміотерапію FLOT-4. D0, I лімфодисекцію виконано 8 хворим

**Таблиця 1.** Нозологічні характеристики хворих з імплантацийними метастазами, яким проведено 215 процедур HIPEC

Нозологія	Кількість процедур HIPEC
Рак шлунка:	
• з маніфестованими імплантацийними метастазами (CRS + HIPEC)	40
• з високим ризиком інтраперитонеального рецидиву (HIPEC в ад'ювантному режимі)	40
• із симптоматичним асцитом (HIPEC у симптоматичному режимі)	10
Рак яєчників:	
• первинний (первинна чи інтервальна CRS + HIPEC)	18
• рецидивний (вторинна CRS + HIPEC)	67
Псевдоміксосома очеревини (CRS + HIPEC)	19
Рак ободової кишки (CRS + HIPEC)	10
Інші (CRS + HIPEC):	
• рак ендометрію	3
• лейоміосаркома тіла матки	2
• мезотеліома очеревини	2
• GIST тонкої кишки	2
• Карцинома тонкої кишки	1
• Погранична серозна пухлина яєчників	1
Усього	215

(22%), D1+2 лімфодисекцію — 29 пацієнтам (78%). Середній рівень PCI у хворих даної підгрупи становив  $4,2 \pm 2,8$  бала (0–19). Розподіл хворих за підгрупами залежно від рівня PCI був наступним: 0–6 балів — 32 хворих (80%), 7–12 балів — 6 пацієнтів (15%) та 13 і більше балів — 2 хворих (5%). Розподіл хворих залежно від стадії карциноматозу згідно з класифікацією JGCA був наступним: P0(Cyt+) — 2 хворих (5%), P1 — 24 пацієнти (60%), P2 — 11 хворих (28%) та P3 — 3 (7%).

З метою досягнення повної циторедукції хворим проводили циторедуктивні хірургічні втручання із застосуванням різних етапів операції перитонектомії за P. Sugarbaker (табл. 2). Характер досягнутої циторедукції у хворих даної групи наведено у табл. 3.

У групі хворих на рак шлунка з високим ризиком інтраперитонеально прогресування (40 пацієнтів) проводили стандартні радикальні хірургічні втручання в обсязі гастректомії чи субтотальної резекції шлунка з D1+2 лімфаденектомією (78%), після чого інтраопераційно проводили HIPEC з ад'ювантною метою. Післяопераційну хіміотерапію отримали 18 хворих (45%), з них 2 (5%) — періопераційну хіміотерапію.

У групі хворих на рак шлунка з дифузним карциноматозом очеревини, перебіг якого ускладнювався розвитком напруженого асцитів проводилися симптоматичні хірургічні втручання в обсязі лапаротомії, евакуації асцитів та HIPEC в симптоматичному режимі з метою ліквідації рецидивуючого асцитів. Середній об'єм асцитичної рідини становив  $5,5 \pm 1,4$  л (3,5–8,0 л). Циторедуктивний обсяг втручань у хворих даної групи не проводився у зв'язку з масивною перитонеальною дисемінацією та неможливістю досягнення повної циторедукції.

Серед 18 хворих на первинний рак яєчників 14 пацієнтам (78%) виконано інтервальну циторедукцію після неоад'ювантної хіміотерапії, 3 (17%) — інтервальну циторедукцію після неад'ювантної первинної хірургічної втручання та неоад'ювантної хіміотерапії, та 1 (5%) — первинну циторедукцію; усі в комбінації з HIPEC. Ад'ювантну хіміотерапію отримали 18 (100%) пацієнток групи.

Комбіноване лікування хворих на рецидивний рак яєчників проводили із застосуванням циторедуктивних операцій в комбінації з HIPEC з наступною системною хіміотерапією відповідної лінії. Неоад'ювантну хіміотерапію з метою регресу інтраперитонеального рецидиву проведено 25 пацієнтам (37%) групи, післяопераційну ад'ювантну — 57 (85%).

Середній рівень показника PCI для двох груп хворих на рак яєчників становив  $12,1 \pm 10,8$  (від 0 до 36) бала. Обсяги циторедуктивних втручань та характер досягнутої циторедукції у хворих на рак яєчників наведено у табл. 2 та табл. 3.

Комбіноване лікування хворих на псевдоміксому очеревини на ґрунті муцинозних неоплазій апендикса різних ступенів злоякісності проводили із застосуванням циторедуктивних операцій в комбінації з HIPEC. У 12 хворих (63%) проведено операцію суб-/тотальної парієтальної перитонектомії за P. Sugarbaker в повному обсязі (рис. 1). Прооперовано 16 хворих (84%) з маніфестованою псевдоміксомомою черевної порожнини, та 3 пацієнтів (16%) після апендектомії в загальній хірургічній мережі з підтвердженим перфоративним мукоцеле high-grade апендикса. Середній рівень показника PCI для хворих цієї групи становив  $24,6 \pm 11,6$  (від 0 до 37) бала.

У хворих на колоректальний рак з імплантацийними метастазами проводили радикальні резекції товстої кишки, різного обсягу перитонектомії в комбінації з HIPEC та післяопераційною системною хіміотерапією. Середній рівень показника PCI для хворих цієї групи становив  $11,3 \pm 6,4$  (від 4 до 26) бала. Середній рівень показника PCI в групі хворих з іншими пухлинами становив  $17,5 \pm 8,1$  (від 7 до 39) бала. Обсяги циторедуктивних втручань та характер повноти циторедукції у хворих різних груп наведено у табл. 2 та табл. 3.

Процедуру HIPEC проводили за «закритою» методикою протягом 90 хв з середньою інтраабдомінальною температурою  $43,4 \pm 1,6$  °C (від 39 до 44,5). У хворих на первинний рак

Таблиця 2. Кількість етапів циторедуктивних втручань, застосованих у хворих з імплантаційними метастазами, яким проведено 215 процедур HIPEC

Етап CRS		Рак шлунка (CRS+HIPEC, n=40)	Рак шлунка (HIPEC у ад'ювантному ре- жимі, n=40)	Рак яєчників (пер- винний та рецидив- ний, CRS+HIPEC, n=85)	Псевдоміксом (CRS+HIPEC, n=19)	Рак товстої кишки (CRS+HIPEC, n=10)	Інші (CRS+HIPEC, n=11)
Парієтальні перитонеотомії	Правобічна піддіафрагмальна перитонеотомія	6		23			1
	Резекція правого купола діафрагми			6			
	Лівобічна піддіафрагмальна перитонеотомія	7		6			
	Резекція лівого купола діафрагми			2			
	Перитонеотомія правого бокового каналу			33		2	1
	Перитонеотомія лівого бокового каналу			12		2	
	Тазова перитонеотомія			25	1	1	3
	Передня тазова перитонеотомія	1		16			
	Парціальна парієтальна перитонеотомія	7		19	5	5	3
Вісцеральні резекції	Суб-/тотальна парієтальна перитонеотомія				12		1
	Спленектомія	1		11	7	3	2
	Резекція печінки			5	1	2	
	«Глісонектомія» печінки			4	9		
	Холецистектомія			3	2		1
	Парціальна резекція шлунка			1			
	Резекція хвоста підшлункової залози	1		3		2	
	Резекція наднирника			3			
	Супраколярна оментектомія	37	40	59	18	5	4
	Оментектомія малого сальника	37	40	5	10		
	Резекція тонкої кишки			11	2	5	3
	Геміколектомія справа/зліва	1		11	2	5	4
	Резекція поперечно-ободової кишки	3					
	Резекція брижі поперечно-ободової кишки	13					
	Апендектомія			8	5		1
	Резекція сигмовидної кишки			10	1		
	Резекція прямої кишки			13		3	1
	Перитонеотомія брижі тонкої/товстої кишки	6		20	4		
	Видалення імплантів тонкої/товстої кишки			29	11	3	4
	Пангістеректомія			15	3	2	1
Аднексектомія (метастаз Крукенберга)	5			3	2		
Резекція кукси піхви/екстирпація шийки матки			8				
Резекція сечового міхура			4			1	
Субтотальна резекція шлунка	5	6		2			
Гастректомія	32	34					
Екстирпація кукси шлунка	1						
Бурсектомія	5						

Таблиця 3. Характер циторедукції в групах хворих

Характер циторе- дукції	Рак шлунка (CRS+HIPEC, n=40)	Рак яєчників (первин- ний та рецидивний, CRS+HIPEC, n=85)	Псевдоміксом (CRS+HIPEC, n=19)	Рак товстої кишки (CRS+HIPEC, n=10)	Інші (CRS+HIPEC, n=11)
CC-0	32 (80%)	50 (59%)	7 (37%)	7 (70%)	5 (46%)
CC-1	5 (12,5%)	19 (22%)	7 (37%)	2 (20%)	3 (27%)
CC-2	3 (7,5%)	12 (14%)	4 (21%)	1 (10%)	3 (27%)
CC-3	-	4 (5%)	1 (5%)	-	-

яєчників та у платино-чутливих випадках рецидивного раку яєчників інтраперитонеально застосовували цисплатин у дозі 100 мг/м<sup>2</sup>, у разі платино-резистентних рецидивів — цисплатин у дозі 75 мг/м<sup>2</sup> та доксорубіцин у дозі 15 мг/м<sup>2</sup>. У хворих на рак шлунка внутрішньочеревно застосовували мітоміцин у дозі 12,5 мг/м<sup>2</sup> та цисплатин у дозі 75 мг/м<sup>2</sup>, у 42 хворих (46%) під час HIPEC одночасно внутрішньовенно застосовано 5-фторурацил у дозі 400 мг/м<sup>2</sup> (бідирекційна хіміотерапія). У хворих на псевдоміксому черевни інтраперитонеально застосовано мітоміцин у дозі 20 мг/м<sup>2</sup> та цисплатин — 25 мг/м<sup>2</sup>, у хворих на колоректальний рак — мітоміцин у дозі 20 мг/м<sup>2</sup>.

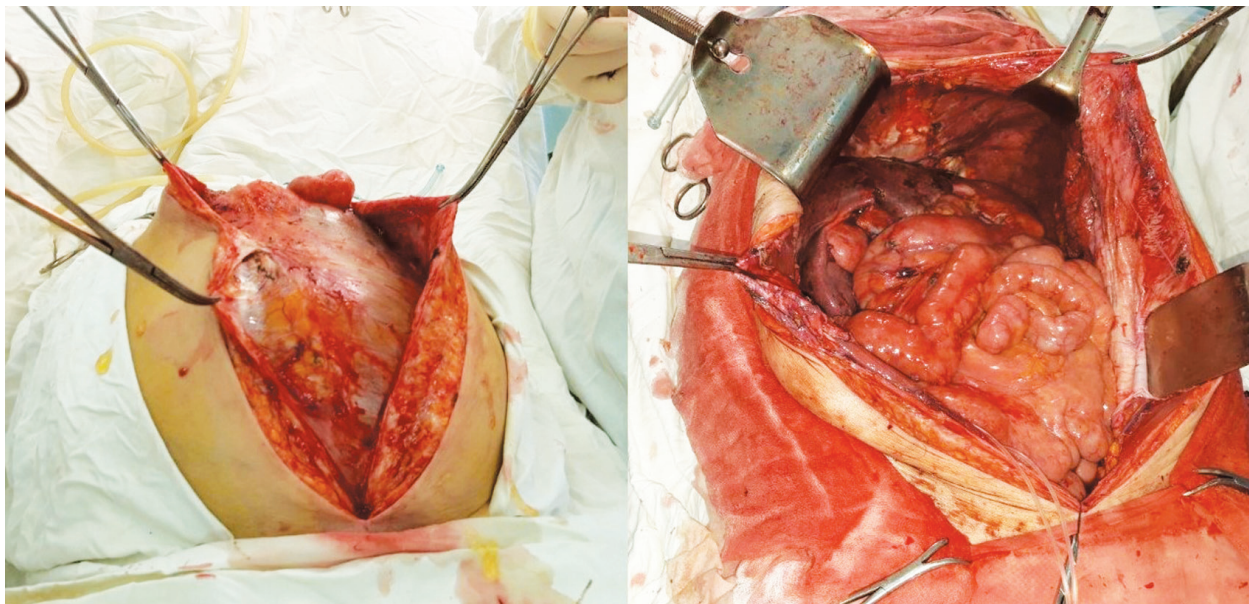
Статистична обробка первинних даних проводилася з використанням програми Statistica 6. Для дослідження кумулятивної виживаності хворих використовували цензурований метод Каплана — Мейера, визначення значущості різниці рівнів виживаності в окремих групах здійснено за допомогою логарифмічного рангового коефіцієнту.

## РЕЗУЛЬТАТИ ДОСЛІДЖЕННЯ

Після проведеного хірургічного втручання з використанням HIPEC післяопераційні ускладнення розвинулися у 71 (33,7%) хворого (табл. 4, у 6 пацієнтів зафіксовано більше одного ускладнення). У 25 (11,8%) хворих хірургічні ускладнення вимагали проведення релапаротомії. 60-денна післяопераційна летальність становила 4,7% (10 хворих). З них 6 пацієнтів характеризувалися PCI більше 21 балів.

Мінімальний термін диспансерного спостереження за пацієнтами після комбінованого лікування становив 6 міс, максимальний — 139 міс.

Медіана загальної виживаності в групі хворих на рак шлунка з маніфестованими імплантаційними метастазами, яким проводилися CRS + HIPEC становила 13,3 міс; у хворих з повною циторедукцією (CC-0) — 16,5 міс. У цій групі в терміни від 34 міс до 121 міс живими залишаються 3 (7,5%) пацієнти. У 7 (17,5%) хворих у віддалений період відзначено



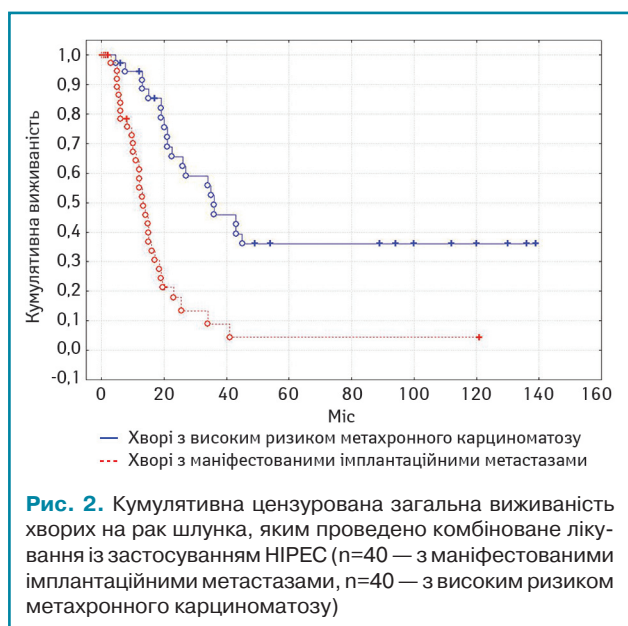
**Рис. 1.** Черевна порожнина хворої на псевдоміксому черевної порожнини low-grade до та після операції перитонектомії за P. Sugarbaker

**Таблиця 4.** Структура ускладнень після 215 хірургічних втручань з використанням HIPEC

Ускладнення		Кількість, n (%)
Хірургічні (I–IV ступеня відповідно до класифікації Clavien – Dindo)		34 (15,8)
	Перфорація тонкої/товстої кишки	5
	Перфорація гострої виразки кукушки	1
	Недостатність дигестивних анастомозів	8
	Інтраабдомінальний абсцес	3
	Деструктивний панкреатит	3
	Спайкова кишкова непрохідність	3
	Внутрішньочеревна кровотеча	2
	Мезентерійний тромбоз	1
	Інтраопераційна травма сечоводу	1
	Анастомозит	1
	Нагноєння післяопераційної рани	6
Ускладнення HIPEC (III–IV ступеня згідно з common terminology criteria for adverse events – CTCAE 4.0)		34 (15,8)
	Лейкопенія III ступеня	6
	Лейкопенія IV ступеня	3
	Нефротоксичність III ступеня	5
	Нефротоксичність IV ступеня	1
	Тромбоцитопенія III ступеня	2
	Анемія III–IV ст. (вплив також хірургічного фактора)	15
	Системна гіпертермія під час HIPEC	1
	Тривалий післяопераційний парез кишечника	1
Соматичні		9 (4,2)
	Флеботромбоз глибоких вен нижніх кінцівок	2
	Антибіотикоасоційований коліт	5
	Госпітальна пневмонія	2

розвитку метакронних метастазів екстраперитонеальних локалізацій (кістки, легені, лімфатичні вузли тощо) без розвитку інтраперитонеального рецидиву. Медіана загальної виживаності у хворих на рак шлунка з високим ризиком інтраперитонеального прогресування та ад'ювантним HIPEC становила 36 міс (рис. 2). У групі хворих із симптоматичним асцитом застосування HIPEC забезпечило ліквідацію асциту у 8 (80%) хворих.

У хворих на рецидивний рак яєчників медіана загальної виживаності становила 45 міс. У монофакторному аналізі статис-



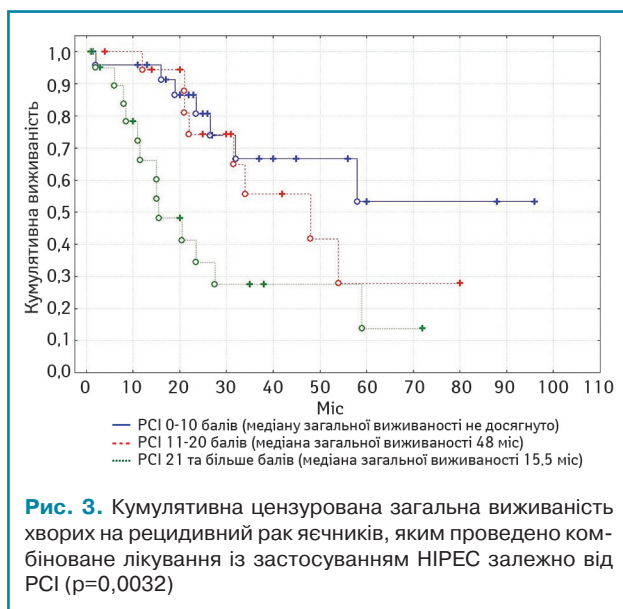
**Рис. 2.** Кумулятивна цензурована загальна виживаність хворих на рак шлунка, яким проведено комбіноване лікування із застосуванням HIPEC (n=40 — з маніфестованими імплантаційними метастазами, n=40 — з високим ризиком метакронного карциноматозу)

тично вірогідним прогностичним впливом характеризувалися: наявність асциту, хіміочутливість та тривалість безрецидивного періоду, перитонеальний індекс раку (рис. 3), ступінь повноти циторедукції (рис. 4), а також наявність екстраперитонеальних метастазів. Медіана загальної виживаності у хворих на первинний рак яєчників становила 39 міс.

У хворих на муцинозні неоплазії апендикса, ускладнені псевдоміксомою очеревини, медіани загальної виживаності не досягнуто. Більшість хворих були живими в терміні від 10 міс до 48 міс після проведеного комбінованого лікування (рис. 5). У хворих на інтраперитонеально дисемінований колоректальний рак медіану загальної виживаності зафіксовано на рівні 26 міс.

### ОБГОВОРЕННЯ РЕЗУЛЬТАТІВ

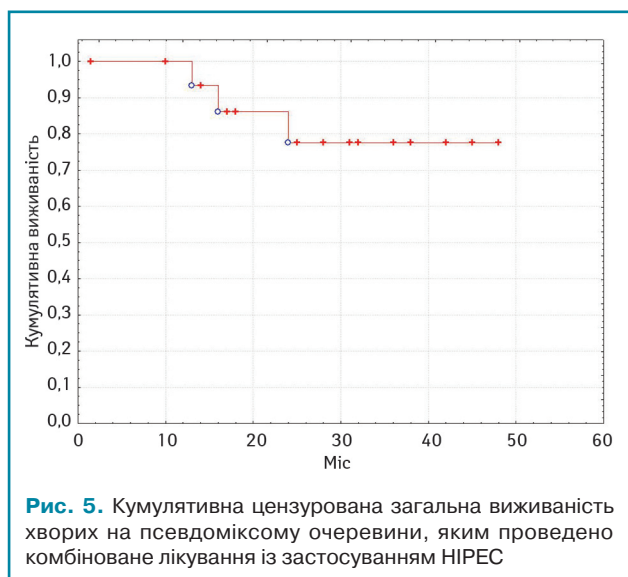
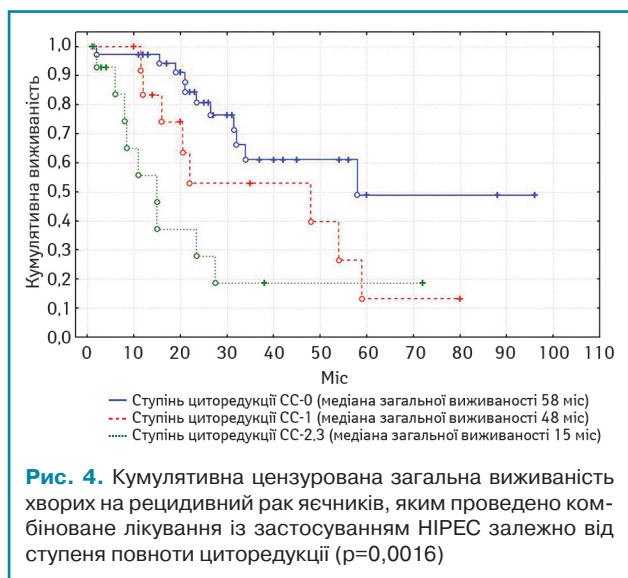
Результати даного ретроспективного дослідження засвідчили, що застосування агресивної тактики комбінованого лікування інтраперитонеально дисемінованого раку з використанням HIPEC є безпечним методом лікування, що супрово-



джується допустимими рівнями післяопераційних ускладнень та летальності. Більшість випадків післяопераційних ускладнень були хірургічного характеру (хірургічні ускладнення розвинулися у 15,8% хворих), що пов'язано з екстенсивним обсягом циторедуктивних втручань. Найчастішим ускладненням процедури HIPEC була нефротоксичність. Проте тяжка нефротоксичність (III–IV ступеня) розвинулася лише у 2,8% хворих.

В актуальних міжнародних клінічних рекомендаціях Європейського товариства медичної онкології (European society of medical oncology — ESMO) йдеться про те, що гастректомія у хворих на рак шлунка з лімітованим метастатичним процесом не призводить до збільшення виживаності (рівень доказовості IA) [12]. Відтак, застосування CRS+HIPEC у хворих на рак шлунка з імплантаційними метастазами сьогодні не рекомендоване за межами клінічних досліджень [12]. Проте японські хірурги у 2005 р. за результатами ретроспективного дослідження повідомляли про медіану загальної виживаності 15,5 міс та 5-річну виживаність на рівні 27% у пацієнтів з повною циторедукцією (CC-0) [13]. Група французьких онкологів у 2019 р. повідомила про досягнення медіани загальної виживаності 18,8 міс, а також 3- та 5-річної виживаності на рівні 26,21 та 19,87% у майже трьох сотнях хворих [14]. За результатами кооперативного Центрально-східноєвропейського дослідження повідомлялося про медіану та 1-річну виживаність на рівні 15 міс та 69% у хворих з P1 (JGCA) дисемінацією та повною циторедукцією [15]. Результати даного ретроспективного аналізу також зафіксували медіану виживаності хворих на рак шлунка з імплантаційними метастазами на рівні 16,5 міс після повної циторедукції та HIPEC, що, очевидно, перевищує ефективність застосування консервативного підходу. Випадки відсутності інтраперитонеального рецидиву у хворих даної групи свідчать про якісні зміни процесів інтраперитонеального канцерогенезу на фоні комбінованого лікування. Відтак, сьогодні досить актуальними є результати відповідних проспективних рандомізованих досліджень [16].

Місцево-поширений рак шлунка у значній кількості випадків на момент операції супроводжується субклінічною перитонеальною дисемінацією, про що свідчить маніфестація карциноматозу вже протягом перших місяців чи років після лікування. Тому доволі перспективною видається ідея застосування HIPEC в ад'ювантному режимі у таких хворих, що підтверджується результатами даного ретроспективного аналізу. Два метааналізи попередніх років засвідчили перевагу такого комбінованого лікування порівняно з групою хірургічного контролю [17, 18]. Підтвердження ефективності HIPEC



в ад'ювантному режимі у хворих на рак шлунка очікується після завершення Європейського рандомізованого дослідження GASTRICHIP [19].

Абсолютну більшість хворих даного ретроспективного аналізу становили пацієнтки з рецидивним раком яєчників. Групою італійських онкологів [20] представлено результати мультицентрового дослідження ефективності CRS+HIPEC у комбінованому лікуванні хворих на рецидивний рак яєчників, що отримували лікування у 4 спеціалізованих центрах. Середнє значення показника PCI у хворих становило 15,2 бала. Післяопераційні ускладнення та летальність розвинулися у 26,3 та 5,3% хворих відповідно. Медіана безрецидивної та загальної виживаності хворих у даному дослідженні становили 10,8 міс та 25,7 міс відповідно. Безпосередні та віддалені результати нашого дослідження відповідають результатам цього дослідження та повідомленням низки інших авторів [21]. PCI та ступінь повноти циторедукції є традиційними прогностичними факторами під час проведення CRS та HIPEC, що широко висвітлені в літературі, у тому числі для хворих на рак яєчників [20, 22, 23]. Результати нашого дослідження також підтвердили прогностичну цінність цих критеріїв у рамках монофакторного аналізу.

У 2018 р. групою нідерландських онкологів на чолі із Willemien van Driel [24] в авторитетному виданні «The New England Journal of Medicine» оприлюднено результати мульти-

центричного рандомізованого дослідження III фази застосування HIPEC під час інтервальної циторедукції у хворих на первинний рак яєчників. Медіану загальної виживаності в дослідній групі зафіксовано на рівні 45,7 міс на фоні 33,9 міс групи контролю ( $p=0,02$ ) при однаковому рівні післяопераційних ускладнень. Результати цього проспективного дослідження лягли в основу чинного на сьогодні Північноамериканського стандарту Національної комплексної онкологічної мережі (National Comprehensive Cancer Network — NCCN) для хворих на первинний рак яєчників [7], а їх імплементація в клінічну практику видається доволі перспективною.

Ще у 2003 р. опубліковано результати рандомізованого дослідження застосування CRS+HIPEC у хворих на інтраперитонеально дисемінований колоректальний рак [25], що засвідчили подвійне зростання медіани виживаності порівняно з групою паліативної хіміотерапії та лягли в основу чинного на сьогодні Європейського стандарту лікування таких хворих. Проте у 2018 р. на щорічній конференції ASCO групою французьких онкологів оприлюднено результати [9] рандомізованого дослідження PRODIGE7, де в групі CRS+HIPEC за умови повної циторедукції зафіксовано медіану загальної виживаності на рівні 41,7 міс, тоді як в контрольній групі CRS (теж після повної циторедукції) — на рівні 41,2 міс ( $p=0,995$ ). Відтак сьогодні ведуться активні дискусії щодо внеску HIPEC в загальну ефективність комбінованого лікування хворих на колоректальний рак з імплантаційними метастазами, та потенційної зміни Європейського стандарту. Проте абсолютно безсумнівною сьогодні виглядає теза про неможливість досягнення медіани виживаності більше 40 міс на основі консервативного підходу без застосування тактики агресивної CRS у хворих цієї категорії.

Застосування тактики CRS+HIPEC є сьогодні «золотим стандартом» терапії хворих на муцинозні неоплазії апендикса з розвитком синдрому псевдоміксому очеревини, що підтверджується даними літератури [26, 27] та результатами цього дослідження.

Результати застосування HIPEC в комбінованому лікуванні рідкісних форм захворювань з інтраперитонеальним поширенням (саркоматоз очеревини, гастроінтестинальна стромальна пухлина, рак ендометрію та ін.) обмежені поодинокими літературними повідомленнями [28, 29] та вимагають подальших досліджень.

## ВИСНОВКИ

Отже, беручи до уваги клінічні результати даного моноцентрового досвіду та дані літературних публікацій останніх років можна робити наступні висновки. HIPEC у складі комбінованого лікування є безпечним методом з допустимими рівнями післяопераційних ускладнень та летальності.

Застосування CRS+HIPEC у хворих на рак шлунка з обмеженими стадіями перитонеальної дисемінації забезпечує достовірне зростання виживаності, зокрема до 16,5 міс за умови повної циторедукції в даному дослідженні. Даний підхід вимагає підтвердження результатами рандомізованих досліджень. Доволі перспективним є застосування HIPEC в ад'ювантному режимі у хворих на рак шлунка з високим ризиком інтраперитонеального рецидиву. Результати клінічних досліджень з цього приводу очікуються найближчими роками.

Використання CRS, HIPEC та системної хіміотерапії в комбінованому лікуванні хворих на рецидивний рак яєчників в рамках даного дослідження забезпечило медіану виживаності на рівні 45 міс. Факторами прогнозу з вірогідним впливом на виживаність визначено: наявність асцити, хіміочутливість та тривалість безрецидивного періоду, перитонеальний індекс раку, ступінь повноти циторедукції та наявність екстраперитонеальних метастазів. Однак таке комбіноване лікування цієї категорії хворих поки не регламентоване жодними національними чи міжнародними клінічними рекомендаціями. Ефективним є застосування HIPEC у хворих на первинний

рак яєчників, що підтверджується американськими (NCCN) стандартами для випадків інтервальної циторедукції.

Використання CRS та HIPEC у хворих на колоректальний рак з імплантаційними метастазами значно підвищує виживаність порівняно з консервативним підходом. Проте внесок HIPEC у загальне зростання виживаності на фоні комбінованого лікування є дискусійним питанням.

Застосування субтотальної перитонектомії + HIPEC є сьогодні «золотим стандартом» терапії хворих на псевдоміксому очеревини, що підтверджується національними рекомендаціями багатьох європейських країн та результатами даного дослідження.

Використання HIPEC в комбінованому лікуванні рідкісних форм захворювань з інтраперитонеальним поширенням (саркоматоз очеревини, гастроінтестинальна стромальна пухлина, рак ендометрію та ін.) вимагає подальших досліджень.

## СПИСОК ВИКОРИСТАНОЇ ЛІТЕРАТУРИ

1. Spratt, J. S., Adcock, R. A., Muskovin, M., Sherrill, W., & McKeown, J. (1980). Clinical delivery system for intraperitoneal hyperthermic chemotherapy. *Cancer Research*, 40(2), 256–260.
2. Suit, H. D., & Gerweck, L. E. (1979). Potential for hyperthermia and radiation therapy. *Cancer Research*, 39(6), 2290–2298.
3. Watanabe, M., Tanaka, R., Hondo, H., & Kuroki, M. (1992). Effects of antineoplastic agents and hyperthermia on cytotoxicity toward chronically hypoxic glioma cells. *International Journal of Hyperthermia*, 8(1), 131–138. DOI.org/10.3109/02656739209052885.
4. Van der Speeten, K., Stuart, O. A., Chang, D., Mahteme, H., & Sugarbaker, P. H. (2011). Changes induced by surgical and clinical factors in the pharmacology of intraperitoneal mitomycin C in 145 patients with peritoneal carcinomatosis. *Cancer Chemotherapy and Pharmacology*, 68(1), 147–156. doi: 10.1007/s00280-010-1460-4.
5. Elias, D., Gilly, F., Quenet, F., Bereder, F., Sidéris, L., Mansvelt, B., ... Glehen, O., Association Française de Chirurgie (2010). Pseudomyxoma peritonei: a French multicentric study of 301 patients treated with cytoreductive surgery and intraperitoneal chemotherapy. *European Journal of Surgical Oncology*, 36(5), 456–462. doi: 10.1016/j.ejso.2010.01.006.
6. Baratti, D., Scivales, A., Balestra, M. R., Ponzi, P., Di Stas, F., Kusamura, S., ... Deraco, M. (2010). Cost analysis of the combined procedure of cytoreductive surgery and hyperthermic intraperitoneal chemotherapy (HIPEC). *European Journal of Surgical Oncology*, 36(5), 463–469. doi: 10.1016/j.ejso.2010.03.005.
7. Armstrong, D. K., Alvarez, R. D., Bakkum-Gamez, J. N., Barroilhet, L., Behbakht, K., Berchuck, A., ... Eng, A.M. (2019). NCCN Guidelines Insights: Ovarian Cancer, Version 1.2019. *Journal of the National Comprehensive Cancer Network*, 7(8), 896–909. doi: 10.6004/jnccn.2019.0039.
8. Spiliotis, J., Halkia, E., Lianos, E., Kalantzi, N., Grivas, A., Efstathiou, E., & Giassas, S. (2015). Cytoreductive surgery and HIPEC in recurrent epithelial ovarian cancer: a prospective randomized phase III study. *Annals of Surgical Oncology*, 22(5), 1570–1575. doi: 10.1245/s10434-014-4157-9.
9. Quenet, F., Elias, D., Roca, L., Goere, D., Ghouti, L., Pocard, M., ... Glehen, O. (2018). A UNICANCER phase III trial of hyperthermic intra-peritoneal chemotherapy (HIPEC) for colorectal peritoneal carcinomatosis (PC): PRODIGE7. *Journal of Clinical Oncology*, 36(18, suppl): LBA3503–LBA3503.
10. Sugarbaker, P.H. (1999). Management of peritoneal-surface malignancy: the surgeon's role. *Langenbeck's Archives of Surgery*, 384(6): 576–587. doi: 10.1007/s004230050246.
11. Japanese Gastric Cancer Association (1998). Japanese classification of gastric cancer. — 2<sup>nd</sup> English ed. *Gastric Cancer*, 1(1), 10–24. doi: 10.1007/s101209800016.
12. Smyth, E. C., Verheij, M., Allum, W., Cunningham, D., Cervantes, A., & Arnold, D. (2016). Gastric cancer: ESMO Clinical Practice Guidelines for diagnosis, treatment and follow-up. *Annals of Oncology*, 27(suppl 5), v38–v49. doi: 10.1093/annonc/mdw350.
13. Yonemura Y., Kawamura T., Bandou E., Takahashi S., Sawa T., Matsuki N. (2005) Treatment of peritoneal dissemination from gastric cancer by peritonectomy and chemohyperthermic peritoneal perfusion. *British Journal of Surgery*, 92(3), 370–375. doi: 10.1002/bjs.4695.
14. Bonnot, P. E., Piessen, G., Kepenekian, V., Decullier, E., Pocard, M., Meunier, B., ... Glehen, O. (2019). Cytoreductive Surgery With or Without Hyperthermic Intraperitoneal Chemotherapy for Gastric Cancer With Peritoneal Metastases (CYTOCHIP study): A Propensity Score Analysis *Journal of Clinical Oncology*, 37(23), 2028–2040. doi: 10.1200/JCO.18.01688.
15. Yarema, R., Mielko, J., Fetsych, T., Ohorchak, M., Skorzevska, M., Rawicz-Pruszyński, K., ... Paskonis, M. (2019). Hyperthermic intraperitoneal chemotherapy (HIPEC) in combined treatment of locally advanced and intraperitoneally disseminated gastric cancer: A retrospective cooperative Central-Eastern European study. *Cancer Medicine*, 8(6), 2877–2885. doi: 10.1002/cam4.2204.
16. Koemans, W. J., van der Kaaij, R. T., Boot, H., Buffart, T., Veenhof, A. A. F., Hartemink, K. J., ... van Sandic, J. W. (2019). Cytoreductive surgery and hyperthermic intraperitoneal chemotherapy versus palliative systemic chemotherapy in stomach cancer patients with peritoneal dissemination, the study protocol of a multicentre randomised controlled trial (PERISCOPE II). *BMC Cancer*, 19(1), 420. doi: 10.1186/s12885-019-5640-2.
17. Yan, T. D., Black, D., Sugarbaker, P. H., Zhu, J., Yonemura, Y., Petrou, G., & Morris, D. L. (2007). A systematic review and meta-analysis of the randomized controlled trials on adjuvant intraperitoneal chemotherapy for resectable gastric cancer. *Annals of Surgical Oncology*, 14(10), 2702–13. doi: 10.1245/s10434-007-9487-4.
18. Xu, D. Z., Zhan, Y. Q., Sun, X. W., Cao, S. M., & Geng, Q. R. (2004). Meta-analysis of intraperitoneal chemotherapy for gastric cancer. *World Journal of Gastroenterology*, 10(18), 2727–30. doi: 10.3748/wjg.v10.i18.2727.
19. Glehen, O., Passot, G., Villeneuve, L., Vaudoyer, D., Bin-Dorel, S., Boschetti, G., ... Garofalo, A. (2014). GASTRICHIP: D2 resection and hyperthermic intraperitoneal chemotherapy in locally advanced gastric carcinoma: a randomized and multicenter phase III study. *BMC Cancer*, 14, 183. doi: 10.1186/1471-2407-14-183.

20. Deraco, M., Virzi, S., Iusco, D. R., Puccio, F., Macri, A., Famulari, C., ... Kusamura, S. (2012) Secondary cytoreductive surgery and hyperthermic intraperitoneal chemotherapy for recurrent epithelial ovarian cancer: a multi-institutional study. *BJOG*, 119(7), 800–9. doi: 10.1111/j.1471-0528.2011.03207.x.

21. Helm, C. W., Randall-Whitis, L., Martin, R. S., Metzinger, D. S., Gordinier, M. E., Parker, L. P., & Edwards, R. P. (2007). Hyperthermic intraperitoneal chemotherapy in conjunction with surgery for the treatment of recurrent ovarian carcinoma. *Gynecological Oncology*, 105(1), 90–6. doi: 10.1016/j.ygyno.2006.10.051.

22. Fagotti, A., Paris, I., Grimaldi, F., Fanfani, F., Vizzielli, G., Naldini, A., & Scambia, G. (2009). Secondary cytoreduction plus oxaliplatin-based HIPEC in platinum-sensitive recurrent ovarian cancer patients: a pilot study. *Gynecological Oncology*, 113(3), 335–40. doi: 10.1016/j.ygyno.2009.03.004.

23. Cavaliere D., Cirocchi R., Coccolini F., Fagotti A., Fambrini M., Federici O., ... Valle M. (2017). 1st Evidence-based Italian consensus conference on cytoreductive surgery and hyperthermic intraperitoneal chemotherapy for peritoneal carcinosis from ovarian cancer. *Tumori*, 103(6), 525–536. doi: 10.5301/tj.5000623.

24. van Driel, W.J., Koole, S.N., Sikorska, K., van Leeuwen, J. H. S., Schreuder, H. W. R., Hermans, R. H. M., ... Sonke, J. S. (2018). Hyperthermic Intraperitoneal Chemotherapy in Ovarian Cancer. *The New England Journal of Medicine*, 378, 230–240. doi: 10.1056/NEJMoa1708618.

25. Verwaal, V. J., van Ruth, S., de Bree, E., van Sloothen, G. W., van Tinteren, H., Boot, H., & Zoetmulder, F. A. N. (2003). Randomized trial of cytoreduction and hyperthermic intraperitoneal chemotherapy versus systemic chemotherapy and palliative surgery in patients with peritoneal carcinomatosis of colorectal cancer. *Journal of Clinical Oncology*, 21(20), 3737–43. doi: 10.1200/JCO.2003.04.187.

26. Moran, B., Baratti, D., Yan, T. D., Kusamura, S., & Deraco, M. (2008). Consensus statement on the loco-regional treatment of appendiceal mucinous neoplasms with peritoneal dissemination (pseudomyxoma peritonei). *Journal of Surgical Oncology*, 98(4), 277–82. doi: 10.1002/jso.21054.

27. Moran, B., Cecil, T., Chandrakumaran, K., Arnold, S., Mohamed, F., & Venkatasubramanian, A. (2015). The results of cytoreductive surgery and hyperthermic intraperitoneal chemotherapy in 1200 patients with peritoneal malignancy. *Colorectal Disease*, 17(9), 772–8. doi: 10.1111/codi.12975.

28. Diaz-Montes, T. P., El-Sharkawy, F., Lynam, S., Harper, A., Sittig, M., MacDonald, R., ... Sardi, A. (2018). Efficacy of Hyperthermic Intraperitoneal Chemotherapy and Cytoreductive Surgery in the Treatment of Recurrent Uterine Sarcoma. *International Journal of Gynecological Cancer*, 28(6), 1130–1137. doi: 10.1097/IGC.0000000000001289.

29. Bryan, M. L., Fitzgerald, N. C., Levine, E. A., Shen, P., Stewart, J. H., & Votanopoulos, K. I. (2014). Cytoreductive surgery with hyperthermic intraperitoneal chemotherapy in sarcomatosis from gastrointestinal stromal tumor. *American Surgeon*, 80(9), 890–895. PMID: 25197876.

### HIPEC в комбинированном лечении интраперитонеально диссеминированного рака: моноцентровой опыт проведения 215 операций

Р.Р. Ярема<sup>1</sup>, Т.Г. Фецич<sup>1</sup>, М.А. Огорчак<sup>2</sup>, Н.А. Володько<sup>1</sup>, П.И. Гиря<sup>2</sup>, Ю.Я. Ковальчук<sup>2</sup>, В.И. Сафьян<sup>2</sup>, Ю.П. Милан<sup>2</sup>, М.Б. Матусьяк<sup>2</sup>, Ю.Ю. Олійник<sup>1</sup>, Т.І. Новицька<sup>2</sup>, Л.І. Лаба<sup>2</sup>, М.І. Яриш<sup>2</sup>, М.Т. Фецич<sup>1</sup>, С.Р. Фернеза<sup>1</sup>

<sup>1</sup>Львовский национальный медицинский университет им. Данила Галицкого

<sup>2</sup>Львовский онкологический региональный лечебно-диагностический центр

**Резюме. Введение.** В традиционном современном дискурсе консервативного паллиативного лечения диссеминированного рака в течение последних двух десятилетий все чаще появляются методы активного комбинированного лечения таких больных. У пациентов с имплантационными метастазами различного генеза сегодня широко применяют метод гипертермической внутрибрюшной химиотерапии (hyperthermic intraperitoneal chemotherapy — HIPEC). **Цель.** Ретроспективный анализ клинической эффективности комбинированной терапии с использованием HIPEC у больных интраперитонеально распространенным раком различных локализаций и определение факторов прогноза у таких пациентов. **Материалы и методы.** Проанализированы результаты 12-летнего периода применения HIPEC в комбинированном лечении больных с местно-распространенным и диссеминированным раком желудка, первичным и рецидивирующим раком яичников, колоректальным раком, псевдомиксомой брюшины, сарко-

матозом брюшины и др. Проведены 215 процедур HIPEC у 211 больных. Определены факторы прогноза и дальнейшие перспективные направления развития комбинированного лечения таких пациентов. **Выводы.** HIPEC в составе комбинированного лечения является безопасным методом с допустимыми уровнями послеоперационных осложнений и летальности. Применение тактики активного комбинированного лечения обеспечивает длительные сроки выживаемости у отобранных больных с интраперитонеально распространенным раком.

**Ключевые слова:** имплантационные метастазы; карциноматоз брюшины; циторедуктивная хирургия; гипертермическая внутрибрюшная химиотерапия.

### HIPEC in combined treatment of intraperitoneally disseminated cancer: a monocentric experience of 215 operations

R.R. Yarema<sup>1</sup>, T.G. Fetsych<sup>1</sup>, M.A. Ohorchak<sup>2</sup>, N.A. Volodko<sup>1</sup>, P.I. Gyrya<sup>2</sup>, Y.Y. Kovalchuk<sup>2</sup>, V.I. Safiyan<sup>2</sup>, Y.P. Mylyan<sup>2</sup>, M.B. Matusyak<sup>2</sup>, Y.Y. Oliynyk<sup>1</sup>, T.I. Novitska<sup>2</sup>, L.I. Laba<sup>2</sup>, M.I. Yarysh<sup>2</sup>, M.T. Fetsych<sup>1</sup>, S.R. Ferneza<sup>1</sup>

<sup>1</sup>Danylo Halytsky Lviv National Medical University

<sup>2</sup>Lviv Oncological Regional Medical and Diagnostic Center

**Summary.** Introduction. In the traditional modern discourse of conservative palliative treatment of disseminated cancer over the past two decades, methods of active combined treatment of such patients have become increasingly common. The method of hyperthermic intraperitoneal chemotherapy (HIPEC) is widely used today for patients with peritoneal metastases of various genesis, **Aim.** Retrospective analysis of clinical efficacy of combined therapy using HIPEC in patients with intraperitoneally disseminated cancer of different localizations and determination of prognostic factors for such patients. **Materials and methods.** The results of a 12-year period of HIPEC use in the combined treatment of patients with locally advanced and disseminated gastric cancer, primary and recurrent ovarian cancer, colorectal cancer, peritoneal pseudomyxoma, peritoneal sarcomatosis, etc. were analyzed. 215 HIPEC procedures were performed for 211 patients. The prognostic factors and further perspective directions of development of combined treatment of such patients are determined. **Conclusion.** Combined therapy with HIPEC is a safe method with acceptable levels of postoperative morbidity and mortality. The use of active combined therapy tactics ensures long survival in selected patients with intraperitoneally disseminated cancer.

**Key words:** peritoneal metastases; peritoneal carcinomatosis; cytoreductive surgery; hyperthermic intraperitoneal chemotherapy.

Адреса:

Ярема Роман Романович

79000, Львів, вул. Пекарська, 69

Львівський національний медичний університет ім. Данила Галицького

Тел.: (067) 940-69-33; (032) 295-37-61

E-mail: roman.yarema@ukr.net

Correspondence:

Yarema Roman

69 Pekarska Str., Lviv 79000

Danylo Halytsky Lviv National Medical University

Tel.: (067) 940-69-33; (032) 295-37-61

E-mail: roman.yarema@ukr.net