

В.С. Березенко<sup>1,2</sup>, Ю.П. Резников<sup>1</sup>, В.В. Крат<sup>2</sup>

## Муковісцидоз у дітей. Своєчасна діагностика як важливий предиктор ефективності лікування (клінічний випадок)

<sup>1</sup>Національний медичний університет імені О.О. Богомольця, м. Київ, Україна

<sup>2</sup>ДУ «Інститут педіатрії, акушерства та гінекології НАМН України», м. Київ

PERINATOLOGY AND PEDIATRIC. UKRAINE. 2017.3(71):74-80; doi 10.15574/PP.2017.71.74

Муковісцидоз є найбільш поширеним летальним спадковим захворюванням у світі серед населення білої раси. Впроваджений останніми роками неонатальний скринінг значно спрощує постнатальну діагностику та практично унеможливує виявлення запущених випадків. Однак в Україні все ще існує проблема пізньої діагностики муковісцидозу в дітей. У статті наведено приклад пізньої діагностики змішаної форми муковісцидозу, клінічний перебіг, анамнестичні дані, що стало причиною розвитку тяжких ускладнень.

Ключові слова: муковісцидоз, діти, діагностика, лікування.

### Cystic fibrosis in children. Early diagnosis as important predictor of treatment efficiency (clinical case)

V.S. Berezenko<sup>1,2</sup>, Yu.P. Reznikov<sup>1</sup>, V.V. Krat<sup>2</sup>

<sup>1</sup>Bogomolets National Medical University, Kyiv, Ukraine

<sup>2</sup>SI «Institute of Pediatrics, Obstetrics and Gynecology of NAMS of Ukraine», Kyiv

Cystic fibrosis is the most common lethal hereditary disease among whites in the world. Introduced in recent years neonatal screening simplifies postnatal diagnosis and almost impossible to detect advanced cases. It should be noted that in Ukraine there are technical problems with the implementation of screening in some regions. The article is an example of mixed cystic fibrosis, despite the presence of typical clinical course, anamnesis, but the lack of quality screening, delayed diagnosis has become a cause of serious complications that threaten life. It is therefore necessary to remember about the disease and to take into account family history and typical course in the formulation of the diagnosis.

**Key words:** cystic fibrosis; children; diagnosis, treatment.

### Муковісцидоз у дітей. Своєчасна діагностика як важливий предиктор ефективності лікування (клінічний випадок)

В.С. Березенко<sup>1,2</sup>, Ю.П. Резников<sup>1</sup>, В.В. Крат<sup>2</sup>

<sup>1</sup> Національний медичний університет імені А.А. Богомольця, г. Київ, Україна

<sup>2</sup> ГУ «Інститут педіатрії, акушерства та гінекології НАМН України», г. Київ

Муковісцидоз — найбільш поширене летальне спадкове захворювання в світі серед населення білої раси. В Україні ще існують випадки пізнього виявлення муковісцидозу у дітей. В статті наведено приклад пізньої діагностики змішаної форми муковісцидозу, клінічне течення, анамнестичні дані, що стало причиною розвитку тяжких ускладнень.

**Ключевые слова:** муковісцидоз, діти; діагностика, лікування.

Муковісцидоз (МВ) («mucus — слиз, viscidus — в'язкий», кістозний фіброз) — системне, генетично обумовлене, аутосомно-рецесивне захворювання, яке спричиняється мутацією гена трансмембранного регулятора муковісцидозу (ТРБМ, CFTR — cystic fibrosis transmembrane regulator) і характеризується ураженням залоз зовнішньої секреції (переважно дихальної та травної систем), що призводить до фатальних наслідків.

Муковісцидоз — найбільш поширене летальне спадкове захворювання у світі серед населення білої раси. Захворюваність по всьому світу коливається у межах від 1 на 377 живонароджених у деяких районах Великої Британії до 1 на 90 тис. живонароджених в Азії [10]. В Україні відсутні точні дані щодо поширеності МВ. Жінки з МВ порівняно з чоловіками частіше страждають на легеневу форму і мають менший вік на момент смерті. Середній вік життя в пацієнтів із кістозним фіброзом варіює в різ-

них країнах світу — найвищий показник відмічається у США — 41,1 року. Загалом середня тривалість життя становить 36,9 року. В Україні цей показник дорівнює лише 16 років. Це пов'язано з несвоєчасною діагностикою та недосконалістю скринінгової системи. Розробка новітніх методів лікування в останні десятиліття дала змогу значно поліпшити прогноз для життя в даних пацієнтів [9].

Значна поширеність МВ, тяжка поліорганна недостатність, необхідність постійного нагляду мультидисциплінарною командою фахівців зумовлюють незгасаючий інтерес до даного захворювання.

Діагноз МВ ґрунтується на типових легневих проявах, симптомах ураження шлунково-кишкового тракту, даних сімейного анамнезу і позитивних результатах дослідження хлоридів поту, а також молекулярно-генетичного дослідження. Впроваджений останніми роками неонатальний скринінг значно спрощує пост-

натальну діагностику та практично унеможлиблює виявлення запущених випадків [3, 10]. Водночас слід зауважити, що в Україні існують проблеми з проведенням скринінгу.

Причиною характерних патологічних змін при МВ є наявність мутацій в обох алелях гена, локалізованого на довгому плечі хромосоми 7 (7q31). Цей ген має 27 екзонів і контролює синтез ТРБМ, який функціонує як регульований циклічним аденозинмонофосфатом хлорний канал на апікальній поверхні епітеліальних клітин. Відомо близько тисячі мутацій регуляторного гена. Тип мутації певною мірою впливає на характер і тяжкість перебігу захворювання, однак за генотипом ТРБМ неможливо прогнозувати особливості захворювання в конкретного пацієнта. Народження дитини з МВ відбувається у випадку, якщо обоє з батьків мають по одному мутантному ТРБМ гена в гетерозиготному стані [1, 5, 7].

Порушення транспорту іонів хлору через апікальну мембрану епітеліальних клітин, унаслідок мутації гена ТРБМ, збільшує реабсорбцію натрію клітинами, змінює електролітний склад і зневоднює секрет екзокринних залоз, що і спричинює патофізіологічні процеси в організмі та розвиток основних клінічних проявів. У патологічний процес, хоча і різною мірою, втягуються усі екзокринні залози. Існує три види змін у залозах: 1) закупорка вивідних протоків густим і в'язким еозинофільним субстратом (підшлункова залоза, залози стінки кишечника, внутрішньопечінкові ходи, жовчний міхур, підщелепна слинна залоза) з накопиченням і затримкою секрету в просвіті залози або її часточки, і, як наслідок, утворенням кіст, а в подальшому — і кістофіброзу в підшлунковій залозі, холестази в печінці; 2) продукція залозою секрету нормального за складом, але більш густого і в збільшеній кількості (трахеобронхіальні залози, брунерові залози); 3) надлишкова секреція іонів Na і Cl при нормальній гістологічній будові потових, привушної та мілких слинних залоз; 4) вроджена білатеральна аплазія сім'явиносних каналів у чоловіків, що зумовлює чоловіче безпліддя. Саме ці порушення обумовлюють характерні клінічні прояви захворювання [1, 8].

Існує кілька форм МВ: легенева (15–20%), кишкова (10%) і змішана (70%) з одночасним ураженням шлунково-кишкового тракту та органів дихання. Описано також стерті форми захворювання, що виявляються в дорослих. У 10% випадків клінічні прояви МВ (меконіальний ілеус) можна виявити ще в періоді внутрішньоутробного розвитку на УЗД у II–III триместрі вагітності.

Середній вік на момент встановлення діагнозу МВ складає 6–8 місяців; двом третинам пацієнтів діагноз встановлюється до 1 року. Вік на момент встановлення діагнозу, клінічні прояви, тяжкість симптомів і швидкості прогресування захворювання в органах, що беруть участь, коливається в широких межах. Клінічні прояви визначаються віком пацієнта на момент встановлення діагнозу.

Кишкова форма починається в ранньому дитячому віці, часто після переходу на штучне вигодовування, через недостатність панкреатичних ферментів. МВ у новонароджених може маніфестувати з меконіальною непрохідністю, кишковою атрезією, пролапсу прямої кишки. У кишечнику переважають гнильні процеси, що супроводжуються скупченням газів, здуттям живота. Дефекації часті, відзначається поліфекалія. Випорожнення з неприємним запахом, світлі, зі значною кількістю жиру. Часто спостерігаються скарги на сухість у роті, що обумовлено високою в'язкістю слини. Апетит у перші місяці життя збережений або навіть підвищений, але через порушення процесів травлення швидко розвивається гіпотрофія і дефіцит жиророзчинних вітамінів. Ураження печінки проявляється у вигляді жирової інфільтрації, холестатичного гепатиту і цирозу. Легенева форма обумовлена гіперпродукцією в'язкого секрету в бронхолегеневій системі і приводить до обструктивного синдрому, приєднання вторинної інфекції. Рецидивний хронічний інфекційно-запальний процес ускладнюється гнійно-обструктивним бронхітом, тяжкими пневмоніями зі схильністю до абсцедування. До вторинних змін відносяться бронхоектази, емфізема, пневмосклероз, «легеневе серце».

У клінічній картині звертає на себе увагу зовнішній вигляд хворого: бліда шкіра із землистим відтінком, акроціаноз, задишка в спокої, бочкоподібна форма грудної клітки, деформація дистальних фаланг за типом «барабанних паличок», обмеження рухової активності, зниження апетиту, відставання у фізичному розвитку. У бронхіальному вмісті переважно виявляються синьогнійна паличка, золотистий стафілокок і гемофільна паличка, нерідко — їх асоціація. Мікрофлора стійка до антибіотикотерапії. Діти помирають від тяжкої дихальної та серцевої недостатності. Змішана форма МВ є

найбільш тяжкою і має прояви як легеневої, так і кишкової форм [4, 11].

Діагностичний алгоритм починається з перинатального центру (проведення неонатального скринінгу на МВ). Надалі «золотим стандартом» є проведення потової проби після іонофорезу з пілокарпіном. Діагностично значущою є концентрація іонів хлору >60 ммоль/л. У сумнівних випадках проводиться трансепітеліальний тест різниці потенціалів — transepithelial nasal potential difference (nasal PD), який є економічно більш вигідним. У розробці знаходиться внутрішньокишкове вимірювання концентрації електролітів — intestinal current measurement (ICM). При неklasичних і стертих формах застосовується визначення мутацій ТРБМ, яке дасть змогу встановити остаточний діагноз [3, 5, 8].

Питання лікування МВ на сьогоднішній день залишається відкритим у зв'язку з відсутністю етіотропної терапії. Усім хворим проводиться постійна замісна ферментна терапія високоефективними мікросферичними препаратами з рН-чутливою оболонкою. Особлива увага приділяється інгаляційним формам ферментативних препаратів. Допоміжна роль у терапії відводиться традиційній комплексній терапії: антибіотикотерапії з урахуванням чутливості збудника, протизапальним засобам (передусім кортикостероїдам системного і місцевого застосування), муколітичним і бронходилатуючим препаратам, кінезотерапії (метою якої є очищення бронхіального дерева від в'язкого мокротиння). При ураженні печінки призначається урсодезоксихолева кислота (УДХК), при виникненні ускладнень — посиндромна терапія. Синдром мальабсорбції та дефіцит жиророзчинних вітамінів потребує призначення висококалорійної дієти з нормальним умістом жирів і збагаченої білками для поліпшення показників фізичного розвитку. Майбутнє в питанні лікуванні МВ відводиться генній терапії [1, 4, 7].

Наводимо **клінічний випадок** пізньої діагностики змішаної форми МВ.

*Дитина, Віталій Б., 2009 р.н., від II вагітності, яка перебігала з токсикозом I–II триместру (перша вагітність — хлопчик у віці 1 міс. прооперований з приводу високої кишкової непрохідності, у 1,5 міс. дитина померла); народився на 36–37-му тижні за допомогою кесаревого розтину (рубць на матці), з масою тіла 2400 г, довжиною тіла 47 см, 7 балів за шкалою Апгар. На 4-ту добу спостерігалось погіршення стану:*

*зригування, здуття живота, меконій самостійно не відходив. У зв'язку з тим, що стан дитини не поліпшувався, на 6-ту добу її переведено до обласної дитячої лікарні з діагнозом «Гіпоксично-ішемічне ураження центральної нервової системи, синдром пригнічення. Вроджена кишкова непрохідність?» Відходження меконію за допомогою клізми до 7-ї доби. Хлопчика виписано на 10-ту добу з вагою 2495 г і діагнозом «Недоношеність 36 тижнів. Високий ризик реалізації внутрішньоутробної інфекції. Правобічний гнійний кон'юнктивіт. Рання неонатальна гіпоглікемія. Відкрите овальне вікно».*

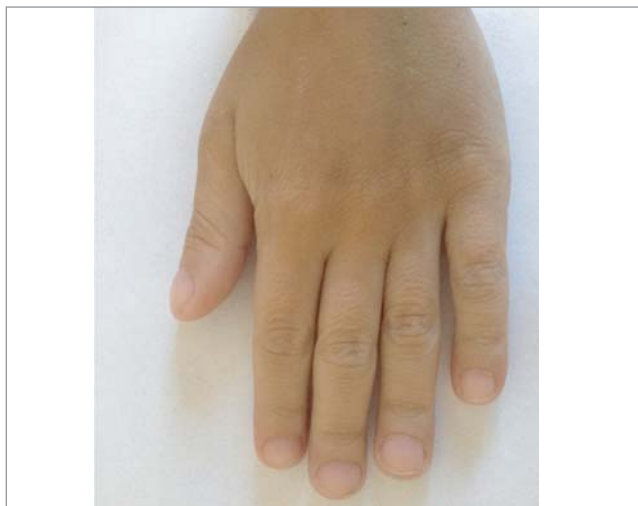
*Хлопчик знаходився на природному вигодуванні до 7 міс. Вакцинація — відповідно до графіку щеплень. З 10 місяців дитина часто хворіла на обструктивні бронхіти, отримувала антибактеріальну терапію. У 4 роки перенесла позагоспітальну двобічну вогнищеву пневмонію, гострий перебіг, ДН I ст.*

*До року спостерігалось відставання в масі тіла, у віці 1 року вага становила 8,0 кг (-16,7%), у 2 роки — 10,9 кг (-22,1%).*

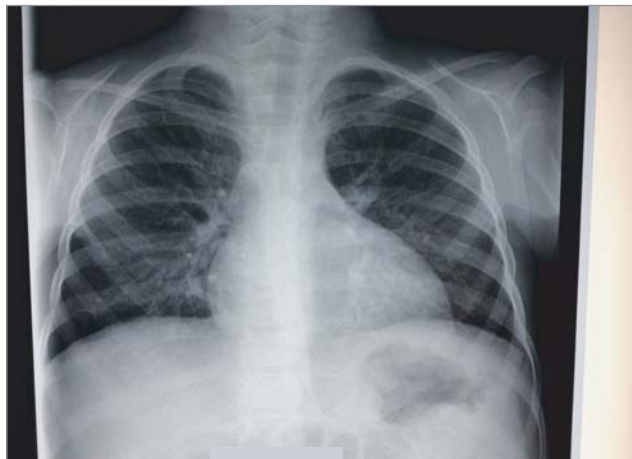*У 6 років 5 міс. у зв'язку з виразним метеоризмом, збільшенням об'ємів живота виконано ультразвукову діагностику (УЗД) органів черевної порожнини (ОЧП). Виявлено виразний метеоризм, незначну гепатомегалію, дифузні зміни печінки (гепатит (цироз?)). Проведено консультацію гастроентерологом за місцем проживання, встановлено діагноз «Функціональні розлади біліарного тракту, диспанкреатизм». Через 1 міс. хлопчик переніс гострий бронхіт, отримував антибактеріальну терапію. У квітні, у віці 6 років 6 міс., проведено консультацію ендокринологом у зв'язку із затримкою фізичного розвитку: маса тіла — 15 кг (<3 центилів), довжина тіла — 103,5 см (<3 центилів), діагноз «Субнанізм, дифузний зоб I ступеня».*

*У квітні 2016 р. дитину госпіталізовано до обласної дитячої лікарні, де вперше запідозрено діагноз «Муковісцидоз, змішана форма (?). Гепатомегалія. Затримка фізичного розвитку. Порушення толерантності до вуглеводів. Дифузний зоб I–II ступеня. Аскаридоз». З цього приводу дитину консультовано в лікарні «ОХМАТДИТ», рекомендовано дообстеження з приводу МВ.*

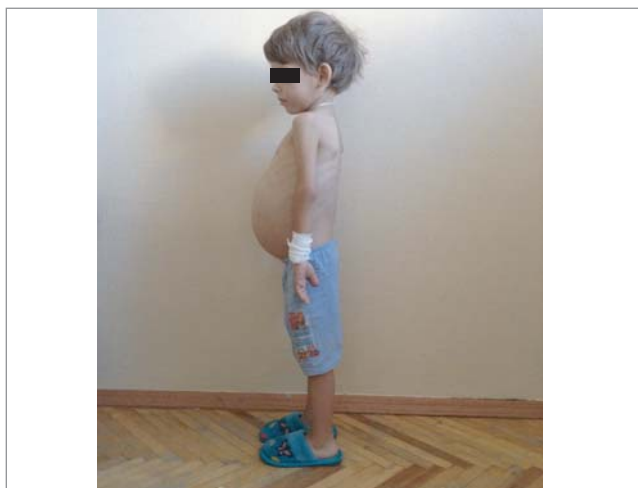*Уперше дитину госпіталізовано до ДУ «ІПАГ НАМН України» 23.08.2016 р. При госпіталізації до Центру дитячої гепатології виявлено: загальний стан хлопчика середнього ступеня тяжкості, наблизений до тяжкого; свідо-*



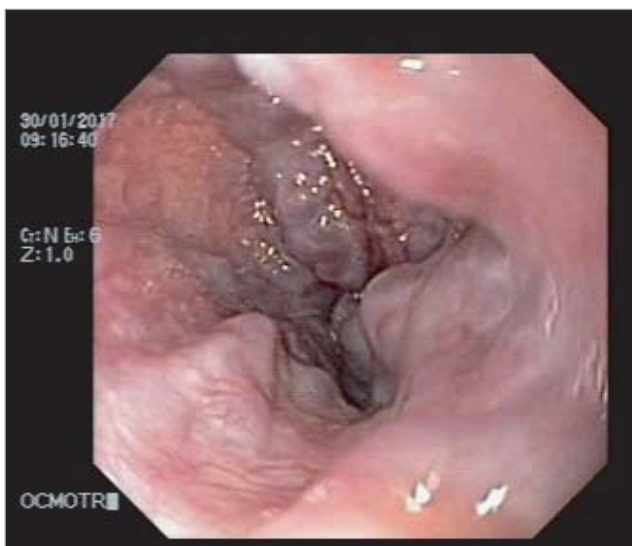
**Рис. 1.** Дитина Б., 6 років. Кінцеві фаланги у вигляді барабаних паличок і годинникових скелець. Діагноз «Муковісцидоз»



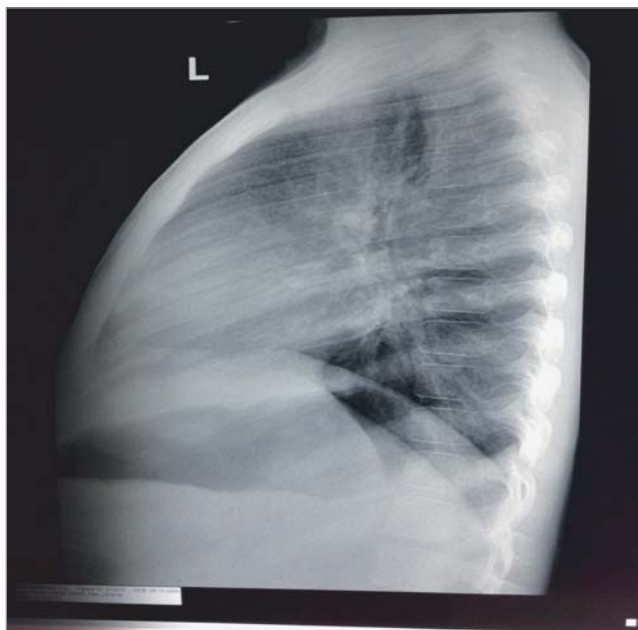
**Рис. 4.** Дитина В., 6 років, діагноз «Муковісцидоз». R-огр. ОГК у прямій проекції. Посилення легеневого малюнка за рахунок потовщення стінок бронхів. Корені легень малоструктурні. Серце в розмірах не збільшене



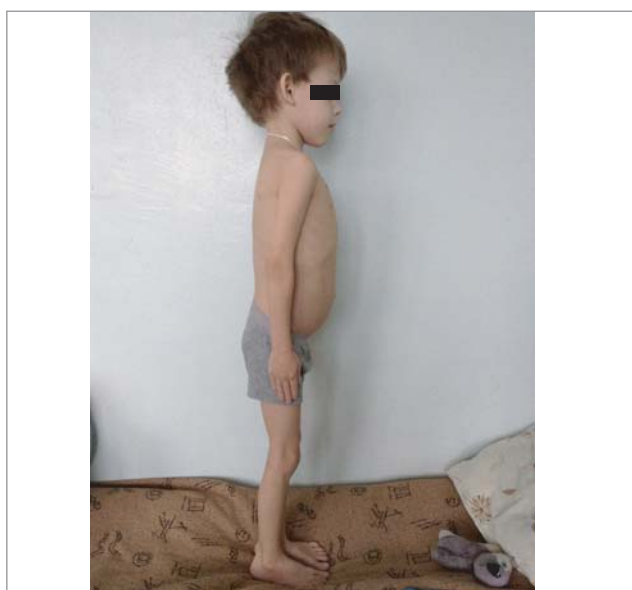**Рис. 2.** Дитина Б., 6 років, Виразний метеоризм. Фізичний розвиток дитини <3 центилів. Діагноз «Муковісцидоз»



**Рис. 5.** Дитина В., 7 років, діагноз «Муковісцидоз. Флебектазія вен стравоходу III ст., портальна гастропатія»



**Рис. 3.** Дитина Б., 6 років, діагноз «Муковісцидоз». R-огр. ОГК у боковій проекції. Посилення легеневого малюнка за рахунок потовщення стінок бронхів. Корені легень малоструктурні



**Рис. 6.** Дитина В., 7 років, діагноз «Муковісцидоз». Вигляд дитини при виписці



мість ясна, на питання відповідає чітко; при огляді від дитини відчувається печінковий запах; фізичний розвиток хлопчика <3 центилів за масою та зростом, відповідає 3,5-річній дитині; шкіра блідого кольору, суха на дотик, периорбітальний ціаноз; підшкірно-жирова клітковина розвинута слабко; видимі слизові чисті, рожеві; деформація дистальних фаланг у вигляді барабаних паличок, деформація нігтьових пластинок у вигляді годинникових скелець (рис. 1); лімфатичні вузли не збільшені; мигдалики рихлі; дихання через ніс вільне; перкуторно ясний легеневиий звук; у легенях аускультативно жорстке дихання; серцеві тони звучні, ритм правильний, тахікардія 120–122 за хвилину; живіт збільшений в об'ємі до 55 см, пальпація затруднена через виразний метеоризм (рис. 2); сечовиділення вільне, діурез достатній; випорожнення 1–2 рази на добу, жовтого кольору, кашкоподібної консистенції, з неприємним специфічним запахом; периферичні набряки відсутні.

На основі скарг, анамнезу захворювання, об'єктивного статусу, лабораторно-інструментальних досліджень, виконаних на попередньому етапі, встановлено діагноз при госпіталізації «Муковісцидоз, змішана форма. Цироз печінки, стадія А за Чайлд-П'ю».

У центрі дитячої гепатології проведено комплексне обстеження; встановлено у загальному аналізі крові: гемоглобін — 69 г/л, лейкоцити —  $14,3 \times 10^9$ /л, тромбоцити —  $145 \times 10^9$ /л, підвищення ШОЕ — до 40 мм/год; у біохімічному аналізі крові: цитолітичний синдром: АЛТ — 249 о/л (8,0–40), АСТ — 530 о/л (10–41); порушення синтетичної функції печінки: загальний білок — 54,8 г/л (норма — 60–80 г/л), альбумінів — 18,4 г/л (норма — 30–54 г/л), ПТІ — 53% (норма — 80–120), холестерину — 0,98 ммоль/л (норма — <5,2 ммоль/л); ознаки гіпокоагуляційного синдрому: МНО — 2,89 (норма — 0,85–1,15), АЧТЧ — 47,4 с (норма — 24–34 с), протромбіновий час — 13 с (норма — 9–13 с), зниження відсотку протромбіну за Квіком до 7% (норма — 70–130%); порушення електролітного обміну: гіпокаліємія — 1,99 ммоль/л (норма — 3,5–5,5), гіпокальціємія — 0,36 ммоль/л (норма — 2,2–2,7), гіпоглікемія — 2,05 ммоль/л (норма 3,3–5,6).

Дитині двічі проведено потову пробу, де виявлено підвищення вмісту електролітів у потовій рідині (71,1 мекв/л та 93,0 мекв/л).

Панкреатична еластаза в калі 43,3 мкг — тяжке порушення екзокринної функції під-

шлункової залози. За даними молекулярно-генетичного дослідження виявлено мутації в гені CFTR-G542X (N/M).

**УЗД ОЧП:** ПКР правої долі — 149 мм, товщина лівої долі — 106 мм, ліва доля — 50x31 мм, хвостата доля шаровидної форми діаметром 31 мм, контур звивистий, структура паренхіми дифузно неоднорідна; портална вена діаметром 7,1 мм; підшлункова залоза не візуалізується повністю; селезінка збільшена в розмірах 120x51 мм, потовщення стінок судин селезінки, стовбур селезінкової вени 5,3 мм. При доплерометрії: швидкісні показники в селезінковій вені підвищені, PSV — 25 см/с.

**ЕКГ:** виразні обмінні зміни міокарда. **Спирографія:** вентиляційна недостатність середнього ступеня тяжкості за рестриктивним типом. ФГДЕС не проведено у зв'язку з тяжкістю стану.

Рентгенологічне дослідження ОГП: Rδ-ознаки бронхіту, легеневої форми МВ (рис. 3 та рис. 4).

Через 14 днів загальний стан дитини погіршився — з'явилися ознаки прогресуючої печінкової недостатності. Під час огляду: хлопчик млявий, сонливий, на питання відповідає монотонно, односкладово, повільно, посилюється «печінковий запах», шкіра блідого кольору з сіруватим відтінком; видимі слизові чисті; у легенях аускультативно жорстке дихання, тахіпное; серцеві тони звучні, ритм правильний, тахікардія, функціональний систолічний шум; язик вологий; живіт збільшений у розмірах до 56 см, здутий, при перкусії — притуплення у фланках живота (на УЗД ОЧП — явища асцити); пальпація печінки та селезінки не можлива у зв'язку зі збільшенням розмірів живота; фізіологічні відправлення в нормі; набряки на нижніх кінцівках не відмічаються. У зв'язку з розвитком печінкової енцефалопатії І–ІІ ст. хлопчика переведено до відділення інтенсивної терапії, де після проведення інтенсивної терапії стан дитини стабілізувався, через добу дитину переведено до Центру дитячої гепатології.

**Консультований пульмонологом.** Діагноз «Муковісцидоз, змішана форма. Період затихаючого загострення хронічного вторинного бронхіту, ДН 0–І». Рекомендовано додати до лікування інгаляції з гіпертонічним розчином 3%, дорназою альфа.

**Заключний клінічний діагноз** «Муковісцидоз, змішана форма, тяжкий перебіг. Цироз печінки, клас В-С за Чайлд-П'ю. Печінкова недостат-

ність. Печінкова енцефалопатія I–II ст. Асцит. Хронічний вторинний бронхіт, період затихаючого загострення, ДН 0–I. Відставання у фізичному розвитку <3 перцентилів».

Проведено лікування: інфузійну терапію глюкозо-сольовими розчинами з дезінтоксикаційною метою, введення альбуміну (із замісною метою), антибіотикотерапію (цефалоспоринового ряду IV покоління, карбапенеми), ферментні препарати з розрахунку по ліпазі – 95 тис. на добу, препарати лактулози, УДХК – 25 мг/кг, калійзберігаючі діуретики.

Хлопчика з поліпшенням загального стану та лабораторних показників через 2 міс. виписано додому. Рекомендовано: нагляд педіатра, збалансоване харчування, спеціалізовану суміш високого ступеня гідролізу із середньо-ланцюговими тригліцеридами, ферментні препарати – 95 тис. на добу по ліпазі, за необхідності – підвищення дози, гепатопротектори, УДХК, кальцій, вітамін Д, калійзберігаючі діуретики, інгаляції з гіпертонічним розчином 3%, дорназою альфа, дихальну гімнастику.

Через 3 міс. для контрольного обстеження дитину госпіталізовано повторно: стан поліпшився, свідомість ясна, на питання відповідає чітко, виріс на 2 см; шкіра чиста, блідого кольору, видимі слизові чисті, рожеві, підшкірна жирова клітковина розвинута слабко; у легенях везикулярне дихання; серцеві тони звучні, ритм правильний; язик вологий; живіт м'який, зменшився в об'ємі; печінка на 3 см виступає з-під краю реберної дуги, ущільнена; селезінка виступає на 2 см із-під краю реберної дуги; сечовиділення вільне, діурез достатній; випорожнення до 2 разів на добу, коричневого кольору, без зловонного запаху.

За даними обстеження виявлено в загальному аналізі крові: гемоглобін – 89 г/л, лейкоцити –  $9,2 \times 10^9$ /л, тромбоцити –  $270 \times 10^9$ /л, ШОЕ – 20 мм/год; печінкові проби: АЛТ – 225 о/л (8,0–40), АСТ – 480 о/л (10–41); загальний білок – 64,8 г/л (норма – 60–80), альбуміни – 22,4 г/л (норма – 30–54 г/л), ПТТ – 53% (норма – 80–120), холестерин – 2,37 мкмоль/л (норма – <5,2 мкмоль/л); ознаки гіпокоагуляційного синдрому: МНО – 2,09 (норма – 0,85–1,15), АЧТЧ – 46,4 с (норма – 24–34 с), протромбіновий час – 13 с (норма – 9–13 с), зниження відсотку протромбіну за Квіком до 7% (70–130); порушення електролітного обміну: гіпокаліємія – 2,1 ммоль/л (норма – 3,5–5,5 ммоль/л), гіпокальціємія – 0,96 ммоль/л (норма – 2,2–2,7 ммоль/л), гіпоглікемія – 2,05 ммоль/л (норма – 3,3–5,6 ммоль/л). ФЕГДС. Флебектазія вен стравоходу III ст., портальна гастропатія. Проведено склерозування вен стравоходу двічі (рис. 5).

Проведено лікування: інфузійну терапію глюкозо-сольовими розчинами з дезінтоксикаційною метою, антибіотикотерапію (цефалоспоринового ряду IV покоління, карбапенеми), ферментні препарати з розрахунку по ліпазі 95 тис. на добу, препарати лактулози, УДХК – 25 мг/кг, калійзберігаючі діуретики.

Хлопчика виписано додому з поліпшенням. Рекомендовано продовжити ферментну терапію, інгаляції дорнази альфа, УДХК, повторне склерозування вен стравоходу.

Таким чином, пізня діагностика МВ приводить до швидкого розвитку загрозливих для життя ускладнень. Наведений клінічний випадок свідчить про необхідність поліпшення заходів ранньої діагностики для забезпечення своєчасного лікування.

## ЛІТЕРАТУРА

1. Уніфікований клінічний протокол первинної, вторинної (спеціалізованої) та третинної (високоспеціалізованої) медичної допомоги хворим на муковісцидоз [Електронний ресурс] / затверджено наказом МОЗ України від 15.07.2016 р. № 723. — Режим доступу : [http://www.moz.gov.ua/ua/portal/dn\\_20160715\\_0723.html](http://www.moz.gov.ua/ua/portal/dn_20160715_0723.html). — Назва з екрана.
2. Clinical Guidelines: Care of Children with Cystic Fibrosis. Royal Brompton Hospital [Electronic resource] / S. Alexander [et al.]; Endorsed by the Medicines Management Board of Royal Brompton & Harefield NHS Foundation Trust, 2014. — 6th edition. — Access mode : [https://www.amr.org.ar/secciones/fibrosis\\_quistica/clinical\\_guidelines\\_royal\\_brompton.pdf](https://www.amr.org.ar/secciones/fibrosis_quistica/clinical_guidelines_royal_brompton.pdf). — Title from screen.
3. Consensus on the use and interpretation of cystic fibrosis mutation analysis in clinical practice / C. Castellani [et al.] // J. Cyst. Fibros. — 2008. — May; Vol. 7 (3). — P. 179–196. — doi: 10.1016/j.jcf.2008.03.009.
4. Cystic Fibrosis Foundation Evidence-Based Guidelines for Management of Infants with Cystic Fibrosis [Electronic resource] / Drucy Borowitz [et al.]. — Access mode : <http://sefq.es/CFF09GuidelinesInf.pdf>. — Title from screen.

5. Cystic fibrosis. Genetic home references [Electronic resource]. — Access mode : <https://ghr.nlm.nih.gov/condition/cystic-fibrosis>. — Title from screen.
6. Cystic fibrosis: terminology and diagnostic algorithms / K. de Boeck, M. Wilschanski, C. Castellani [et al.] // Thorax. — 2006. — Vol. 61. — P. 627—635.
7. European Cystic Fibrosis Society Standards of Care: Best Practice guidelines [Electronic resource] / Alan R. Smyth [et al.]. — Access mode : <https://www.ncbi.nlm.nih.gov/pubmed/24856775>. — Title from screen.
8. Guidelines for Diagnosis of Cystic Fibrosis in Newborns through Older Adults: Cystic Fibrosis Foundation Consensus Report / P.M. Farrell [et al.] // J. Pediatr. — 2008. — Aug.; Vol. 153 (2). — S4—S14. — doi: 10.1016/j.jpeds.2008.05.005.
9. Mickle J. E. Genotype-phenotype relationships in cystic fibrosis / J.E. Mickle, G.R. Cutting // Med. Clin. North Am. — 2000. — Vol. 84. — P. 597—607.
10. Newborn screening fact sheets / Celia I. Kaye and the Committee on Genetics // Pediatrics. — 2006. — Sep.; Vol. 118 (3). — P. e934—963.
11. Nick J.A. Manifestations of cystic fibrosis diagnosed in adulthood / J.A. Nick, D.M. Rodman // Curr. Opin. Pulm. Med. — 2005. — Vol. 11. — P. 513—518.
12. The relation between genotype and phenotype in cystic fibrosis: analysis of the most common mutation (delta F508) / E. Kerem, M. Corey, B.S. Kerem [et al.] // N. Engl. J. Med. — 1990. — Vol. 323. — P. 1517—1522.

### Сведения об авторах:

**Березенко Валентина Сергеевна** — д.мед.н., ст.н.с., Ученый секретарь ГУ «ИПАГ НАМН Украины», руководитель Центра детской гепатологии. Адрес: г. Киев, ул. П. Майбороды, 8; тел. (044) 489-07-55. Зав. каф. педиатрии №1 НМУ имени А.А. Богомольца, Адрес: г. Киев, ул. М. Коцюбинского, 8А; тел. (044) 465-17-89.  
**Резников Юрий Петрович** — ст. лаборант каф. педиатрии №1 НМУ имени А.А. Богомольца, Адрес: г. Киев, ул. М. Коцюбинского, 8А; тел. (044) 465-17-89.  
**Крат Виктория Васильевна** — мл.н.с. Центра детской гепатологии. Адрес: г. Киев, ул. П. Майбороды, 8; тел. (044) 489-07-55.

Статья поступила в редакцию 02.05.2017 г.

## НОВОСТИ

### Клинические рекомендации по кори Американской Академии Педиатрии (AAP, 2015)

Американская Академия Педиатрии внесла обновление в гайдлайн, который был включен в Красную книгу: 2015 (Red Book: 2015 Report of the Committee on Infectious Diseases) и содержит самые современные рекомендации по вакцинации против кори, использованию иммуноглобулина, вакцинации для медицинского персонала, а также описывает особенности ведения пациентов с ВИЧ-инфекцией и другими отягощающими состояниями.

#### Наличие иммунитета. Доказательства

Один и более из ниже перечисленных фактов является убедительным доказательством наличия иммунитета к кори:

- Проведение полноценного курса вакцинации живой коревой вакциной, о чем есть соответствующие записи в медицинской документации (одна доза для детей дошкольного возраста, две дозы для детей школьного возраста).
- Лабораторно подтвержденный высокий титр антител к кори.
- Наличие в анамнезе перенесенной кори, подтвержденной лабораторно.

#### Применение иммуноглобулина

Имуноглобулин может применяться:

- Внутримышечно или внутривенно в течение 6 дней от контакта неболевшего человека с больным корью.
- Иммуноглобулин следует вводить лишь людям, которые не имеют доказанного иммунитета против кори.
- Рекомендуемая доза ИГ составляет 0,5 мл/кг внутримышечно, но не более 15 мл.
- Пациентам, которые относятся к группе высокого риска осложнений кори, следует вводить внутривенный ИГ, в дозе 400 мг/кг.

### ВИЧ-инфицированные пациенты

Корь может привести к летальному исходу у ВИЧ-инфицированных пациентов.

- Рекомендована профилактическая иммунизация против кори (в виде вакцины против кори, эпидемического паротита и краснухи) для всех ВИЧ-инфицированных пациентов старше 12 месяцев, кроме пациентов с тяжелой иммуносупрессией.
- Введение иммуноглобулина для экстренной постконтактной профилактики кори у ВИЧ-инфицированных пациентов.

#### Медицинские работники

- Рекомендована обязательная вакцинация для всех медицинских работников, включая студентов

#### Ведение пациентов

##### с высоким риском осложнений кори

- Врачам рекомендовано определять иммунный статус у каждого пациента с ослабленным иммунитетом при заболевании корью.
- Дети, которым предстоит лечение иммунодепрессантами, до начала этого лечения должны получить вакцинацию против кори.
- В случае контакта детей, которым предстоит лечение иммунодепрессантами или которые проходят лечение иммунодепрессантами, с больным человеком, рекомендовано введение ИГ, независимо от их вакцинного статуса.
- Не рекомендовано проводить вакцинацию ранее, чем через один месяц после окончания курса преднизолона или других препаратов, снижающих иммунитет.

Источник <https://redbook.solutions.aap.org>