



## FEATURES OF DIFFERENTIAL DIAGNOSTICS OF FRACTURE OF VERTEBRAE ON BACKGROUND OF OSTEOPOROSIS WITH OTHER PATHOLOGICAL FRACTURE

*Uleschenko D.V., Stashkevich A.T., Shevchuk A.V.*

**Summary.** In the article the presented analysis of inspection 115 patients with the compression breaks of bodies of vertebrae of thoracic and lumbar parts of spine on a background an osteoporosis and osteopenia in age 90 from 35 to (middle age  $67,5 \pm 8,82$ ), that was executed transcuteaneous vertebroplasty. Was certain basic X-ray, MRI, CT, Dual-energy X-ray absorptiometry signs of osteoporosis of vertebrae? The analysis of morphometric indexes is conducted. On results an inspection a differentially-diagnostic chart was created and differential diagnostics of fracture of vertebrae is improved on soil of osteoporosis with other pathological fracture.

**Keywords:** compression fracture of vertebrae, osteoporosis, differential diagnostics.

УДК 616.717.4-001.5-089.2

## НАШ ОПЫТ ЗАКРЫТОГО ИНТРАМЕДУЛЛЯРНОГО ОСТЕОСИНТЕЗА ПРОКСИМАЛЬНЫХ ПЕРЕЛОМОВ ПЛЕЧЕВОЙ КОСТИ.

*Ивченко Д. В.<sup>1</sup>, Яцун Е. В.<sup>1</sup>, Москальков А. П.<sup>1</sup>, Миренков К. В.,  
Кирпиченко С. Ф.<sup>2</sup>, Трашков В. Д.<sup>2</sup>*

*1. Запорожский государственный медицинский университет.*

*2. КУ ГКБЕ и СМП отделение травматологии с койками  
политравмы. г. Запорожье.*

## OUR EXPERIENCE OF INTRAMEDULLARY NAILING OF PROXIMAL HUMERUS FRACTURES

*Ivchenko D.V.<sup>1</sup>, Yatsun E.V.<sup>1</sup>, c.m.s. Moscalcov A.P.<sup>1</sup>, Mirenkov K.V.,  
Kyrpychenko S.F.<sup>2</sup>, Trashkov V.D.<sup>2</sup>*

*1. Zaporizhzhia State Medical University*

*2. CI "Municipal Clinical Hospital of Emergency and First Aid", Zaporizhzhia*

**Ключевые слова:** перелом, плечевая кость, закрытая репозиция, интрамедуллярный остеосинтез.

**Введение.** По данным современной литературы, переломы проксимального отдела плечевой кости составляют до 10% от общего количества переломов костей скелета человека и 45% – от переломов плечевой кости [1]. Самые сложные трех-

**Keywords:** fractures, humerus, closed reposition, intramedullary nailing.

**Introduction.** According to literature sources, fractures of proximal part of a humerus make up to 10% of total human skeleton fractures, and 45% of total humeral bone fractures [1]. The most complicated three- and four-part fractures (by Neer's classifica-

и четырехфрагментарные переломы (по классификации Neer) составляют 13–16% от всех переломов проксимального отдела плечевой кости [2]. Переломы проксимального отдела плечевой кости наиболее часто встречаются у лиц пожилого возраста [3]. С возрастом частота таких переломов возрастает, и у лиц старше 65 лет они находятся по частоте на третьем месте после переломов других критических зон остеопороза [4, 5].

При переломах со смещением, консервативное лечение приводит к несращению или сращению в порочном положении, что ведет к выраженному нарушению функции конечности. Необходимо помнить о недопустимости функционального лечения при трех- или четырехфрагментарных переломах, т.к. они нестабильны, а мобилизация приводит к усугублению тяжести перелома. При переломах головки плечевой кости возникают нарушения ее васкуляризации, дислокация и повреждение хряща с последующим некрозом головки и коллапсом, который возникает в 30–100% случаев после переломов, состоящих из трех и четырех фрагментов [7,8].

Ключевым моментом в лечении переломов проксимального отдела плечевой кости является сохранение васкуляризации ее головки. Доказано, что имеется четкая взаимосвязь между степенью ишемии головки плечевой кости и результатами хирургического лечения переломов проксимального отдела плеча [9,10].

Преимуществами метода открытой репозиции и внутренней фиксации LCP пластинами (ORIF) являются анатомическая реконструкция, ранняя мобилизация конечности. С другой стороны, существует риск повреждения питающих сосудов как раз во время этапа открытой репозиции. Сравнение двух видов остеосинтеза –

tion) make 13-16% of entire proximal fractures of humeral bone [2]. Fractures of proximal part of a humerus are most frequent in senior patients [3]. Frequency of such fractures increase with the age, and in patients over 65 years old they possess third place according to their frequency after two other critical osteoporotic zones [4, 5].

In case of fractures with displacement, conservative treatment lead to nonunion or incorrect union, causing expressed distortion of function of a limb. It should be kept in mind that functional treatment of three- and four-part fractures is unacceptable, as they are unstable and mobilization thereof leads to worsening of such fracture's severity. Fractures of humeral head distort its vascularization, cause dislocation and damage of its cartilage with the following necrosis of a head and collapse, occurring in 30-100% cases after fractures, consisting of three and four parts [7, 8].

Key task in treatment of a proximal humerus fractures is preservation of vascularization of its head. Clear interconnection has been proven between the extent of ischemia of humeral head and the results of surgical treatment of proximal humeral fractures [9, 10].

Advantages of open reposition and internal fixation by LCP plates (ORIF) are anatomic reconstruction, early mobilization of a limb. On the other hand, there is a risk of damage to the blood vessels supplying tissues during the open reposition. Comparing the two types of osteosynthesis - by cerclage transosteal suture and by plate - has proven



серкляжним трансосальним швом и пластиной – показало, что развитие посттравматического асептического некроза не зависит от метода фиксации при открытом вмешательстве [2].

Помимо этого, накостные конструкции могут служить причиной субакромиального импинджмента, а при наличии остеопороза имеется риск несостоятельности накостной фиксации [11].

Одним из популяризированных методов оперативного лечения является первичное эндопротезирование плечевого сустава, при многооскольчатых внутрисуставных переломах проксимального отдела плечевой кости. Однако в последнее время появляются все больше сообщений о неудовлетворительных результатах эндопротезирования плечевого сустава при переломах проксимального отдела плечевой кости. D. den Hartog в 2010 г. опубликовал результаты метаанализа 33 исследований, включавших данные о результатах лечения 1096 пациентов с трех- и четырехфрагментарными переломами проксимального отдела плечевой кости. У пациентов, которым выполнялось эндопротезирование, выявлен худший функциональный результат по сравнению с неоперированными больными, с разницей в 10,9 балла по 100-балльной шкале Constant [12].

За последнее десятилетие появилось много публикаций, посвященных закрытой репозиции с блокируемым интрамедуллярным остеосинтезом (БИОС) плечевой кости [13,14,15]. Закрытая репозиция, выполняемая под контролем электронно-оптического преобразователя (ЭОП), дает надежду на максимальное сохранение кровоснабжения отломков. Фиксация современными проксимальными плечевыми стержнями позволяет до-

that development of posttraumatic aseptic necrosis never depends on method of fixation at the open intervention [2].

In addition, the on-bone devices could be reason of subacromial impingement and in case of osteoporosis - there is a risk of inconsistent on-bone fixation [11].

One of popularized methods of surgical treatment is an initial replacement of humeral joint in case of comminuted and intra-articular fractures of proximal humerus. However, recently the more and more publications report on dissatisfactory results of humeral joint replacement in case of proximal humeral fractures. D. den Hartog in 2010 has published the results of a meta-analysis of 33 studies covering treatment of 1096 patients with three- and four-part fractures of the proximal humerus. In patients who underwent total humeral joint replacement the worst functional result has been revealed compared to the non-operated patients, with the difference of 10.9 scores according to 100-score Constant grade [12].

During the recent decade there were many publications devoted to closed reposition with intramedullary nailing (LIOS) of humeral bone [13,14,15]. Closed reposition performed under control of image-converter tube (EOP) gives hope for maximum preservation of blood supply to the parts. Fixation by modern humeral nails promotes achievement of initial angular stability thanks to locking screws oriented in three planes [16,17,18]. Comparative biomechanical stand study of fixation stability using locking nails and LCP plates has been performed by

биться первичной угловой стабильности за счёт ориентированных в трех плоскостях блокируемых винтов [16,17,18]. Сравнительное биомеханическое стендовое исследование стабильности фиксации с использованием блокирующих стержней и LCP пластин было проведено J. Kitson в 2007 г. и А.М. Foruria в 2010 г. Исследование в движении выявило, что большую прочность при сгибательно / разгибательной и вальгусной нагрузке имеют интрамедуллярные плечевые стержни [19]. По данным С.М. Robinson, изучившего 1537 случаев переломов проксимального отдела плечевой кости за период 1984–2008 г, пролеченных консервативно, получены колебания развития асептического некроза от 1% до 15% [20]. При этом вероятность развития аваскулярного некроза при интрамедуллярном остеосинтезе с блокированием в исследованиях зарубежных авторов варьируют от 4% до 8% [17].

**Цель работы:** апробация методики закрытого БИОС при проксимальных, двух - и трех - фрагментарных, 2-3 тип по (Neer) переломах плечевой кости, в условия отделения травматологии с койками политравмы КУ ГКБЕ и СМП г. Запорожья.

**Материалы и методы:** В отделении травматологии с койками политравмы КУ КГБЕ И СМП г. Запорожья, с начала 2017г, методом закрытого БИОС, было прооперировано 22 больных. По классификации (Neer) переломы распределились следующим образом, 2-тип 17 пациентов, 3-тип 5 пациентов. Операции выполнялись в сроках от 2-х до 21-го дня после травмы. В качестве фиксатора использовались реконструктивные канализованные интрамедуллярные стержни. (Интерлок ТТ, ChM, Auxin), диаметром 8, 9 мм, длиной от 180 до 260 мм.

J.Kitson in 2007 and by A.M.Foruria in 2010. The study has revealed that intramedullary humeral nail have more resistance to flexion-extension and valgus loadings [19]. According to С.М. Robinson, who examined 1537 cases of proximal humeral bone fractures during the period from 1984 to 2008, being conservatively treated, fluctuation of aseptic necrosis was from 1% to 15% [20]. At that the possibility of avascular necrosis development after IM nailing with locking in studies of foreign authors vary from 4% to 8% [17].

**Aim of the study:** approbation of the method of closed IM nailing in proximal two- and three-part humeral fractures, 2-3 type by Neer upon conditions of traumatology department with polytrauma beds at CI "Municipal Clinical Hospital of Emergency and First Aid".

**Materials and Methods:** 22 patients were operated by the method of closed IM nailing at traumatology department with polytrauma beds at CI "Municipal Clinical Hospital of Emergency and First Aid" since the beginning of 2017. According to Neer's classification, fractures have been subdivided as follows: 2nd type - 17 patients; 3rd type - 5 patients. Operations were performed in the periods from the 2nd to the 21st day after the injury. As a fixator we applied reconstructive cannulated intramedullary nails. (Interlock TT, ChM, Auxin), diameters 8mm and 9 mm, length from 180 to 260 mm. The operation we performed on standard operation table, in patient's position on his back, with a block under patient's shoulder and hanging injured



Операции проводили на обще хирургическом операционном столе, в положении больного на спине, с подложенным под лопатку валиком и свисающей травмированной конечностью. Точка ввода стержня располагалась как можно ближе к центру головки плечевой кости. Все этапы операции выполнялись под контролем интраоперационной рентгеноскопии.

У 8 пациентов, 36% от общего количества больных, репозиция перелома осуществлялась путем тракции и ротации по оси поврежденной конечности и управления проксимальным отделом плечевой кости джойстиком. В качестве джойстика использовали канюлированное шило.

У 14 пациентов, 64 % от общего количества больных, был применён метод закрытой репозиции переломов плечевой кости, с использованием спицевого дистрактора собранного из компонентов аппарата Илизарова. (Фото 1.) Схема дистрактора и методика его применения, была предложена Челноковым А.Н. и соавт.[21]

**Результаты и обсуждение:** Закрытая репозиция и БИОС выполнен у всех 22 пациентов (100%). Среднее время операции 1.5-2 часа, сюда входит время монтажа и демонтажа спицевого дистрактора, а также время, затраченное на интраоперационный рентгенологический контроль. Средняя кровопотеря составляла 100- 150 мл. Имобилизация конечности в осуществлялась с помощью косыночной повязки в течение 10-14 дней после операции до устранения болевого синдрома. Реабилитация начиналась с первых суток с момента операции. Назначались маятникообразные пассивные движения в плечевом суставе, затем активно-пассивная разработка движений с акцентом на отведение в плечевом суставе под

limb. Point of insert of a nail located as near as possible to the center of humeral bone's head. All stages of operation were performed under control of surgical X-ray.

In 8 patients, 36% of total amount of patients, reposition of the fracture was performed by traction and rotation by the axis of the injured limb and control of the humeral bone's proximal part by joystick. As a joystick we applied a cannulated awl.

In 14 patients, 64% of total amount of patients we applied the method of closed reposition of humeral bone fracture using nail distractor constructed of Ilizarov device components. (Photo 1.) Scheme of the distractor and methods of use thereof, proposed by Chelnokov A.N. et al. [21].

**Results and discussion:** Closed reposition and IM nailing was made in all 22 patients (100%). The average operation time was 1.5-2 hours, and included time for mounting and dismounting of nail distractor, as well as time spent on perioperative X-ray control. Average blood loss was 100-150 ml. Immobilization of the limb was made by cravat bandage during the period of 10-14 days after surgery to elimination of the pain syndrome. Rehabilitation started from the first after operation. Appointed were pendulumlike passive movements in humeral joint, then active-passive development of motions focused on extension in humeral joint under control of the pain syndrome. The average hospital stay was 4-5 days. Our results of treatment correspond to functional demand of patients. Criteria for the assessment of the results of treatment were: achieving a consol-

контролем болевого синдрома. Среднее время пребывания в стационаре 4-5 дней. Полученные нами результаты лечения соответствуют функциональному требованию больных. Критериями оценки результатов лечения были: достижение консолидации, выраженность болевого синдрома, объем движений в плечевом суставе. Сращение переломов через 8 недель отмечено рентгенологически у 20 (90.9 %) больных. Достигнута достаточная функция с углом отведения плеча 90° и более, с отсутствием боли у 19 пациентов 86.4 % больных. Среди наблюдаемых больных отсутствовали случаи не сращения или инфекционных осложнений.

Из осложнений: у 2-х пациентов наблюдалась миграция блокирующего винта. (винты удалены спустя 3 мес. после операции).

Травматический неврит лучевого нерва: 1 пациент (контузия нерва при выполнении дистальной блокировки стержня).

Выстояние проксимального отдела стержня в полость сустава отмечено у 3 пациентов (технические ошибки на стадии освоения метода). Полученные нами в процессе лечения осложнения, совпадают с осложнениями описываемыми зарубежными авторами [15, 17, 22]

**Выводы:** Методика закрытого интрамедуллярного остеосинтеза проксимальных переломов плечевой кости доступна для практического применения. Сохраняя все преимущества малоинвазивной хирургии, она позволяет избежать открытой репозиции, не требуя при этом хирургического доступа к фрагментам перелома. Это позволяет уменьшить количество послеоперационных осложнений, сократить время пребывания больного в стационаре, и обеспечить раннюю послеоперационную реабилитацию пациентов.

idation, the severity of pain, the range of motion in the shoulder joint. Union of the fractures through 8 weeks has been observed radiographically in 20 (90.9%) patients. The proper function with extension angle of the shoulder of 90° and over and without pain has been achieved by 19 patients, i.e. 86.4%. Among the patients being studied there were no cases of non-union or infectious complications.

Among the complications there were: migration of locking screw in 2 patients (the screws removed 3 months after surgery).

Traumatic neuritis of radial nerve: 1 patient (contusion of the nerve in course of distal locking of the nail).

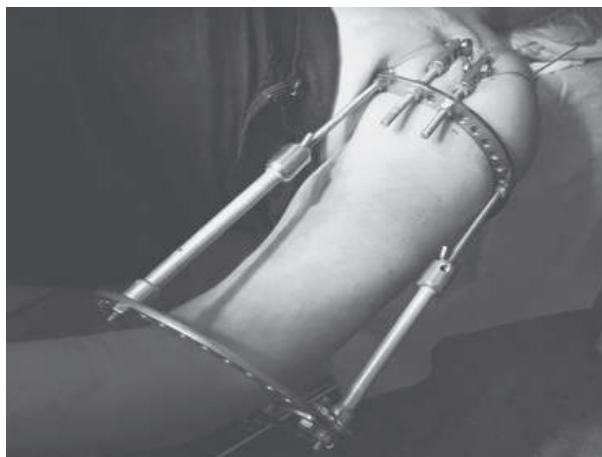Protrusion of the nail's proximal part into the joint cavity has been observed in 3 patients (due to technical mistakes at the stage of studying the method). Complications observed in process of treatment coincide with complications described by foreign authors [15, 17, 22].

**Conclusions:** The method of closed IM nailing of proximal humeral fractures is available for practical application. Preserving all advantages of less-invasive surgery, it allows avoiding open reposition, at that not demanding surgical approach to parts of the fracture. It promotes decrease of post-surgical complications, shortens the bed-time of patients in hospital, and ensures early post-surgical rehabilitation of patients. Use of nail distractor allows achievement of better reposition of bone parts and provides the surgeon with possibility to mark correctly and create



Применение спицевого дистрактора позволяет добиться лучшей репозиции костных фрагментов, а также дает возможность хирургу, за счет возможности управления проксимальным отделом плечевой кости, правильно наметить и сформировать точку ввода стержня.

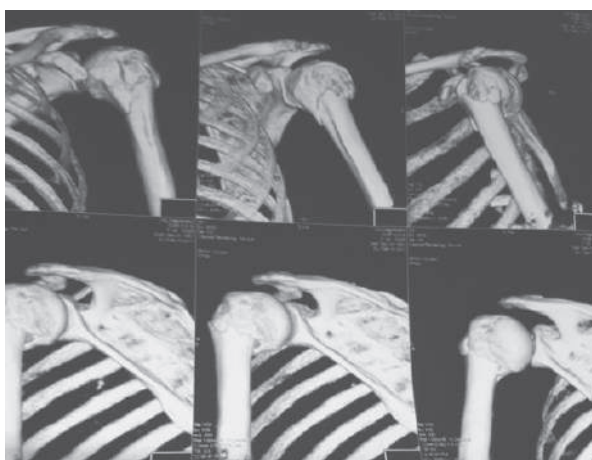
the nails' insertion point thanks to possibility to control the proximal part of the humerus.



**Рис. 1. Спицевой дистрактор собранный из компонентов аппарата Илизарова**  
**Pic. 1. Nail distractor constructed of components of the Ilizarov device**

Клинический пример № 1. Больная С. 56 лет. Дз: Закрытый 2-х фрагментарный ( 2-В тип) перелом проксимального кости отдела левой плечевой кости, со смещением.

Clinical case No. 1. The patient S., 56 y.o. Diagnosis: Closed 2-parted (2-B type) fracture of left proximal humerus with dislocation.

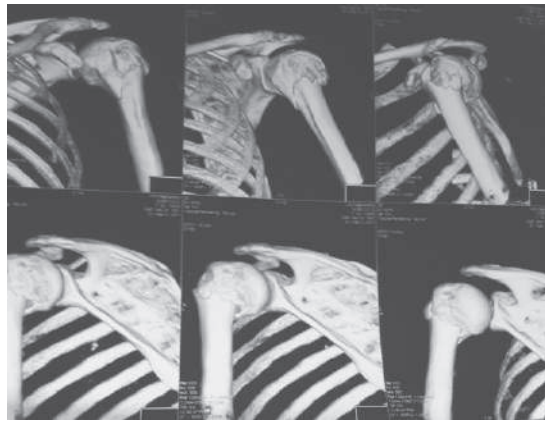


**Рис. 2. КТ сканы больной С. 56 лет. определяется 2-х фрагментарный ( 2-В тип) перелом проксимального кости отдела левой плечевой кости.**

**Pic. 2. CT images of the patient S., 56 y.o. show 2-parted (2-B type) fracture of left proximal humerus.**

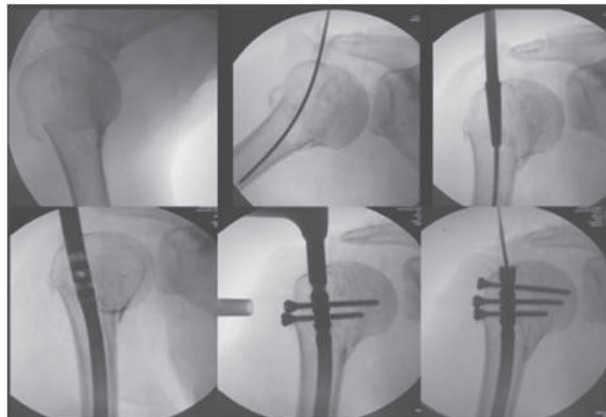
*КТ сканы больной С. 56 лет. определяется 2-х фрагментарный ( 2-B тип) перелом проксимального кости отдела левой плечевой кости.*

*CT images of the patient S., 56 y.o. show 2-parted (2-B type) fracture of left proximal humerus.*



*Больная С.56 лет.– интраоперационные рентгенограммы этапов закрытой репозиции и БИОС.*

*The patient S., 56 y.o. Intraoperation X-ray images of the stages of closed reposition and IM nailing.*



*Больная С. 56 лет. 3 мес. после операции – достигнутая функция левой в\к*

*The patient S., 56 y.o. 3 months after surgery - achieved functionality of left upper limb*





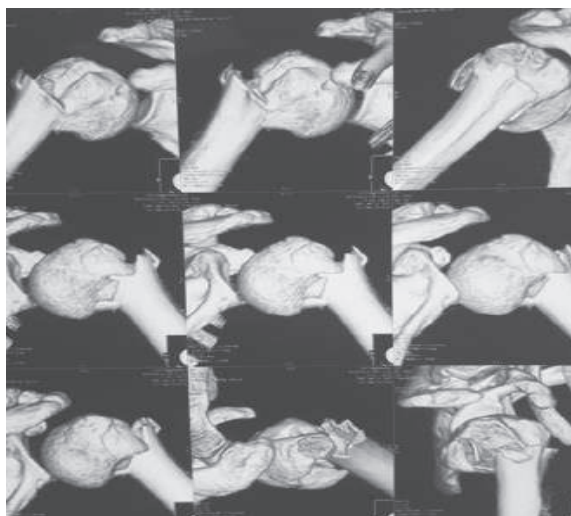


Клинический пример № 2 Больная Х. 56 лет, Закрытый 2-х фрагментарный (2-B тип) перелом проксимального отдела плечевой кости, со смещением.

Clinical case No.2. Patient H, 56 y.o., closed 2-part (2-B type) fracture of proximal humerus with dislocation.

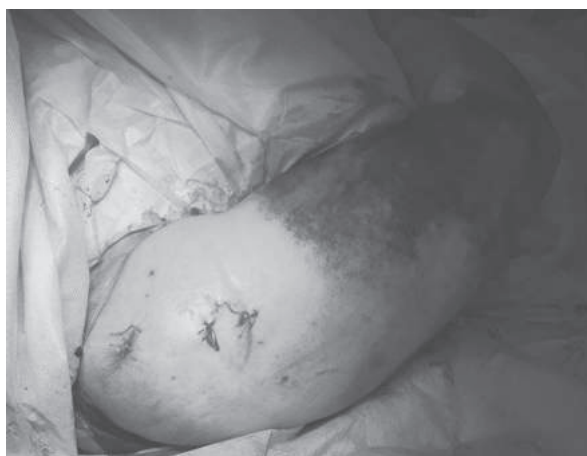КТ-сканы Больная Х. 56 лет, определяется 2-х фрагментарный (2-B тип) перелом проксимального отдела плечевой кости.

CT images of the patient H., 56 y.o. show 2-parted (2-B type) fracture of left proximal humerus.



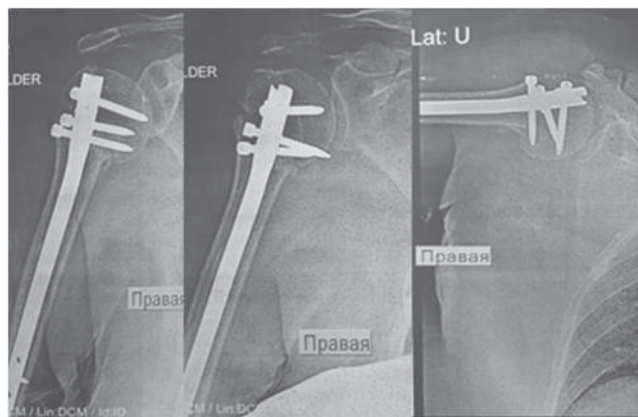
Больная Х. 56 лет. Внешний вид прооперированной конечности

The patient H., 56 y.o. Appearance of operated limb.



Больная Х. 56 лет. – рентгенограмма на следующий день после операции

The patient H., 56 y.o. X-ray image next day after surgery.



*Большая Х. 56 лет. 5 мес. после операции. Достигнутая функция правой верхней конечности*      *The patient H., 56 y.o. 5 months after surgery. Achieved functionality of right upper limb.*



### Литература / References

1. Lill H., Hepp P., Korner J., Kassi J.P., Verheyden A.P., Josten C., Duda G.N. Proximal humeral fractures: how stiff should an implant be A comparative mechanical study with new implants in human specimens. Arch Orthop. Trauma Surg. 2003;123(2-3): 74-81.
2. Rockwood C.A. Jr., Mansen F.A., Wirth M.A., Lippitt S.B., Boshali K.I. The shoulder. 4th ed. Philadelphia: Saunders/Elsevier Inc., 2009. 1584 p.
3. Court Brown C.M., Caesar B. Epidemiology of adult fractures: a review. Acta Orthop. Scand. 2001; 72:365-371.
4. Lee S.H., Dargent-Molina P., Breart G. Risk factors for fractures of the proximal humerus: results from the EPIDOS prospective study. J. Bone Miner Res. 2002;17:817-825.
5. Nguyen T.V., Center J.R., Sambrook P.N., Eisman J.A. Risk factors for proximal humerus, forearm, and wrist fractures in elderly men and women: the Dubbo Osteoporosis Epidemiology Study. Am. J. Epidemiol. 2001;153:587-595.



6. Misra A., Kapur R., Maffulli N. Complex proximal humeral fractures in adults, systematic review of management. *Injury*. 2001; 32(5): 363-372.
7. Resch H., Povacz P., Frohlich R. Percutaneous fixation of three- and four-part fractures of the proximal humerus. *J. Bone Joint Surg. Br.* 1997;79(2): 295-300.
8. Ruchholtz S., Nast-Kolb D Die Oberarmkopffraktur. *Unfallchirurg*. 2003. 106: 498-513.
9. Gerber C., Werner C.M., Vienne P. Internal fixation of complex fractures of the proximal humerus. *J. Bone Joint Surg. Br.* 2004; 86(6): 848-855.
10. Neer C.S. 2nd. Displaced proximal humeral fractures. Part II. Treatment of three-part and four part displacement. *J. Bone Joint Surg. Am.* 1970;52(6):1090-1103.
11. Ong C.C., Kwon Y.W., Walsh M., Davidovitch R., Zuckerman J.D., Egol K.A. Outcomes of open reduction and internal fixation of proximal humerus fractures managed with locking plates. *Am. J. Orthop. (Belle Mead NJ)*. 2012; 41(9):407-412.
12. Den Hartog D, de Haan J, Schep NW, Tuinebreijer WE. Primary shoulder arthroplasty versus conservative treatment for comminuted proximal humeral fractures: asystematic literature review. *Open Orthop. J.* 2010; 4: 87-92.
13. Adedapo A.O., Ikpeme J.O. The results of internal fixation of three- and four-part proximal humeral fractures with the Polarus nail. *Injury*. 2001; 32(2):115.
- 14 . Agel J., Jones C.B., Sanzone A.G. Treatment of proximal humeral fractures with Polarus nail fixation. *J. Shoulder Elbow Surg.* 2004; 13(2):191.
15. Gradl G., Dietze A., Käab M., Hopfenmüller W.,Mittlmeier T. Is locking nailing of humeral head fractures superior to locking plate fixation? *Clin.Orthop. Relat. Res.* 2009; 467(11): 2986-2993.
16. Kazakos K., Lyras D.N., Galanis V. Internal fixation of proximal humerus fractures using the Polarus intramedullary nail. *Arch. Orthop. Trauma Surg.* 2007;127(7): 503-508.
17. Sosef N., Stobbe I., Hogervorst M. The Polarus intramedullary nail for proximal humeral fractures: outcome in 28 patients followed for 1 year. *Acta Orthop.*2007;78(3):436-441.
18. Rajasekhar C., Ray P.S., Bhamra M.S. Fixation of proximal humeral fractures with the Polarus nail. *J.Shoulder Elbow Surg.* 2001;10(1): 7-10.
19. Kitson J., Booth G., Day R. A biomechanical comparison of locking plate and locking nail implants used for fractures of the proximal humerus. *J. Shoulder Elbow Surg.* 2007;16(3): 362-366.
20. Rothstock S., Plecko M., Kloub M., Schiuma D.,Windolf M., Gueorguiev B. Biomechanical evaluation of two intramedullary nailing techniques with different locking options in a three-part fracture proximal humerus model. *Clin. Biomech. Bristol, Avon.* 2012;27(7): 686-691.
21. Челноков А.Н., Лаврукова Е.А. Способ закрытого интрамедуллярного остеосинтеза при переломах проксимального отдела плечевой кости с варусной деформацией. *Травматология и ортопедия России*. 2015; (4):52-59
22. Mathews J., Lobenhoffer P. The Targon PH nail as an internal fixator for unstable fractures of the proximal humerus. *Oper. Orthop. Traumatol.* 2007; 19(3):255-275