

# ОПТИМІЗАЦІЯ ТАКТИКИ ЛІКУВАННЯ ЖІНОК РЕПРОДУКТИВНОГО ВІКУ З ДИСПЛАСТИЧНИМИ УРАЖЕННЯМИ ЕПІТЕЛІЮ ШИЙКИ МАТКИ ТА АДЕНОМІОЗОМ

## В.К. КОНДРАТЮК

науковий співробітник відділення планування сім'ї ДУ «Інститут педіатрії, акушерства і гінекології НАМН України»

## А.І. НАРОЛЬСЬКА

аспірант відділення планування сім'ї ДУ «Інститут педіатрії, акушерства і гінекології НАМН України»

## Н.Є. ГОРБАНЬ

старший науковий співробітник відділення планування сім'ї ДУ «Інститут педіатрії, акушерства і гінекології НАМН України»

## Г.В. ЧУБЕЙ

старший науковий співробітник відділення планування сім'ї ДУ «Інститут педіатрії, акушерства і гінекології НАМН України»

## Контакти:

Кондратюк Валентина  
Костянтинівна  
ДУ «ПАГ НАМН України»,  
відділення планування сім'ї  
04050, Київ, П. Майбороди, 8  
тел.: +38 (050) 334 53 87  
e-mail: kondratiuk\_valentina@mail.ru

## ВСТУП

В останні роки відзначається чітка тенденція до зростання частоти ендометріозу, що посідає одне з провідних місць серед гінекологічних захворювань, негативно впливаючи на загальний стан, працездатність та якість життя жінки [1–3].

За даними різних авторів, ендометріоз зустрічається в 25–75% всіх жінок репродуктивного віку та в 20–30% жінок із первинною та вторинною неплідністю. Серед усіх уражень геніталій ендометріозом найчастіше (70–90% випадків) зустрічається внутрішній ендометріоз, який позначається терміном «аденоміоз». Нерідко аденоміоз поєднується з іншими гіперпроліферативними захворюваннями, зокрема з лейоміомою матки, гіперпластичними процесами ендометрія, епітелію шийки матки та ін. [4–6].

## АНАЛІЗ ЛІТЕРАТУРНИХ ДАНИХ ТА ПОСТАНОВКА ЗАВДАННЯ ДОСЛІДЖЕННЯ

Рак шийки матки за частотою посідає друге місце в структурі онкологічних захворювань жінок. Доведено, що високоонкогенні штами вірусу папіломи людини (ВПЛ) є єдиним етіологічним чинником передракових уражень та раку епітелію шийки матки [7–9].

Зростаюче медико-соціальне значення проблеми внутрішнього ендометріозу пов'язане не тільки з його поширеністю, але й із прогресуючим перебігом, негативним впливом на репродуктивне здоров'я, що призводить до постійного пошуку, розробки та впровадження ефективних органозберігаючих технологій лікування даної патології в жінок репродуктивного віку. В аспекті профілактики розвитку раку шийки матки актуальними є дослідження механізмів ініціації та прогресування складного багатогранного процесу цервікальних інтраепітеліальних неоплазій на фоні інфікування ВПЛ. В цьому сенсі далекими від вирішення залишаються багато значущих практичних питань, зокрема щодо доцільності та ефективності застосування тих чи інших методів діагностики і лікування диспластичних уражень епітелію шийки матки на фоні інфікування високоонкогенними штамами ВПЛ у пацієнток із аденоміозом [10–12].

**Мета роботи:** провести аналіз результатів лікування жінок репродуктивного віку з диспластичними ураженнями епітелію шийки матки та аденоміозом.

## МАТЕРІАЛИ ТА МЕТОДИ ДОСЛІДЖЕННЯ

Проведено обстеження 70 жінок репродуктивного віку з наявністю диспластичних уражень епітелію шийки матки та інфікуванням високоонкогенними штамами ВПЛ. Основну групу склали 40 жінок із аденоміозом на фоні хронічного запального процесу геніталій, до групи порівняння увійшли 30 пацієнток із хронічними запальними захворюваннями геніталій.

Оцінка стану епітелію шийки матки проводилась із застосуванням рідинного цитологічного дослідження (трактування цитологічних мазків шийки матки здійснювалось за класифікацією Бетесда<sup>1</sup>). Дослідження препаратів в прохідному світлі проводили на дослідницькому мікроскопі Olympus BX-15 (Японія).

Всім пацієнткам була проведена проста та розширена кольпоскопія (кольпоскоп МК-300, Україна). Для інтерпретації отриманих даних використовували Міжнародну класифікацію кольпоскопічних термінів, запропоновану Номенклатурним комітетом Міжнародної федерації з кольпоскопії і цервікальної патології (International Federation of Cervical Pathology and Colposcopy, IFCPC) і схвалену на 14-му Всесвітньому конгресі IFCPC у липні 2011 року в Бразилії.

<sup>1</sup> До термінологічної класифікації Бетесда (2001) входять:

- атипіві залозисті клітини (atypical glandular cells, AGC);
- атипіві залозисті клітини, схожі на неопластичні (atypical glandular cells, favor neoplastic, AGC);
- атипіві клітини плоского епітелію (atypical squamous cells, ASC);
- атипіві клітини плоского епітелію неясного значення (atypical squamous cells undetermined significance, ASC-US);
- плоскоклітинне інтраепітеліальне ураження (squamous intraepithelial lesion, SIL);
- високий ступінь плоскоклітинного інтраепітеліального ураження (high grade squamous intraepithelial lesion, HSIL);
- низький ступінь плоскоклітинного інтраепітеліального ураження (low grade squamous intraepithelial lesion, LSIL);
- атипіві клітини плоского епітелію, що не дозволяють виключити HSIL (atypical squamous cells cannot exclude HSIL, ASC-H);
- цервікальна інтраепітеліальна неоплазія I, II або III ступеня (cervical intraepithelial neoplasia [CIN] grade I, II or III);
- карцинома *in situ* (carcinoma *in situ*, CIS);
- не визначені іншим чином (not otherwise specified, NOS) (прим. ред.).

Біопсія та радіохвильова хірургія шийки матки (ексцизія і конізація) проводились за стандартною методикою. Гістероскопія з проведенням фракційного вишкрібання стінок порожнини матки та цервікального каналу здійснювалась за допомогою обладнання фірм Aescular та Karl Storz (Німеччина) за стандартною методикою. Гістологічне дослідження матеріалу виконувалось із фіксацією формаліном, на парафінових зрізах із фарбуванням гематоксилін-еозином та пікрофуксином за Ван-Гізом.

**РЕЗУЛЬТАТИ ДОСЛІДЖЕННЯ ТА ЇХ ОБГОВОРЕННЯ**

При зверненні до лікаря пацієнтки з диспластичними ураженнями епітелію шийки матки в поєднанні з аденоміозом пред'являли скарги на неплідність – 13 (40,0%), постійні ниючі болі внизу живота – 33 (82,5%), рясні менструальні виділення – 28 (70,0%), кров'янисті виділення, що мажуться, до та після менструації – 32 (80,0%), незначні міжменструальні кров'янисті виділення, що мажуться – 23 (57,5%), наявність помірних кров'янистих виділень після статевого акту – 11 (27,5%), диспареунію – 10 (25,0%), дизуричні прояви – 8 (20,0%).

Всім пацієнткам було проведено цитологічне обстеження епітелію шийки матки. Застосування методу рідинної цитології дало змогу отримати репрезентативні цитологічні препарати з відсутністю клітин запальної інфільтрації, слизу, бактеріальної мікрофлори. Цитологічні ознаки папіломавірусного інфікування (койлоцитарна атипія, двоядерні клітини, амфотілія цитоплазми, багатоядерні клітини), а також неспецифічні ознаки наявності ВПЛ (збільшення розмірів клітин плоского епітелію, нерівномірне забарвлення цитоплазми, невелика зона просвітлення в клітинах зі збільшеними ядрами, паракератоз і дискератоз) були встановлені в усіх обстежених.

Сквамозні епітеліальні клітини невизначеного генезу цитологічно були виявлені в 11 (27,5%) жінок основної групи та у 7 (23,3%) обстежених групи порівняння. При подальшому аналізі отриманих цитологічних даних встановлено, що сквамозні інтраепітеліальні зміни легкого ступеня (LSIL) мали місце у 17 (42,5%) жінок основної групи та у 14 (46,7%) обстежених групи порівняння.

Наявність сквамозних інтраепітеліальних змін важкого ступеня (HSIL) було цитологічно підтверджено у 12 (30,0%) пацієнток основної групи та 9 (30,0%) жінок групи порівняння (рис. 1).

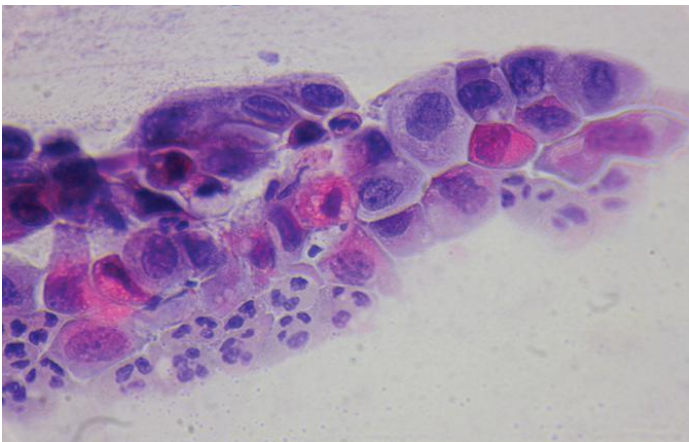


РИСУНОК 1. ЦИТОЛОГІЧНЕ ДОСЛІДЖЕННЯ ЕПІТЕЛІЮ ШИЙКИ МАТКИ (РІДИННА ЦИТОЛОГІЯ): ДИСПЛАЗІЯ ШИЙКИ МАТКИ ВАЖКОГО СТУПЕНЯ (HSIL)  
Забарвлення за Папаніколау. Окуляр 10, об'єктив х 40.

Результати кольпоскопії встановили наявність аномальних кольпоскопічних ознак у всіх обстежених. Оцетобільний епітелій був виявлений у 29 (72,5%) жінок основної групи та у 23 (76,7%) жінок групи порівняння; йоднегативний епітелій – у 29 (72,5%) та 23 (76,7%) пацієнток; мозаїка – у 10 (25,0%) та 11 (36,7%) обстежених; пунктуація – у 6 (15,0%) та 13 (43,3%) випадках відповідно.

Показаннями до проведення біопсії шийки матки були цитологічно виявлені сквамозні інтраепітеліальні зміни шийки матки, підтвержені кольпоскопічним дослідженням. Біопсія шийки матки була виконана 35 (87,5%) пацієнткам основної групи та 25 (83,3%) жінкам групи порівняння.

Дисплазія плоского епітелію шийки матки I ступеня (CIN I) – проліферація базалоїдних клітин, що розповсюджувалась на 1/3 епітеліального прошарку, каріопікноз, койлоцитоз – була гістологічно верифікована у 21 (60,0%) жінки основної групи та у 16 (64,0%) обстежених групи порівняння (рис. 2).

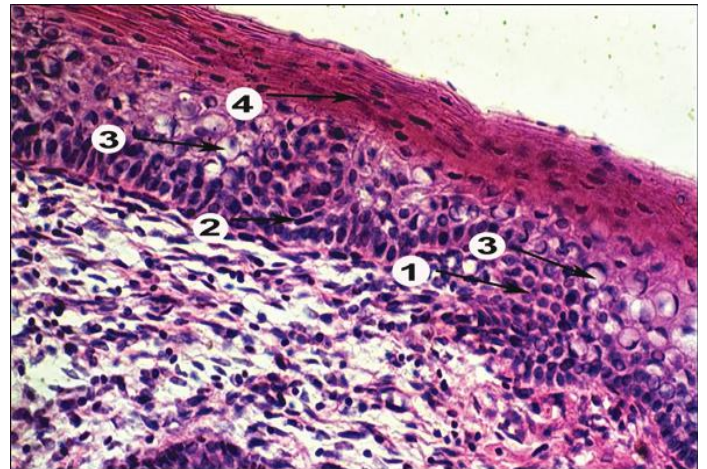


РИСУНОК 2. ДИСПЛАЗІЯ ПЛОСКОГО ЕПІТЕЛІЮ ШИЙКИ МАТКИ I СТУПЕНЯ (CIN I)  
Проліферація базалоїдних клітин розповсюджується на 1/3 епітеліального прошарку (1), спостерігається каріопікноз (2), койлоцитоз (3), поверхневі ділянки епітеліального прошарку з явищами паракератозу (4). Забарвлення гематоксиліном і еозином.  
Мікрофотографія. Окуляр 10, об'єктив х 20.

Дисплазія плоского епітелію шийки матки II ступеня (CIN II) гістологічно характеризувалась проліферацією базалоїдних клітин, що розповсюджувались на 2/3 епітеліального прошарку, помірним клітинним поліморфізмом, акантозом, явищами паракератозу. Наявність таких змін гістологічно була підтверджена у 8 (22,9%) обстежених основної групи та у 6 (24,9%) жінок групи порівняння.

Випадки проліферації базалоїдних клітин із вираженою ядерною атипією, що охоплювала практично весь епітеліальний прошарок, трактувались як дисплазія плоского епітелію шийки матки III ступеня (CIN III). Такі патологічні відхилення були верифіковані у 6 (17,1%) пацієнток основної групи та у 3 (12,0%) обстежених групи порівняння (рис. 3).

Гістероскопія з наступним фракційним вишкрібанням стінок порожнини матки та цервікального каналу була проведена у 33 (82,5%) обстежених основної групи та у 21 (63,0%) жінки групи порівняння. Показаннями до гістероскопії були наступні ехографічні ознаки: збільшення передньо-



заднього розміру та куляста форма матки, округлі ділянки підвищеної ехогенності в міометрії, невідповідне до дня менструального циклу рівномірне або локальне потовщення ендометрія, наявність гіпер- або анехогенних включень в структурі ендометрія.

Гістологічно встановлено наявність простої гіперплазії ендометрія (розширений просвіт залоз, залозистий епітелій проліферативного типу, цитогенна строма, багата на клітини з овальними ядрами) у 18 (36,3%) пацієнток основної групи та у 12 (57,1%) обстежених групи порівняння; складна гіперплазія ендометрія гістологічно була верифікована у 22 (66,7%) та у 9 (42,9%) пацієнток відповідно (рис. 4).

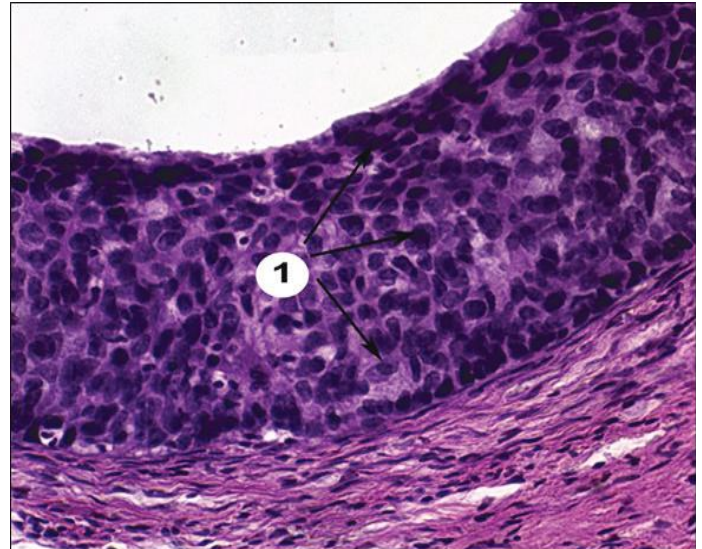
Залозисті поліпи ендометрія гістологічно були верифіковані у 6 (15,0%) обстежених основної групи та у 6 (28,6%) жінок групи порівняння, залозисто-фіброзні поліпи – у 12 (30,0%) та у 3 (14,3%) випадках відповідно (рис. 5).

Аналіз отриманих результатів засвідчив наявність різноспрямованих видів ушкодження епітелію шийки матки та ендометрія в обстежених жінок, що стало підґрунтям до розробки диференційованого індивідуалізованого підходу під час вибору лікувальної тактики в таких пацієнток. Слід зазначити, що важливу патогенетичну роль у виникненні доброякісних проліферативних захворювань відіграють процеси гормонезалежної клітинної проліферації, апоптозу, неангіогенезу, інвазії та хронічного запалення [13].

Проведено аналіз результативності лікувальних заходів у 30 жінок репродуктивного віку з диспластичними ураженнями епітелію шийки матки та аденоміозом. Диференційований підхід до лікування полягав у тому, що у хворих за необхідності (наявність патогенної мікрофлори та інфекцій, що передаються статевим шляхом, вірусного інфікування – вірус простого герпесу 2-го типу, цитомегаловірус) була проведена імуномодулююча, антибактеріальна та протівірусна терапія; місцеве протизапальне та протівірусне лікування. У хворих із гістологічно підтвердженими диспластичними змінами сквамозного епітелію середнього та важкого ступеня тяжкості, аномальною кольпоскопічною картиною проведено хірургічне лікування (радіохвильова ексцизія/конізація) патологічного осередку шийки матки з подальшим гістологічним дослідженням біоптату.

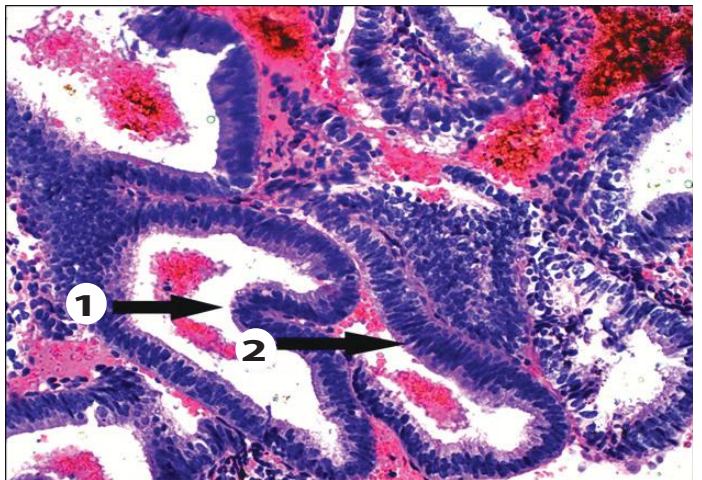
З метою поліпшення регенераторних властивостей та профілактики рецидиву диспластичних змін епітелію шийки матки в післяопераційному періоді застосовували відновне лікування з використанням вагінальних супозиторіїв Ревітакса, які містять гіалуронову кислоту, екстракт календули (60 мг), екстракт алое (60 мг), екстракт олії чайного дерева (2 мг), олійний екстракт центели азіатської (20 мг), що забезпечує їхню антибактеріальну, протизапальну, регенераторну та імуномодулюючу дію [14–16].

Традиційно патогенез доброякісних гіперпроліферативних захворювань розглядається як гормонозалежна патологія, ключовим фактором у виникненні якої є гіперестрогенія. Естрогени взаємодіють зі специфічними естрогеновими рецепторами в клітинах-мішенях, ініцію-



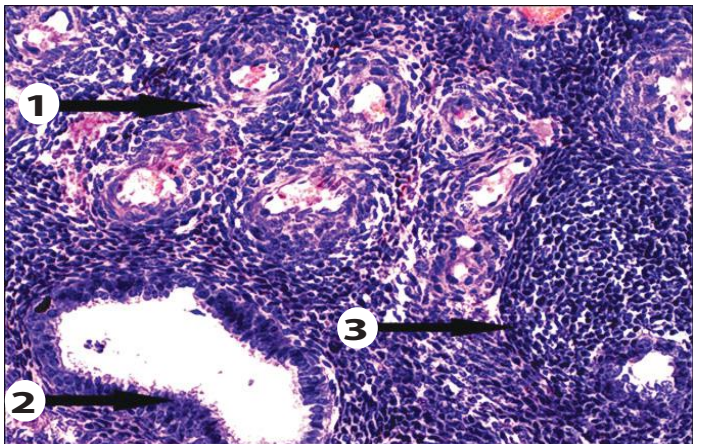
**РИСУНОК 3. ДИСПЛАЗІЯ ПЛОСКОГО ЕПІТЕЛІЮ ШИЙКИ МАТКИ ІІІ СТУПЕНЯ (CIN III)**

Проліферація базалоїдних клітин розповсюджується практично на весь епітеліальний прошарок, у т. ч. поверхні ряди клітин (1). Спостерігається виражена ядерна атипія. Забарвлення гематоксиліном і еозином. Мікрофотографія. Окуляр 10, об'єктив  $\times 60$ .



**РИСУНОК 4. СКЛАДНА ГІПЕРПЛАЗІЯ ЕНДОМЕТРІЯ**

Залози галузяться, з наявністю складчастості в напрямку їх просвіту (1). Тенденція до компактного розташування залоз. Залозистий епітелій трирядний. Ядра паличкоподібні, базофільні (2). Забарвлення гематоксиліном і еозином. Мікрофотографія. Окуляр 10, об'єктив  $\times 40$ .



**РИСУНОК 5. ЗАЛОЗИСТО-ФІБРОЗНИЙ ПОЛІП ЕНДОМЕТРІЯ**

Клубок судин із потовщеною стінкою (1). Маткові залози різної форми. Епітелій залоз секреторного типу (2). Строма фіброзна (3). Забарвлення гематоксиліном і еозином. Мікрофотографія. Окуляр 10, об'єктив  $\times 20$ .

ють внутрішньоклітинні регуляторні сигнали, що активують експресію генів, котрі прямо або опосередковано контролюють клітинну проліферацію [13]. Тому препаратом вибору для лікування гіперпроліферативних уражень органів малого таза став синтетичний прогестин Оргаметрил® (містить 5 мг лінестренолу), який має деякі властивості ендogenous прогестерону та чинить виражений гестагенний вплив на ендометрій [17, 18]. Препарат призначали по 5–10 мг (1–2 таблетки) на добу протягом 3–6 місяців.

На сьогодні доведено, що визначальним фактором, який стимулює клітини естрогенозалежних органів і тканин до патологічного росту, є не абсолютний або відносний рівень естрогенів, а порушення балансу його метаболітів, що мають різну здатність до активації клітинної проліферації, а саме: 2-та 16 $\alpha$ -гідроксиестрону, зростання рівня останнього сприяє багаторазовому посиленню патологічних проліферативних процесів в органах-мішенях. Численні дослідження останніх років присвячені фітонутрієнтам – речовинам рослинного походження, що мають здатність блокувати проліферативну активність на рівні мембран, цитоплазми і ядра клітин-мішеней, тим самим модулюючи сигнальні каскади як на білковому, так і на транскрипційному рівнях. Їх таргетна дія на молекулярні ланки патологічної проліферації призводить до пригнічення прогресування процесу та є ефективною профілактикою рецидивування [19, 20].

Враховуючи вищезазначене, в комплексному лікуванні пацієнок із аденоміозом і наявністю диспластичних уражень епітелію шийки матки на фоні інфікування високоонкогенними штамми ВПЛ ми застосовували комплексний багатоцільовий препарат рослинного походження Епігалін®, що містить 200 мг індол-3-карбінолу та 45 мг епігалокатехін-3-галату. Протипухлинний ефект індол-3-карбінолу і його метаболіту диіндолілметану є результатом таких його властивостей: нормалізація метаболізму естрадіолу; пригнічення ростових факторів; індукція ферментів, що метаболізують канцерогени; стимуляція відновлення ДНК, індукція клітинного апоптозу. Поряд з цим індол-3-карбінол та його метаболіт диіндолілметан регулюють функцію генів, які контролюють клітинний цикл, клітинну проліферацію та сигнальну трансдукцію [20, 21].

Епігалокатехін-3-галат блокує неоангіогенез; пригнічує матриксні металопротеїнази, які залучаються до деградації позаклітинного матриксу; посилює апоптоз пухлинних клітин за рахунок збільшення прооксидантної активації; стимулює фагоцитоз; здійснює протизапальний вплив внаслідок пригнічення активності циклооксигенази 2-го типу та простагландинів [22, 23].

Лікування диспластичних уражень епітелію шийки матки в пацієнок з аденоміозом із застосуванням комплексної протизапальної терапії, радіохвильової хірургії, вагінальних супозиторіїв ревітакса, синтетичного прогестину Оргаметрил® та мультитаргетного препарату рослинного походження Епігалін® було ефективним у 77,5% випадків. Клінічно це виявлялось у зменшенні частоти больового синдрому, дизуричних проявів, диспаренії, відновленні фізіологічного менструального циклу

та менструальної крововтрати, відсутності кров'янистих виділень, що мажуться, до та після менструації, нормалізації цитологічних, кольпоскопічних та ехографічних даних. Жодних ускладнень під час проведення лікування не спостерігалось. Застосування комплексних лікувальних заходів у пацієнок із диспластичними ураженнями сквамозного епітелію шийки матки та аденоміозом дозволило пришвидшити терміни епітелізації післяопераційної раньової поверхні, зменшити частоту ускладнень і рецидивів захворювання.

## ВИСНОВКИ

1. За результатами цитологічного обстеження пацієнок із диспластичними ураженнями плоского епітелію шийки матки та аденоміозом наявність сквамозних епітеліальних клітин невизначеного генезу була встановлена у 27,5% жінок; у 42,5% випадків діагностовано сквамозні інтраепітеліальні зміни легкого ступеня (LSIL); сквамозні інтраепітеліальні зміни важкого ступеня (HSIL) були цитологічно підтверджені у 30,0% обстежених.

2. Дисплазія шийки матки I ступеня (CIN I) була гістологічно верифікована у 60,0% обстежених жінок із диспластичними ураженнями плоского епітелію шийки матки та аденоміозом; наявність патологічних змін, що відповідали диспластичним змінам плоского епітелію шийки матки II ступеня (CIN II), гістологічно була підтверджена у 22,9% випадків; дисплазія плоского епітелію шийки матки III ступеня (CIN III) діагностована у 17,1% пацієнок.

3. У 82,5% жінок із диспластичними ураженнями епітелію шийки матки та аденоміозом виявлені патологічні зміни ендометрія: проста гіперплазія ендометрія – у 36,3% пацієнок, складна – у 66,7% жінок, поліпоз ендометрія – у 45,0% випадків.

4. За результатами досліджень виявлено високу ефективність запропонованих комплексних лікувальних заходів у пацієнок із диспластичними ураженнями сквамозного епітелію шийки матки та аденоміозом.





## ЛИТЕРАТУРА/REFERENCES

- García, L., Isaacson, K.  
"Adenomyosis: review of the literature." *J Minim Invasive Gynecol* 18 (2011): 428–437.
- Dunselman, G.A.J., Vermeulen, N., Becker, C., et al.  
"Guidelines of the European Society of Human Reproduction and Embryology: Management of Women with Endometriosis." *Human Reproduction* 29.3 (2014): 400–12.
- Вовк, І.Б.  
Стан ендометрія у жінок із генітальним ендометріозом / І.Б. Вовк, Т.Д. Задорожна, Г.В. Чубей та ін. // *Здоровье женщины*. – 2010. – № 5 (51). – С. 160–162.  
Vovk, I.B., Zadorozhna, T.D., Chubei, G.V., et al.  
"Endometrium state in women with endometriosis." *Women's Health* 5.51 (2010): 160–2.
- Сидорова, І.С.  
Новый взгляд на природу эндометриоза (аденомиоза) / И.С. Сидорова, Е.А. Коган, О.В. Зайратьянци, А.Л. Унанян, С.А. Леваков // *Акушерство и гинекология*. – 2002. – № 3. – С. 32–38.  
Sidorova, I.S., Kogan, E.A., Zairatians, O.V., Hunanian, A.L., Levakov, S.A.  
"A new look at the nature of endometriosis (adenomyosis)." *Obstetrics and Gynecology* 3 (2002): 32–8.
- Адамян, Л.В., Кулаков, В.И.  
Эндометриозы. – М.: Медицина. – 1998. – 317 с.  
Adamyan, L.V., Kulakov, V.I.  
Endometriosis. Moscow. Medicine (1998): 317 p.
- Татарчук, Т.Ф.  
К вопросу о профилактике и терапии гормонозависимых гиперпролиферативных заболеваний у женщин / Т.Ф. Татарчук, Л.В. Калугина // *Здоровье женщины*. – 2013. – № 7. – С. 51–57.  
Tatarchuk, T.F., Kalugina, L.V.  
"On the question of the prevention and treatment of hormone-dependent hyperproliferative diseases in women." *Women's Health* 7 (2013): 51–7.
- Munoz, N., Bosch, F.X., de Sanjose, S., et al.  
"Epidemiologic classification of human papillomavirus types associated with cervical cancer." *N Engl J Med* 348 (2003): 518–27.
- Jemal, A., Bray, F., Melissa, M., et al.  
"Global cancer statistics." *Cancer J for Clinicians* 61.2 (2011): 69–90.
- Киселев, В. И.  
Молекулярные механизмы развития дисплазии шейки матки: новые знания – новые возможности. Клиническая лекция / В.И. Киселев, Е.Л. Муйжнек // *Вестник «Лаборатории ДНК диагностики»*. – 2011. – № 4 (13).  
Kiselev, V.I., Muizhnek, E.L.  
"Molecular mechanisms of developing cervical dysplasia: new knowledge – new opportunities. Clinical lecture." *Messenger "Laboratory of DNA Diagnostic"* 4.13 (2011).
- Сидорова, І.С.  
Новые аспекты патогенеза и патогенетически обоснованной терапии аденомиоза / И.С. Сидорова, А.Л. Унанян, Е.А. Коган, С.А. Леваков // *Эффективная фармакотерапия в акушерстве и гинекологии*. – 2006. – № 4. – С. 24–28.  
Sidorova, I.S., Hunanian, A.L., Kogan, E.A., Levakov, S.A.  
"New aspects of the pathogenesis and pathogenetically therapy of adenomyosis." *Effective Pharmacotherapy in Obstetrics and Gynecology* 4 (2006): 24–8.
- Яшина, Е.Г.  
Клинический опыт лечения аденомиоза. Путь к индивидуальному подходу / Е.Г. Яшина // *Здоровье женщины*. – 2015. – № 5 (101). – С. 81–82.  
Yashina, E.G.  
"Clinical experience in the treatment of adenomyosis. The path to the individual approach." *Women's Health* 5.101 (2015): 81–2.
- Киселев, В.И., Аполихина, И.А., Муйжнек, Е.Л. и др.  
Патогенетические подходы к лечению ВПЧ-ассоциированных заболеваний шейки матки. Патология шейки матки и генитальные инфекции // Под ред. В.Н. Прилепской. – М.: МЕДпресс-информ. – 2008. – С. 87–94.  
Kiselev, V.I., Apolikhina, I.A., Muizhnek, E.L., et al.  
The pathogenetic approaches to HPV-associated cervical diseases treatment. The pathology of the cervix and genital infections. Ed. by V.N. Prilepskaya. Moscow. MEDpress-inform (2008): 87–94.
- Киселев, В.И., Ляшенко, А.А.  
Молекулярные механизмы регуляции гиперпластических процессов. – М.: Издательство Димитрейд график групп. – 2005. – 348 с.  
Kiselev, V.I., Liashenko, A.A.  
Molecular mechanisms of regulation of hyperplastic processes. Moscow. Publishing Dimitreyd schedule groups (2005): 348 p.
- Резниченко, Н.А.  
Диагностика и лечение патологии шейки матки, ассоциированной с сексуально-трансмиссивными заболеваниями / Н.А. Резниченко, Е.Ф. Белянцева // *Здоровье женщины*. – 2013. – № 10 (86). – С. 39–42.  
Reznichenko, N.A., Beliaitseva, E.F.  
"Diagnosis and treatment of cervical pathology associated with sexually transmitted diseases." *Women's Health* 10.86 (2013): 39–42.
- Геряк, С.М.  
Противерсидивна терапія при запальних процесах шийки матки та піхви у жінок репродуктивного віку // *Здоровье женщины*. – 2013. – № 9 (85). – С. 157–161.  
Heriak, S.M.  
"Preventive therapy for inflammatory process of the cervix and vagina in women of reproductive age." *Women's Health* 9.85 (2013): 157–61.
- Воробйова, Л.І.  
Клінічний досвід застосування вагінальних супозиторіїв Ревітакса після електрохірургічного лікування патології шийки матки / Л.І. Воробйова, В.В. Дунаєвська, І.В. Гончарук // *Здоровье женщины*. – 2014. – № 8 (94). – С. 96–98.  
Vorobiova, L.I., Dunaevska, V.V., Goncharuk, I.V.  
"Clinical experience of vaginal suppositories revitaksa use after electrosurgical treatment of cervical pathology." *Women's Health* 8.94 (2014): 96–8.
- Brown, J., Kives, S., Akhtar, M.  
"Progestagens and anti-progestagens for pain associated with endometriosis." *Cochrane Database Syst Rev* 3 (2012): CD002122.
- Jeng, C. J., Chuang, L., Shen, J.  
"A comparison of progestogens or oral contraceptives and gonadotropin-releasing hormone agonists for the treatment of endometriosis: a systematic review." *Expert Opin Pharmacother* 15.6 (2014): 767–73.
- Захаренко, Н.Ф.  
До питання комплексної терапії аденоміозу / Н.Ф. Захаренко, Н.В. Коваленко, І.П. Маноліяк // *Репродуктивна ендокринологія*. – 2015. – № 33 (23). – С. 28–33.  
Zakharenko, N.F., Kovalenko, N.V., Manoliak, I.P.  
"On the issue of complex therapy of adenomyosis." *Reproductive Endocrinology* 3.23 (2015): 28–33.
- Ashok, B.T., Chen, Y.G., Liu, X., et al.  
"Multiple molecular targets of indole-3-carbinol, a chemopreventive anti-estrogen in breast cancer." *Eur J Cancer Prev* 11 (2002): 86–93.
- Chatterji, U., Riby, J.E., Taniguchi, T., et al.  
"Indole-3-carbinol stimulates transcription of the interferon gamma receptor 1 gene and augments interferon responsiveness in human breast cancer cells." *Carcinogenesis* 25.7 1119–28.
- Firestone, G.L., Bjeldanes, L.F.  
"Indole-3-carbinol and 3-3-diindolylmethane antiproliferative signaling pathways control cell-cycle gene transcription in human breast cancer cells by regulating promoter-Sp 1 transcription factor interactions." *J Nutr* 133 (2003): 2448–55.
- Reed, G.A., Peterson, K.S., Smith, H.J., et al.  
"A phase I study of indole-3-carbinol in women: tolerability and effects." *Cancer Epidemiol Biomarkers Prev* 14.8 (2005): 1953–60.
- Masuda, M., Suzuki, M., Lim, J.T.E., Weinstein, I.E.  
"Epigallocatechin-3-gallate inhibits activation of HER-2/new and downstream signaling pathways in human head and neck and breast carcinoma cells." *Clin Cancer Res* 9 (2003): 3486–91.
- Thangapazham, R.L., Singh, A.K., Sharma, A., et al.  
"Green tea polyphenols and its constituent epigallocatechin gallate inhibits proliferation of human breast cancer cells in vitro and in vivo." *Cancer Lett* 8 (2007): 832–41. □

**ОПТИМІЗАЦІЯ ТАКТИКИ ЛІКУВАННЯ ЖІНОК РЕПРОДУКТИВНОГО ВІКУ З ДИСПЛАСТИЧНИМИ УРАЖЕННЯМИ ЕПІТЕЛІУ ШИЙКИ МАТКИ ТА АДЕНОМІОЗОМ****В.К. Кондратюк**, наук. співробітник відділення планування сім'ї ДУ «Інститут педіатрії, акушерства і гінекології НАМН України»**А.І. Нарольська**, аспірант відділення планування сім'ї ДУ «Інститут педіатрії, акушерства і гінекології НАМН України»**Н.Є. Горбань**, ст. наук. співробітник відділення планування сім'ї ДУ «Інститут педіатрії, акушерства і гінекології НАМН України»**Г.В. Чубей**, ст. наук. співробітник відділення планування сім'ї ДУ «Інститут педіатрії, акушерства і гінекології НАМН України»

Виконано дослідження з метою аналізу результатів лікування жінок репродуктивного віку з диспластичними ураженнями епітелію шийки матки та аденоміозом. Всього обстежено 70 жінок репродуктивного віку з наявністю диспластичних уражень епітелію шийки матки та інфікуванням високоонкогенними штамами вірусу папіломи людини. Основну групу склали 40 жінок із аденоміозом на фоні хронічного запального процесу геніталій, до групи порівняння увійшли 30 пацієнок із хронічними запальними захворюваннями геніталій.

За результатами цитологічного обстеження пацієнок із диспластичними ураженнями плоского епітелію шийки матки та аденоміозом наявність сквамозних епітеліальних клітин невизначеного генезу було встановлено у 27,5% жінок; у 42,5% випадків діагностовано сквамозні інтраепітеліальні зміни легкого ступеня; у 30,0% – сквамозні інтраепітеліальні зміни важкого ступеня. Дисплазія шийки матки I ступеня була гістологічно верифікована у 60,0% жінок із диспластичними ураженнями плоского епітелію шийки матки та аденоміозом; диспластичні зміни плоского епітелію шийки матки II ступеня гістологічно підтверджені у 22,9% випадків; дисплазію плоского епітелію шийки матки III ступеня діагностовано у 17,1% пацієнок. У 82,5% жінок із диспластичними ураженнями епітелію шийки матки та аденоміозом виявлено патологічні зміни ендометрія (просту та складну гіперплазію ендометрія, поліпоз ендометрія).

Лікування диспластичних уражень епітелію шийки матки у пацієнок з аденоміозом із застосуванням комплексної протизапальної терапії, радіохвильової хірургії, вагінальних супозиторіїв Ревітакса, синтетичного прогестину Оргаметрил® та мультитаргетного препарату рослинного походження Епігалін® було ефективним у 77,5% випадків. Клінічно це виявлялось у зменшенні частоти болювого синдрому, дизуричних проявів, диспареунії, відновленні фізіологічного менструального циклу та менструальної кровотрати, відсутності кров'янистих виділень, що мажуться, до та після менструації, нормалізації цитологічних, кольпоскопічних та ехографічних даних. Застосування комплексних лікувальних заходів у пацієнок із диспластичними ураженнями сквамозного епітелію шийки матки та аденоміозом дозволило пришвидшити терміни епітелізації післяопераційної раньової поверхні, зменшити частоту ускладнень і рецидивів захворювання.

**Ключові слова:** дисплазія, шийка матки, аденоміоз, радіохвильова хірургія, прогестини, консервативне лікування, мультифокальна таргетна терапія.

**ОПТИМИЗАЦИЯ ТАКТИКИ ЛЕЧЕНИЯ ЖЕНЩИН РЕПРОДУКТИВНОГО ВОЗРАСТА С ДИСПЛАСТИЧЕСКИМИ ПОРАЖЕНИЯМИ ЭПИТЕЛИЯ ШЕЙКИ МАТКИ И АДЕНОМИОЗОМ****В.К. Кондратюк**, науч. сотрудник отделения планирования семьи ГУ «Институт педиатрии, акушерства и гинекологии НАМН Украины»**А.И. Нарольская**, аспирант отделения планирования семьи ГУ «Институт педиатрии, акушерства и гинекологии НАМН Украины»**Н.Е. Горбань**, ст. науч. сотрудник отделения планирования семьи ГУ «Институт педиатрии, акушерства и гинекологии НАМН Украины»**Г.В. Чубей**, ст. науч. сотрудник отделения планирования семьи ГУ «Институт педиатрии, акушерства и гинекологии НАМН Украины»

Выполнено исследование с целью анализа результатов лечения женщин репродуктивного возраста с диспластическими поражениями эпителия шейки матки и аденомиозом. Всего обследовано 70 женщин репродуктивного возраста с наличием диспластических поражений эпителия шейки матки и инфицированием высокоонкогенными штаммами вируса папилломы человека. Основную группу составили 40 женщин с аденомиозом на фоне хронического воспалительного процесса гениталий, в группу сравнения вошли 30 пациенток с хроническими воспалительными заболеваниями гениталий.

По результатам цитологического обследования пациенток с диспластическими поражениями плоского эпителия шейки матки и аденомиозом наличие сквамозных эпителиальных клеток неопределенного генеза выявлено у 27,5% женщин; в 42,5% случаев диагностированы сквамозные интраэпителиальные изменения легкой степени; в 30,0% – сквамозные интраэпителиальные изменения тяжелой степени. Дисплазия шейки матки I степени была гистологически верифицирована у 60,0% женщин с диспластическими поражениями плоского эпителия шейки матки и аденомиозом; диспластические изменения плоского эпителия шейки матки II степени подтверждены в 22,9% случаев; дисплазия плоского эпителия шейки матки III степени диагностирована у 17,1% пациенток. У 82,5% женщин с диспластическими поражениями эпителия шейки матки и аденомиозом выявлены патологические изменения эндометрия (простая и сложная гиперплазия эндометрия, полипоз эндометрия).

Лечение диспластических поражений эпителия шейки матки у пациенток с аденомиозом с применением комплексной противовоспалительной терапии, радиоволновой хирургии, вагинальных суппозиторий Ревитакса, синтетического прогестина Оргаметрил® и мультитаргетного препарата растительного происхождения Эпигалин® было эффективным в 77,5% случаев. Клинически это проявлялось в уменьшении частоты болювого синдрома, дизурических проявлений, диспареунии, восстановлении физиологического менструального цикла и менструальной кровопотери, отсутствии мажущих кровянистых выделений до и после менструации, нормализации цитологических, кольпоскопических и эхографических данных. Применение комплексных лечебных мероприятий у пациенток с диспластическими поражениями сквамозного эпителия шейки матки и аденомиозом позволило ускорить сроки эпителизации послеоперационной раневой поверхности, уменьшить частоту осложнений и рецидивов заболевания.

**Ключевые слова:** дисплазия, шейка матки, аденомиоз, радиоволновая хирургия, прогестины, консервативное лечение, мультифокальная таргетная терапия.

**OPTIMIZATION OF TREATMENT TACTIC IN WOMEN OF REPRODUCTIVE AGE WITH DYSPLASTIC LESIONS OF CERVICAL EPITHELIUM AND ADENOMYOSIS****V.K. Kondratiuk**, researcher at the Family Planning Department, SI "Institute of Pediatrics, Obstetrics and Gynecology of the NAMS of Ukraine"**A.I. Narolska**, postgraduate student at the Family Planning Department, SI "Institute of Pediatrics, Obstetrics and Gynecology of the NAMS of Ukraine"**N.E. Gorban**, senior researcher at the Family Planning Department, SI "Institute of Pediatrics, Obstetrics and Gynecology of the NAMS of Ukraine"**G.V. Chubei**, senior researcher at the Family Planning Department, SI "Institute of Pediatrics, Obstetrics and Gynecology of the NAMS of Ukraine"

The study to analyze the results of treatment of reproductive age women with dysplastic lesions of the cervical epithelium and adenomyosis was performed. Study includes 70 women of reproductive age with dysplastic lesions of cervical epithelium and infection caused by high risk strains of human papillomavirus: the main group consisted of 40 women with adenomyosis and chronic inflammation of genitals, the comparison group included 30 patients with chronic inflammatory diseases of genitals.

According to the results of cytological examination of patients with dysplastic lesions of cervical epithelium and adenomyosis in 27.5% of women were detected squamous epithelial cells of uncertain origin; in 42.5% of cases are diagnosed low grade squamous intraepithelial lesion; in 30.0% – high grade squamous intraepithelial lesion. Cervical intraepithelial neoplasia grade I was histologically verified in 60.0% of women with dysplastic lesions of the squamous epithelium of the cervix and adenomyosis; cervical intraepithelial neoplasia grade II confirmed in 22.9% of cases; cervical intraepithelial neoplasia grade III was diagnosed in 17.1% of patients. In 82.5% of women with dysplastic lesions of cervical epithelium and adenomyosis identified pathological changes of the endometrium (simple and complex endometrial hyperplasia, endometrial polyps).

Treatment of dysplastic lesions of cervix epithelium in patients with adenomyosis include integrated anti-inflammatory therapy, radiowave surgery, vaginal suppositories Revitaksa, a synthetic progestin Orgametril®, herbal preparation Epigalin® and was effective in 77.5% of cases. Clinically it is manifested a decrease in the frequency of pain, dysuria manifestations, dyspareunia, restoration of physiological menstrual and menstrual blood loss, lack of spotting before and after menstruation, normalization of cytological, colposcopic and ultrasonographic data. Complex therapeutic measures in patients with dysplastic lesions of the squamous epithelium of cervix and adenomyosis allow to accelerate the timing of postoperative epithelialization of the wound surface and to reduce the incidence of complications and recurrences.

**Keywords:** cervix dysplasia, adenomyosis, radiowave surgery, progestins, conservative treatment, multifocal targeted therapy.