

4. Бучацький Л.П., Вовк Н.І. Галахін К.О. Гістологічна структура пухлин при лімфосаркоматозі щуки та карциномі ляща // Рибне господарство. — 2003. — Вип. 62. — С. 121–124.
5. Бучацький Л.П., Бузевич І.Ю., Галахін К.А., Ногарев О.В. Епізоотологічний моніторинг лімфосаркоматозу судака (*Stizostedion lucioperca*) у Каховському та Канівському водосховищах // Вет. медицина України. — 2006. — № 2. — С. 7–8.
6. Mulcahy M.F., O-Leary A. Cell-free transmission of lymphosarcoma in the northern pike *Esox lucius* L. (Pisces:Esocidae) // Experientia (Basel). — 1979. — Vol. 26. — P. 891.

ИСПОЛЬЗОВАНИЕ ПОЛИМЕРАЗНОЙ ЦЕПНОЙ РЕАКЦИИ ДЛЯ ДИАГНОСТИКИ ЛИМФОСАРКОМАТОЗА ЩУК КИЕВСКОГО И КАНЕВСКОГО ВОДОХРАНИЛИЩ

Л.П. Бучацький, М.И. Вудмаска, В.Г. Найденов, А.В. Ногарев, О.В. Залоило

Изучены уровни заболеваемости щук лимфосаркоматозом в Киевском и Каневском водохранилищах в зависимости от времени года. Показана возможность применения полимеразной цепной реакции для диагностики ретровируса щук.

USE POLYMERASE CHAIN REACTION (PCR) FOR DIAGNOSTICS LIMPHOSARCOMATOSIS PIKES IN THE KIEV AND KANEV STORAGE POOLS

L. Buchatsky, M. Vudmaska, V. Naydenov, A. Nogarev, O. Zaloilo

The levels of pikes limphosarcomatosis disease in the Kiev and Kanev storage pools depending on time of year are studied. Possibility of application of polymerase chain reaction for diagnostics of pikes retrovirus is shown.

УДК 597.619:616.995

ГЕПАТИКОЛЬОЗ РИБ ТА НЕБЕЗПЕКА ЙОГО ПОШИРЕННЯ У РИБОГОСПОДАРСЬКИХ ВОДОЙМАХ УКРАЇНИ

Н.І. Вовк¹, О.В. Жемердей², В.І. Малай²

¹ Інститут рибного господарства УААН, м. Київ

² Миколаївська обласна державна лабораторія ветеринарної медицини

Наведено дані щодо гепатикольозу молоді коропа і білого амура, спричиненого паразитичною нематодою *Schulmanella petruschewskii* (*Hepaticola petruschewskii*), яку вперше виявили у водоймах України. Представлено результати власних досліджень та оригінальні фотографії збудника і його яєць, які локалізуються в паренхімі печінки хворих риб. Порушується проблема небезпеки поширення гепатикольозу в рибогосподарських водоймах України.

Попередження втрат рибної продукції та економічних збитків, що завдають хвороби риб, — важлива проблема сучасного рибництва, яка вимагає підвищеної уваги науки та практики, оскільки від її розв'язання залежить успіх розведення об'єктів аквакультури. Заходи з профілактики хвороб риб — одна із ланок технологічного процесу вирощування риби, і їхня розробка повинна базуватися на основі вивчення епізоотичного стану водойм.

З 90-х років ХХ ст. під впливом економічної нестабільності та пов'язаних з цим об'єктивних і суб'єктивних причин, досить часто рибоводно-меліоративні та санітарно-ветеринарні заходи, спрямовані на поліпшення і стабілізацію епізоотичної ситуації в рибних господарствах не проводили. На сучасному етапі, за різних форм власності, важливе значення має науково-технічне та нормативно-правове забезпечення іхтіопатологічного контролю у рибогосподарських водо-

ймах України та оперативної ліквідації хвороб риб.

Особливо небезпечними є недостатньо вивчені хвороби риб, оскільки відсутній практичний досвід їх профілактики та лікування. До таких хвороб належить і гепатикольоз — захворювання риб, що спричиняє нематода *Schulmanella petruschewskii* (синонім *Hepaticola petruschewskii*).

Доступні дані фахової літератури щодо біології зазначеного гельмінта та патогенезу хвороби обмежені. Так, випадки масової загибелі молоді йоржа та окуня від гепатикольозу були зареєстровані у літній період 1966 р. в Київському водосховищі М.П. Ісковим [1]. Автор відзначає, що печінка хворих йоржів була уражена цистами різноманітної форми, розміри яких коливалися у межах 0,08–0,5 мм. Крім того, у печінці були виявлені і відмерлі самки гельмінта, оточені сполучнотканинною капсулою. Ним було зроблено припущення, що паразит є біогельмінтом, проміжними хазяями якого є веслоногі ракоподібні.

За даними інших джерел, проміжні хазяї *S. petruschewskii* — це олігохети. Констатується, що вказаний гельмінт паразитує в паренхімі печінки лососевих, коропових, сомових, центрархових та інших риб в озерах і річках, що впадають у Чорне, Каспійське, Адріатичне, Егейське, Північне і Балтійське моря. Наприклад, ураження нематодою печінки білого амура призводить до збільшення її розмірів, м'явості, зміни кольору до жовто-піщаного, зменшення гемоглобіну, значного збільшення кількості лейкоцитів і моноцитів [2]. Вказаний гельмінт у водоймах Росії та України зустрічається рідко і був виявлений С.С. Шульманом (у 1948 р.) у печінці йоржа, голубого окуня і щипавки у Західній Двіні та озері Кагул [1]. Є повідомлення про виявлення *S. petruschewskii* в басейні Волги у Білому озері [3].

МАТЕРІАЛИ ТА МЕТОДИ

Планове епізоотичне обстеження нагульного ставу площею 26 га, розташованого в південному регіоні України, проводили у травні 2006 р. Водойма була зариблена у 2005 р. личинками коропо-вих риб, отриманими заводським мето-

дом. Вирощували рибу в полікультурі за неперервного циклу.

Іхтіопатологічному обстеженню були піддані однорічки коропа і строкатого товстолаба масою 15–20 г та білого амура масою 20–25 г.

На день обстеження температура води у водоймі становила 16–17°C.

Клінічне, патолого-анатомічне та паразитологічне дослідження риб здійснювали за загальноприйнятими в іхтіопатології методами [4, 5]. Повторні обстеження риби проводили у серпні та вересні.

Клінічно було обстежено понад 300 екземплярів риб. Патолого-анатомічному розтину та мікроскопічному дослідженню піддано по 12 екземплярів одноліток (травень) та дволіток (серпень–вересень) кожного виду.

Внутрішні органи та м'язову тканину риб додатково досліджували компресійним методом з використанням компресорію МІС-7. Відібрано зразки для гістологічних досліджень.

РЕЗУЛЬТАТИ ДОСЛІДЖЕНЬ ТА ЇХ ОБГОВОРЕННЯ

Під час клінічного огляду одноліток коропа, строкатого товстолаба та білого амура порушень у поведінці обстежених риб, ослизнення їхніх поверхневих покривів та зміни пігментації не відмічалось. Окремі екземпляри коропа трималися поверхні води, були менш активними. При мікроскопії шкребоків слизу з поверхні шкіри та зяберних пелюсток ектопаразити у обстежених риб не виявлені.

За патолого-анатомічного дослідження в одноліток коропа візуально спостерігали зміну кольору печінки, її мармуровість, розпушеність, наявність точкових крововиливів. Стан інших внутрішніх органів був без особливостей.

При мікроскопії печінки в її паренхімі були виявлені поодинокі живі екземпляри ниткоподібного гельмінта білосірого кольору, довжиною 11–13 мм, які рухалися, що вперше зафіксовано нами на оригінальних фотографіях (рис. 1). Задній кінець гельмінта, порівняно з переднім, дещо розширений. Виявлений гельмінт — представник паразитичних нематод *Schulmanella petruschewskii* [2].

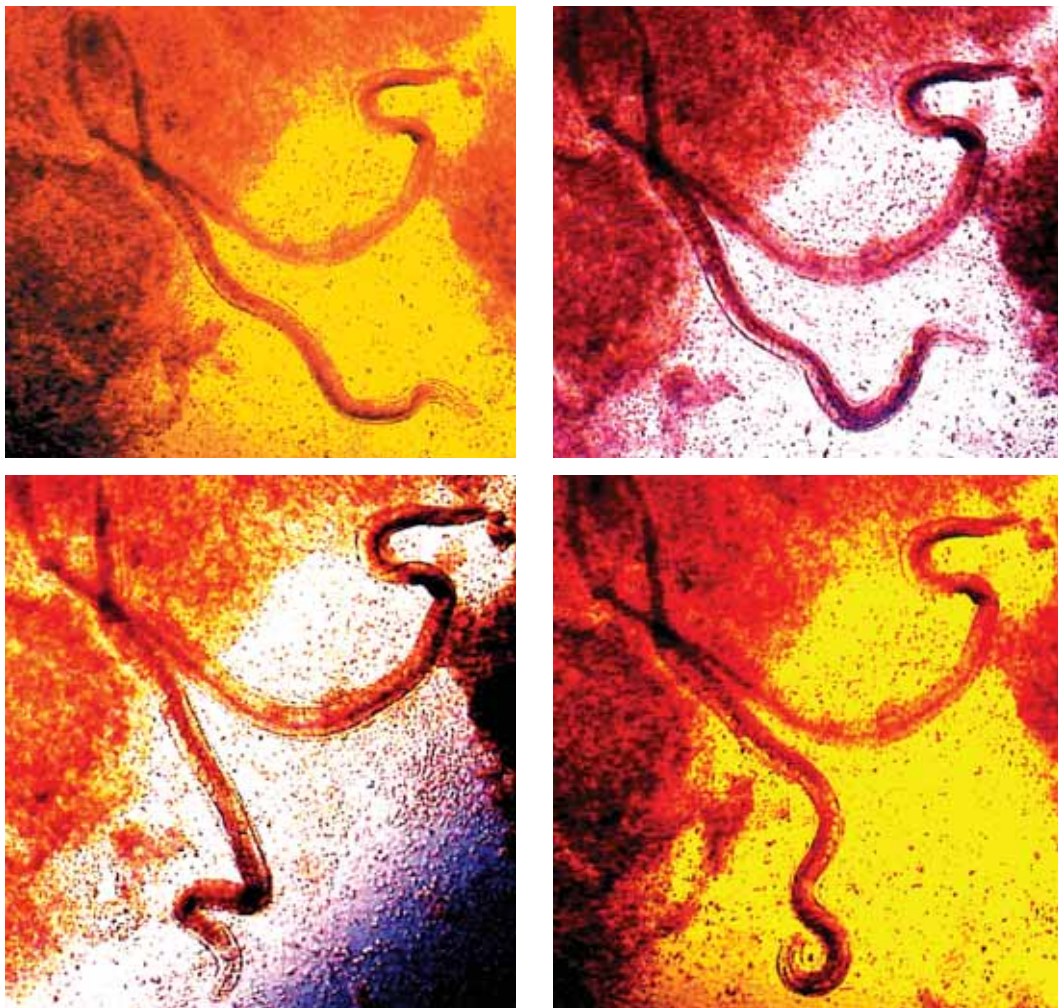


Рис. 1. Рух нематоди *S. petruschewskii* у паренхімі печінки коропа

Екстенсивність зараження обстежених одноліток коропа нематодою становила 91,6%, інтенсивність — до 5–7 паразитів на рибу. Наявність статевозрілих особин гельмінта спостерігали лише в паренхімі печінки, на поверхні органу вони були відсутні.

В окремих екземплярах самок у порожнині тіла містились яйця овальної форми, які під час руху гельмінта виходили у паренхіму печінки. Окремі яйця та їхні скупчення, що були виявлені при мікроскопії, оточували капсули (цисти), які мали округлу чи овальну форму і відрізнялися за розмірами залежно від кількості інкапсульованих яєць, що чітко видно на рис. 2. Частина яєць, які не мали капсул, ймовірно, були щойно відкладені.

У хворих риб спостерігали глибокі патологічні зміни — порушення структури та консистенції печінки, її мозаїчність, наявність точкових крововиливів, деструктивні зміни гепатоцитів. Кількість яєць у полі зору сягала до 360–520, цист — до 72–135, що може опосередковано свідчити і про ступінь патологічного процесу та заміщення паренхіми органу сполучною тканиною.

Наявність гельмінтів, яєць та цист у паренхімі печінки коропа спостерігали впродовж літнього періоду. В кінці серпня гепатикольоз було зареєстровано і у білого амура, який вирощували у полікультурі з коропом (екстенсивність інвазії сягала 90%). У товстолобів ураження шульманелою не виявлено, що можливо

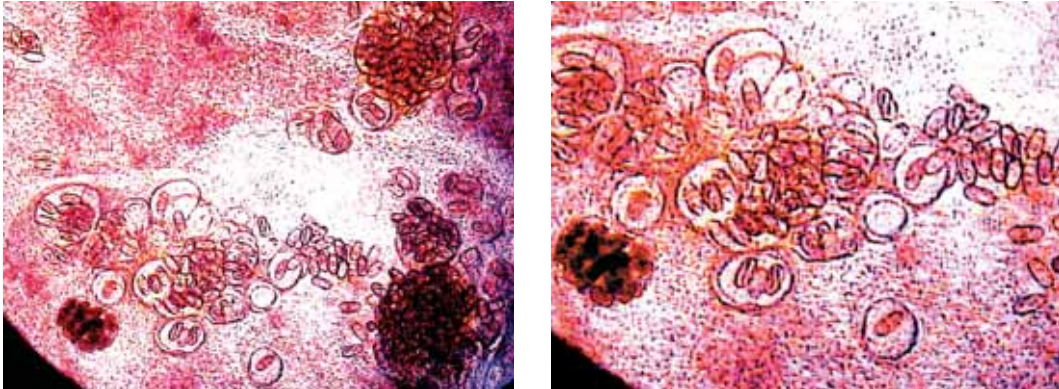


Рис. 2. Яйця та цисти *S. petruschewskii* в паренхімі печінки коропа

може свідчити про певну їх стійкість до вказаного гельмінтозу.

Паразитовання статевозрілих особин нематоди *S. petruschewskii*, наявність великої кількості цист у печінці, порушення її структури та функціонування негативно впливає на фізіологічний стан хворих риб, призводить до їх загибелі.

Нехтування загальними принципами попередження хвороб риб, порушення санітарно-ветеринарних вимог при вирощуванні об'єктів аквакультури, відсутність практичного досвіду профілактики гепатикольозу та лікування хворих риб,

може призвести до його поширення у рибогосподарських водоймах України.

ВИСНОВКИ

Вперше у водоймах України виявлено гепатикольоз молоді коропа і білого амура. Екстенсивність інвазії сягала 90–91,6%. У хворих риб спостерігали глибокі патологічні зміни печінки, локалізацію в її паренхімі живих особин гельмінта та цист. Наявність нематоди *S. petruschewskii* у товстолобів, яких вирощували в полікультурі з коропом та білим амуром, не встановлено.

ЛІТЕРАТУРА

1. Исков М.П. Гепатикольоз ерша и окуня // Ветеринария. — 1968. — № 9. — С. 50–52.
2. Гаевська А.В. Паразитология та патология риб. — К.: Наук. думка, 2004. — 360 с.
3. Радченко Н.М. Паразиты рыб Белого озера. — Вологда: Изд-во Волог. Ин-та развития образования, 1999. — 170 с.
4. Мусселиус В.А. Лабораторный практикум по болезням рыб / Под ред. В.А. Мусселиус. — М.: Легкая и пищевая пром-сть, 1983. — 296 с.
5. Канаев А.И. Ветеринарная санитария в рыбоводстве. — М.: Агропромиздат, 1985. — 278 с.

ГЕПАТИКОЛЕЗ РЫБ И ОПАСНОСТЬ ЕГО РАСПРОСТРАНЕНИЯ В РЫБОХОЗЯЙСТВЕННЫХ ВОДОЕМАХ УКРАИНЫ

Н.И. Вовк, А.В. Жемердей, В.И. Малай

Представлены результаты исследований больных рыб и возбудителя — нематоды, живые особи которой обнаружены в паренхиме их печени. Приведены данные по гепатикольозу молодки карпа и белого амура, вызванного паразитической нематодой *Schulmanella petruschewskii* (*Hepaticola petruschewskii*), которую впервые выявили в водоемах Украины. Представлены результаты собственных исследований и оригинальные фотографии возбудителя и его яиц, которые локализуются в паренхиме печени больных рыб. Поднят вопрос опасности распространения гепатикольоза в рыбохозяйственных водоемах Украины.

HEPATICOLOSIS AND DANGER OF ITS PROPAGATION IN FISH PONDS OF UKRAINE

N. Vovk, A. Jemerdey, V. Malai

For the first time in a fish ponds on the south of Ukraine, there has been found hepaticolosis of common carp and silver carp juveniles. There have been presented results of studies of effected fish and nematoda *Schulmanella petruschewskii* (*Hepaticola petruschewski*), live specimens of which were found in fish liver.