

Пластичні операції при хірургічному лікуванні аномалії Ебштейна

Лазоришинець В.В., Труба Я.П., Руденко К.В., Головенко О.С., Бойко С.М., Дьордяй І.С.,
Перелека І.А., Сіромаха С.О., Списаренко С.П., Малишева Т.А.

ДУ «Національний інститут серцево-судинної хірургії імені М.М. Амосова НАМН» (Київ)

У статті представлено досвід проведення реконструктивних операцій з приводу аномалії Ебштейна (АЕ). За даними літератури, АЕ досить рідкісна патологія, частота якої серед усіх вроджених вад серця складає 0,5–1,0%. Природний перебіг АЕ вивчався багатьма авторами, але аналіз результатів таких досліджень ускладнений анатомічною варіабельністю вади, обмеженим числом спостережень у окремих дослідників, селекцією хворих певних вікових груп і відбором найбільш важких груп хворих.

Ключові слова: *вроджені вади серця, аномалія Ебштейна, реконструктивні операції.*

Аномалія Ебштейна – складна вроджена вада серця, при якій головною анатомічною ознакою є дисплазія та гіпоплазія тристулкового клапана, що призводить до значного порушення функції правого шлуночка [1–3]. При АЕ часто зустрічаються порушення ритму серця у вигляді суправентрикулярних аритмій, найбільш частими з яких є синдром Wolff-Parkinson-White (10–29%) [4].

Мета роботи – дослідити результати пластичних клапанозберігаючих операцій при хірургічному лікуванні АЕ.

Матеріали та методи. Із січня 1965 по грудень 2012 року в НІССХ ім. М.М. Амосова НАМН прооперовано 268 пацієнтів з АЕ. Середній вік пацієнтів становив $15,1 \pm 8,1$ року. Розподіл пацієнтів за статтю: чоловіків – 112 (42%), жінок – 156 (58%). Реконструктивні операції на тристулковому клапані почали виконуватись в інституті з 1987 року. Використовували класифікацію А. Сагрентієр, що передбачає виділення чотирьох типів вади. В її основу покладено мобільність, фіксованість і фенестрованість передньої стулки ТК та скоротливість правого шлуночка. За звітний період було виконано 128 реконструктивних операцій. Середній вік пацієнтів при пластичних операціях склав $11,3 \pm 5,2$ р. Всім хворим проведено загальноклінічне обстеження. Ехокардіографічне обстеження дозволяє оцінити анатомію стулок ТК, їх мобільність та ступінь зміщення, розміри атріалізованої частини правого шлуночка, скоротливість ПШ. Дані, отримані під час ЕхоКГ-обстеження, у більшості випадків вичерпні, що дозволяє не проводити хворим зондування порожнин серця.

З метою вивчення механізмів розвитку порушень серцевого ритму всім хворим із групи пластичних операцій на доопераційному етапі виконували електрофізіологічне дослідження. У 58 (45%) пацієнтів виявлено додаткові провідні шляхи, що були причиною порушень ритму серця. Причому у 6 з них додаткові провідні шляхи виявлені при відсутності симптомів суправентрикулярної тахіаритмії. Всім пацієнтам патологічні провідні шляхи успішно усунуті методом абляції (як хірургічної, так і радіочастотної). Наше дослідження показало відсутність достовірної різниці у віддаленому періоді при порівнянні методів хірургічної та радіочастотної абляції.

Ми дотримувалися класичних показань до виконання оперативного втручання у хворих з АЕ: наявність застійної серцевої недостатності, ціаноз та аритмія.

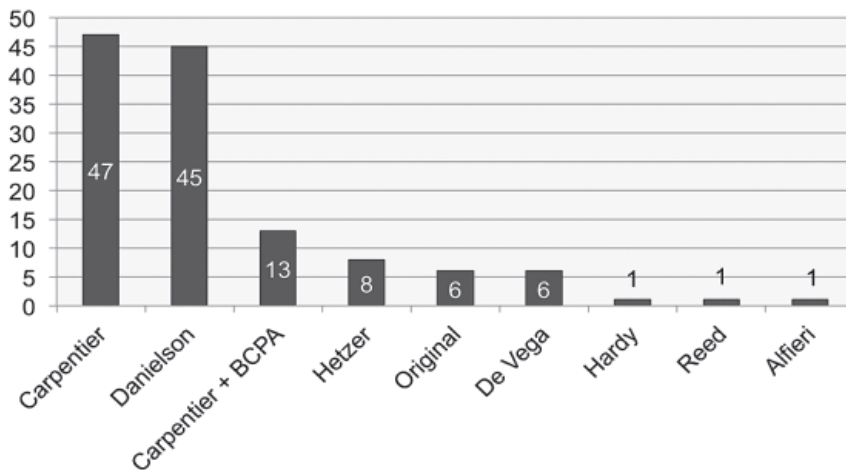


Рис. 1. Види пластичних операцій при хірургічному лікуванні АЕ

Різновиди реконструктивних операцій представлено на рис. 1.

Найбільш часто використовували пластику за А. Carpentier. Операція складається з таких етапів:

- 1) висікання передньої стулки ТК і частини задньої для досягнення адекватної їх мобілізації;
- 2) поздовжня плікація атріалізованої порожнини і частини правого передсердя з метою конструкції ПШ та зменшення розміру дилатованого передсердя;
- 3) ротація передньої стулки за годинниковою стрілкою і її фіксація безперервним швом до заново створеного кільця клапана;
- 4) укріплення кільця ТК за допомогою кільця А. Carpentier.

Методика пластики за Danielson полягає в плікації атріалізованої порожнини ПШ та задньої трикуспідальної анулопластики. Плікація досягається шляхом накладення П-подібних швів на зміщену основу септальної та задньої стулок і підтяганням її до рівня справжнього фіброзного клапанного кільця. Така плікація, крім того, значно покращує окружність дилатованого кільця. Шви не повинні накладатися вздовж септальної стулки, тому що перегородка не повинна плікуватися для запобігання пошкодженню провідних шляхів. Застосування задньої анулопластики (П-подібний шов від комісури між передньою та задньою стулками до рівня нижче коронарного синуса) дозволяє ротувати передню стулку за годинниковою стрілкою, тим самим переводячи ТК в моностулковий.

Результати. Госпітальна летальність склала 3,9% (5 пацієнтів). У 13 пацієнтів (10,1%) пластика тристулкового клапана (ТК) була доповнена двонаправленим кавопульмональним анастомозом. Показанням до виконання S шлуночкової корекції була дисфункція та знижена скоротливість правого шлуночка. Всім пацієнтам таке доповнення до пластичної операції виконане успішно. У віддаленому періоді обстежено 120 пацієнтів (97,6%). Летальних випадків не було. Позитивний результат досягнуто у 116 (96,6%) із 120 обстежених у віддаленому періоді, що підтверджено покращенням функціонального класу NYHA (рис. 2).

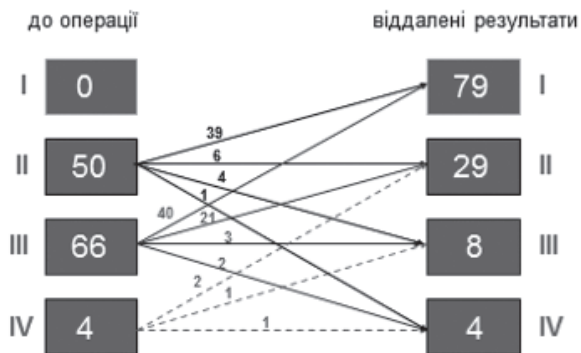


Рис. 2. Віддалені результати (клас NYHA) після пластики ТК (n=120)

У 7 пацієнтів (5,8%) у віддаленому періоді виконано повторні оперативні втручання через збільшення ступеня недостатності ТК та погіршення функції правого шлуночка. Чотирьом пацієнтам успішно виконано повторну пластичну операцію, а трьом виконано протезування ТК.

Із 58 пацієнтів, яким виконали абляцію додаткових провідних шляхів, у 4 пацієнтів (6,9%) у віддаленому періоді був рецидив суправентрикулярних аритмій. Усім пацієнтам успішно виконали повторну абляцію.

Висновки. АЕ – складна вроджена вада серця, що потребує спеціальної програми як діагностики, так і хірургічного лікування. Проаналізувавши матеріал, ми дійшли висновку, що, використовуючи пластичні операції, можна досягти гарних безпосередніх та віддалених результатів (90% пацієнтів знаходяться в I і II класі NYHA). За нашим досвідом, пластичні операції можуть бути виконані у 80% пацієнтів.

У пацієнтів зі складною анатомічною формою АЕ і низькою скоротливістю правого шлуночка необхідно проводити симультанні операції (пластика ТК у комбінації з двонаправленим кавапальмональним анастомозом).

Література

1. Carpentier A., Chauvaud S., Mace L. et al. A new reconstructive operation for Ebstein's anomaly of the tricuspid valve // J.Thorac.Cardiovasc.Surg. – 1988. – Vol. 96, N 1. – P. 992–101.
2. Kirklin J. K. Christiaan Bernard's contribution to the surgical management of Ebstein's malformation // Ann. Thorac. Surg. – 1991. – Vol. 51, N 1. – P. 147–151.
3. Biolostozky D., Horwitz E. S. Ebstein's malformation of the tricuspid valve. A review of 65 cases // Am. J. Cardiol. – 1972. – Vol. 29, N 6. – P. 826–836.
4. Driscoll D. J., Mottram C. D., Danielson G. K. Spectrum of exercise intolerance in 45 patients with Ebstein's anomaly and observations on exercise tolerance in 11 patients after surgical repair // J. Am. Col. Cardiol. – 1988. – Vol. 11, N 4. – P. 831–836.

Пластические операции при хирургическом лечении аномалии Эбштейна

Лазоришинец В.В., Труба Я.П., Руденко К.В., Головенко А.С., Бойко С.Н., Дердяй И.С., Перепека И.А., Сиромеха С.О., Списаренко С.П., Малишева Т.А.

В статье представлен опыт проведения реконструктивных операций по поводу аномалии Эбштейна (АЭ). По данным литературы, АЭ достаточно редкая патология, частота которой среди всех

врожденных пороков сердца составляет 0,5–1,0% [1]. Естественное течение АЭ изучалось многими авторами, но анализ результатов таких исследований затруднен анатомической вариабельностью порока, ограниченным числом наблюдений отдельных исследователей, селекцией больных определенных возрастных групп и отбором наиболее тяжелых групп больных.

Ключевые слова: *врожденные пороки сердца, аномалия Эбштейна, реконструктивные операции.*

Plastic Surgery in Surgical Treatment Ebsteins Anomaly

Lazoryshynets V.V., Truba Y.P., Rudenko K.V., Golovenko O.S., Boiko S.M., Dyorday I.S., Perepeka I.A., Siromakha S.O., Spisarenko S.P., Malysheva T.A.

The article presents the experience of reconstructive surgery for Ebstein's anomaly (EA). According to the literature EA is a rare pathology with a frequency 0.5–1.0% from all congenital heart disease cases. The natural history of EA studied by many authors, but the analysis of the results of such studies was difficult because of anatomical variability, a limited number of observations in individual researchers, selection of patients with certain age groups and selection of the most difficult groups of patients.

Key words: *congenital heart disease, Ebstein's anomaly, reconstructive surgery.*