

Ускладнення при інтервенційних втручаннях у хворих ішемічною хворобою серця із рецидивом стенокардії після операції коронарного шунтування

Лазоришинець В.В., Фанта С.М., Панічкін Ю.В., Левчишина О.В., Сало С.В.,
Гаврилишин А.Ю., Бубряк А.Е.

ДУ «Національний інститут серцево-судинної хірургії імені М.М. Амосова НАМН» (Київ)

В публікації представлений аналіз ускладнень у 150 хворих ішемічною хворобою серця з рецидивом стенокардії після операції коронарного шунтування, які підлягали інтервенційному лікуванню.

Ключові слова: коронарне шунтування, рецидив стенокардії, ускладнення, інтервенційне лікування.

Реваскуляризація міокарда є одним з найбільш ефективних методів лікування хворих з різними формами ішемічної хвороби серця (ІХС) [1, 2]. Хірургічне лікування хворих на ІХС дозволяє в більшості випадків попередити несприятливі наслідки [1, 4] та покращити якість їх життя. Проте, поряд із широким застосуванням у клініці операції коронарного шунтування (КШ), все більш серйозною проблемою у віддалені терміни після операції стає рецидив стенокардії (РС) у пацієнтів [3, 4]. Необхідність повторної операції КШ становить від 2 до 4% через 5 років, від 7 до 15% через 10 років [4, 5]. Повторна операція є більш складною процедурою. Операційна летальність у цих випадках коливається від 3 до 11% [5]. На сьогоднішній день застосування менш травматичного інтервенційного методу лікування (стенування коронарних артерій і/або шунтів) у таких ситуаціях дозволяє знизити рівень операційного ризику, поліпшити якість життя пацієнтів, однак відсутність єдиної концепції вибору оптимальної тактики ендоваскулярного лікування пацієнтів із РС після операції КШ спонукає до подальшого вивчення особливостей даних інтервенцій.

Мета роботи – аналіз ускладнень при інтервенційних втручаннях у хворих ішемічною хворобою серця з рецидивом стенокардії після операції коронарного шунтування.

Матеріали та методи. За період з 2000 по 2009 роки в Національному інституті серцево-судинної хірургії ім. М.М. Амосова НАМН операцію КШ проведено 6712 хворим. У зв'язку з РС серед оперованих в інституті за вказаний період з приводу ізольованої ІХС та без аневризми лівого шлуночка комплексне обстеження, включаючи повторну коронарорентрикулографію (КВГ) і шунтографію, виконано 307 хворим. В дослідження були включені 150 пацієнтів, яким у зв'язку з РС після операції КШ проводили інтервенційне лікування.

Серед обстежених пацієнтів більшість становили чоловіки з середнім віком $56,4 \pm 7,8$ років (min – 42, max – 77).

При первинному КШ 307 пацієнтам було накладено 925 аортокоронарних шунтів: 733 (79,2%) венозні, 192 (20,8%) артеріальні. Один аортокоронарний шунт було накладено 3 пацієнтам (1%), 2 – 65 (21,2%), 3 – 171 (55,7%), 4 – 61 (19,9%), 5 – 7 (2,2%) пацієнтам (в середньому 3,01 шунти на одного пацієнта). Таким чином, більшості пацієнтів було накладено три, два та чотири шунти.

При повторній КВГ та шунтографії у пацієнтів з РС після операції КШ виявлено 287 (31,03%) оклюзованих шунтів, 638 (68,97%) функціонуючих; із них 342 (53,61%) мали гемодинамічно значущі стенози.

Результати та обговорення. За результатами КВГ та шунтографій у хворих ІХС із РС після операції КШ (n=307) повторну реваскуляризацію міокарда виконано 210 пацієнтам, з них черезшкірне коронарне втручання (ЧКВ) виконано 150 (48,9%) хворим, повторне КШ – 60 (19,5%) хворим, медикаментозна терапія призначена 97 (31,6%) пацієнтам.

В когорті хворих ІХС із РС після операції КШ, яких лікували ендovasкулярним методом (n=150), стентування шунтів та їх анастомозів виконано у 51 хворого (34%), стентування безпосередньо коронарних артерій у 84 хворих (56%), обидва види втручань були використані у 12 хворих (8%), стентування ниркових артерій – у 3 (2%) пацієнтів. Із 96 втручань на нативних коронарних артеріях ангіографічно успішно завершено 82 (85,4%) ЧКВ, 14 (14,6%) процедур виконати не вдалось у зв'язку з анатомічними особливостями атеросклеротичних уражень. Летальні випадки в підгрупі пацієнтів з РС після операції КШ, яким ЧКВ виконувались на нативних коронарних артеріях, були відсутні. У двох випадках (2%) спостерігались дисекції типу С та Е за класифікацією NHLBI, які потребували імплантації додаткових ендопротезів (в одному ЧКВ – при стентуванні ОВ ЛКА додатково імплантовано 1 ендопротез; при стентуванні ПКА додатково імплантовано 2 ендопротези), в 4 (4%) випадках спостерігались ознаки дистальної емболії з порушенням кровотоку в дистальних відділах до рівня ТІМІ І-ІІ та виникла необхідність додаткового введення антиагрегантів та антикоагулянтів. При одному (1%) ЧКВ спостерігалось недорозкриття стент-системи в середній третині. Після постдилатації балонним катетером високого тиску з 15% оверсайзом залишковий стеноз $\leq 20\%$ було розцінено як задовільний результат процедури. Основні ускладнення ЧКВ на нативних коронарних артеріях у пацієнтів з РС після КШ представлені в табл. 1.

Таблиця 1

Основні ускладнення ЧКВ на нативних коронарних артеріях у пацієнтів з РС після КШ (n=7)

Ускладнення	Кількість	%	Наслідок
Дистальна емболія	4	4,2	Клініка нестабільної стенокардії, куповано медикаментозно
Дисекція типу С, F	2	2,1	Імплантація 1 та 2 ендопротезів додатково
Неповне розкриття стента	1	1	Постдилатація БК високого тиску з оверсайзом 15%, залишковий стеноз $\leq 20\%$
Всього	7	7,3	

Із 65 ЧКВ на коронарних шунтах задовільний ангіографічний результат було досягнуто у 47 (72,3%) процедурах, незадовільний – у 18 (27,7%). Спостерігався 1 летальний випадок внаслідок ускладнення при спробі реканалізації хронічної оклюзії МКШ (ЛВГА) – перфорації стінки судини та кровотечі. У 8 пацієнтів (12,3%) спостерігались ознаки дистальної емболії судин після стентування як оклюзивних уражень, так і стенотичних уражень аортокоронарних шунтів; при цьому на ЕКГ відмічена графіка нестабільної стенокардії. В одному випадку при ендопротезуванні шунта виникла дисекція типу F за класифікацією NHLBI, яка потребувала почергової імплантації 4-х ендопротезів. При іншо-

му ЧКВ інтраопераційно спостерігався гострий тромбоз шунта (ускладнення успішно куповане після внутрішньовенної інфузії блокаторів глікопротеїнових П₂/П₃а рецепторів тромбоцитів (інтегриніну) у стандартних дозуваннях з розрахунку на 1 кг маси тіла та імплантації ендопротезу). Основні ускладнення та їх частота в підгрупі пацієнтів, яким виконано ЧКВ на аортокоронарних шунтах, представлено в табл. 2.

Таблиця 2

Основні ускладнення та їх частота в підгрупі пацієнтів з РС, яким виконано ЧКВ на коронарних шунтах (n=65)

Ускладнення	Кількість	%	Наслідок
Перфорація стінки МКШ (ЛВГА)	1	1,6	Летальний випадок
Дистальна емболія	8	12,6	Клініка нестабільної стенокардії
Дисекція типу F	1	1,5	Імплантація 4-х ендопротезів у шунт
Гострий тромбоз шунта	1	1,5	Внутрішньовенна інфузія інтегриніну та імплантація ендопротезу
Всього	11	16,9	

Таким чином, післяопераційна летальність у групі пацієнтів з РС після КШ, яким виконувались ендovasкулярні процедури на аортокоронарних шунтах, склала 1,6%.

В 3-х випадках при виконанні процедури був застосований ендovasкулярний фільтр-провідник для захисту дистального русла судини від емболії під час процедури субстратом атеросклеротичних бляшок. Для прикладу наводимо ангіограми (до та після процедури) клінічного випадку реканалізації хронічної оклюзії аутовенозного шунта у пацієнта Х., 67 років, з терміном виникнення РС 5,3 року після первинної операції КШ (рис. 1, 2, 3).

При ревізії кошика-ловця FilterWire EZ™ після його видалення виявлено жировий детрит атеросклеротичних бляшок із щільними на дотик вкрапленнями (рис. 4а, 4б).

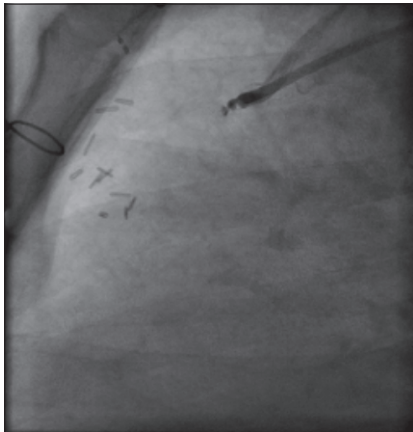


Рис. 1. Оклюзія аутовенозного шунта до ОВЛКА

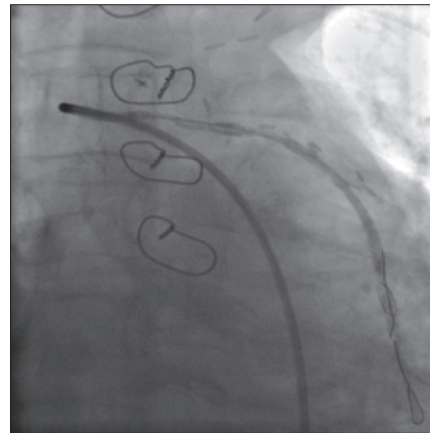


Рис. 2. Аутовенозний шунт реканалізований, у його дистальний відділ заведено та відкрито фільтр-провідник FilterWire EZ™

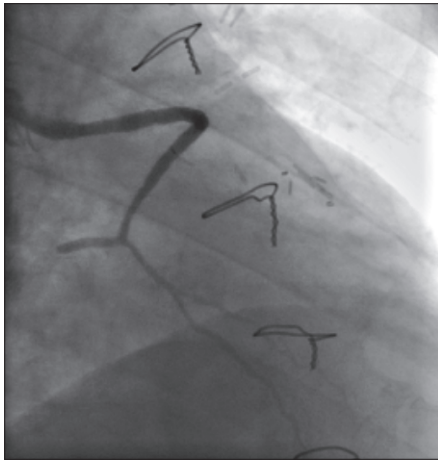


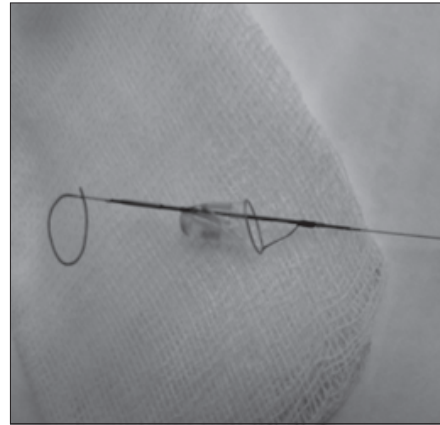
Рис. 3. Ангіограма реканалізованого аутовенозного шунта без ознак дистальної емболії

Отже, застосування засобів захисту судини від дистальної емболії при ЧКВ дозволяє ефективно знизити ризик даного ускладнення і таким чином покращити результати ендопротезування коронарних шунтів та ЧКВ у хворих ІХС з РС після КШ в цілому.

Загалом частота ускладнень у підгрупі пацієнтів з РС після КШ, у яких ЧКВ виконувалось на нативному коронарному руслі, була значно нижчою, ніж у когорті пацієнтів з РС, котрим інтервенції виконувались на коронарних шунтах: 7,3% та 16,9% відповідно. Тим більш необхідно врахувати той факт, що абсолютна кількість інтервенцій на нативному руслі перевищує кількість ЧКВ на коронарних шунтах практично вдвічі: 96 та 65 ендovasкулярних втручань відповідно.



а



б

Рис. 4. Жировий детрит атеросклеротичних бляшок із щільними на дотик вкрапленнями

З наведеного порівняння очевидно, що при можливості та агіографічній подібності стенотичних змін нативних коронарних артерій та шунтів ендovasкулярне лікування пацієнтів з рецидивом стенокардії після первинної операції КШ варто перш за все здійснювати шляхом втручань на нативному коронарному руслі. При ЧКВ на аортокоронарних шунтах необхідно диференційовано аналізувати всі анатомо-морфологічні показники кожного випадку для досягнення успішного результату та уникнення ускладнень.

Висновки

1. Інтервенційні втручання є ефективним методом лікування хворих ІХС з РС після КШ. Процедуру вдалось виконати при 132 (80,5%) ЧКВ.

2. Ендоваскулярне лікування у хворих ІХС з РС після КШ було більш ефективним при втручаннях на нативних коронарних артеріях, ніж на коронарних шунтах. ЧКВ на нативних коронарних артеріях ангіографічно успішно завершено у 82 (85,4%) процедурах, на коронарних шунтах у 47 (72,3%).
3. Частота ускладнень у підгрупі пацієнтів з РС після КШ, у яких ЧКВ виконувалось на нативному коронарному руслі, значно нижча, ніж у когорті пацієнтів з РС, котрим інтервенції виконувались на коронарних шунтах: 7,3% та 16,9% відповідно.
4. Застосування фільтрів-провідників при інтервенціях на аутовенозних коронарних шунтах дозволяє уникнути дистальної емболії та погіршення кровотоку в шунтованих вільцевих артеріях і, таким чином, покращити результати інтервенційного лікування хворих ІХС з РС після КШ.

Література

1. Бокерия Л. А., Алекян Б. Г., Бузиашвили Ю. И. Стентирование как метод лечения больных при возврате стенокардии после операции коронарного шунтирования // Руководство по рентгеноэндоваскулярной хирургии сердца и сосудов / Под ред. Л. А. Бокерия, Б. Г. Алекяна. — М.: НЦССХ им. А. Н. Бакулева РАМН, 2008. — Т. 3, гл. 32. — С. 623—636.
2. Урсуленко В. И., Руденко А. В., Гутовский В. В. Тактические и технические аспекты шунтирования коронарных артерий на работающем сердце у проблемных больных ИБС с дефицитом венозных и артериальных трансплантатов // Серце і судини. — 2008.— № 3. — С. 39—51.
3. Панічкін Ю. В., Кузьменко Д. О., Левчишина О. В. Патофізіологічні основи розвитку рецидиву стенокардії після коронарного шунтування // Серце і судини. — 2010. — № 4. — С. 96—101.
4. Савченко А. П., Чернявская О. В., Руденко Б. А., Болотов П. А. Интервенционная кардиология: коронарная ангиография и стентирование. — М.: ГЕОТАР-Медиа, 2010. — С. 424—444.
5. Teresa M. Kieser. Bilateral internal mammary artery grafting in CABG surgery: an extra 20 minutes for an extra 20 years... / Teresa M. Kieser M. D., FRCS(C), FACS // Eurointerventional. — 2013. — Vol. 9, N. 8. — P. 899—901.

Осложнения при интервенционных вмешательствах у больных ишемической болезнью сердца с рецидивом стенокардии после операции коронарного шунтирования

Лазоришинец В.В., Фанта С.М., Паничкин Ю.В., Левчишина Е. В., Сало С.В., Гаврилишин А.Ю., Бубряк А.Э.

В публикации представлен анализ осложнений у 150 больных ишемической болезнью сердца с рецидивом стенокардии после операции коронарного шунтирования, подлежащих интервенционному лечению.

Ключевые слова: коронарное шунтирование, рецидив стенокардии, осложнения, интервенционное лечение.

Complications of Interventional Treatment in Patients Whith Recurrent Angina after Coronary Artery Bypass Grafting

Lazoryshynets V.V., Fanta S.M., Panichkin Y.V., Levchishina E. V., Salo S.V., Gavrilishin A.Y., Bubriak A.E.

The publication presents an analysis of complications of interventional treatment in 150 patients with ischemic heart disease with recurrent angina after coronary artery bypass grafting.

Key words: coronary artery bypass grafting, recurrent angina, complications, interventional treatment.