

© І. М. ШЕВЧУК, Ю. Б. КІНДРАКЕВИЧ, О. М. ПЕТРИНА, А. Л. ШАПОВАЛ, Р. П. ГЕРИЧ

Івано-Франківський національний медичний університет, Івано-Франківська обласна клінічна лікарня

Ретроспективний аналіз результатів оперативного лікування пацієнтів із гострим тромбозом гемороїдальних вузлів

I. M. SHEVCHUK, YU. B. KINDRAKEVYCH, O. M. PETRYNA, A. L. SHAPOVAL, R. P. HERYCH

Ivano-Frankivsk National Medical University, Ivano-Frankivsk Regional Hospital

RETROSPECTIVE ANALYSIS OF SURGICAL TREATMENT OF PATIENTS WITH ACUTE THROMBOSIS OF HEMORRHOIDAL NODES

Проведено ретроспективний аналіз результатів оперативного лікування 53-х хворих із гострим тромбозом гемороїдальних вузлів II–III ступенів, які перебували на лікуванні в проктологічному відділенні Івано-Франківської обласної клінічної лікарні протягом 2008–2011 рр. Серед них 37 (69,81 %) чоловіків, 16 (30,19 %) жінок, віком від 19 до 69 років, у середньому (40,53±1,61) року. Першу групу склали 28 (52,8 %) хворих, у яких оперативне втручання проводили у перші два дні з часу госпіталізації. У 25 (48,2 %) хворих оперативне лікування проводили після стихання запальних явищ у тромбованих гемороїдальних вузлах і періанальній ділянці, в середньому на (10,64±0,59) день із часу госпіталізації. Основним способом оперативного втручання була гемороїдектомія по Міллігану–Моргану у 2-й модифікації Московського НДІ проктології. Проведення оперативного втручання після стихання гострих запальних явищ дозволило достовірно скоротити терміни застосування знеболювальних препаратів, число ускладнень і строки перебування в стаціонарі в післяопераційному періоді.

It has been done a retrospective analysis of surgical treatment of 53 patients with acute thrombosis of hemorrhoidal nodes of II–III degree, who were treated in proctology department of Ivano-Frankivsk regional hospital during 2008–2011. Among them were 37(69.81 %) men and 16 (30.19 %) women aged from 19 to 69 years with average of (40,53 ± 1,61) years. The first group consisted of 28 (52.8 %) patients who underwent surgical treatment in the first two days from the time of hospitalization. In 25 (48.2 %) patients surgical intervention was carried out after calming down of inflammation in hemorrhoidal nodes and perianal area, on average (10,64 ± 0,59) days from the time of hospitalization. The main method of surgery was hemorrhoidectomy by Milligan-Morgan in the second modification of the Moscow Research Institute of Proctology. Surgical intervention after subsiding of acute inflammation allowed significantly reduce the time of painkillers use, number of complications and hospital stay in the postoperative period.

Постановка проблеми і аналіз останніх досліджень та публікацій. Гострий тромбоз гемороїдальних вузлів (ГТГВ) може бути наслідком загострення хронічного геморою у 82,3 % хворих або розвиватися без передвісників, гостро у 17,7 % хворих [6]. Сприяючими факторами ГТГВ є закрепи, надмірні фізичні навантаження, вагітність і пологи, запальні захворювання прямої кишки [8]. ГТГВ супроводжується рядом характерних клінічних проявів, серед них біль в анальній ділянці, наявність тромбованого одного або декількох зовнішніх чи внутрішніх гемороїдальних вузлів та ознаки запального процесу вузлів і періанальної ділянки [4].

Існує багато класифікацій ГТГВ. Найбільше практичне значення на сьогодні має класифікація, запропонована В. Д. Федоровим, Ю. В. Дульцевим у 1984 році [10]. Згідно з цією класифікацією автори розрізняють 3 ступені тяжкості захворювання.

При I ступені гемороїдальні вузли невеликі, тугоеластичної консистенції, при пальпації болючі.

Шкіра періанальної ділянки дещо гіперемована. Найбільш типовими скаргами хворих є відчуття пекучого болю і свербіж у промежнинній ділянці, які посилюються при акті дефекації.

При II ступені тяжкості спостерігають гіперемію шкіри та значний набряк більшої частини обводу періанальної ділянки. Пальпація цієї ділянки і пальцеве дослідження прямої кишки різко болючі. Хворі скаржаться на сильний біль у ділянці заднього проходу, який значно посилюється при ходьбі і в сидячому положенні.

При III ступені тяжкості вся ділянка заднього проходу зайнята збільшеними в розмірах тромбованими гемороїдальними вузлами, які нагадують “запальну пухлину”. Пальпація різко болюча, пальцеве дослідження прямої кишки стає неможливим. При огляді в ділянці заднього проходу відзначають багрянні чи синюшно-багрянні збільшені гемороїдальні вузли, які виступають за межі анального каналу. При відсутності своєчасного лікування

може настати некроз гемороїдальних вузлів. Слизова оболонка тромбованого гемороїдального вузла звиразковується, з'являються ділянки некрозу чорного кольору з фібриновими нашаруваннями. В запущених випадках у хворих може розвинути гострий парапроктит.

На сьогодні застосовують консервативний і хірургічний методи лікування ГТГВ. Консервативна терапія при ГТГВ II–III ступенів дозволяє знизити інтенсивність больового синдрому, однак ознаки гострого порушення кровообігу в гемороїдальних вузлах зберігаються [1]. На сьогодні немає єдиної думки щодо термінів оперативного лікування ГТГВ. Залежно від стадії і тяжкості перебігу захворювання одні автори рекомендують оперативне втручання проводити в день госпіталізації [2, 3, 5]. Інші дослідники вважають виправданим проведення оперативного лікування після стихання запальних змін у гемороїдальних вузлах і періанальній ділянці [1, 9] або віддають перевагу консервативному лікуванню [7]. Нами були проаналізовані власні результати оперативного лікування хворих на ГТГВ.

Мета роботи: вивчити результати й ефективність застосованої хірургічної тактики лікування хворих із гострим тромбозом гемороїдальних вузлів II–III ступенів залежно від термінів проведення операції.

Матеріали і методи. Проведено ретроспективний аналіз результатів оперативного лікування 53-х хворих на ГТГВ II–III ступенів, які перебували в проктологічному відділенні Івано-Франківської обласної клінічної лікарні протягом 2008–2011 рр. Серед них 37 (69,81 %) чоловіків, 16 (30,19 %) жінок, віком від 19 до 69 років, в середньому (40,53±1,61) року. Пацієнти були розподілені на дві групи. Першу групу склали 28 (52,8 %) хворих, яким оперативне втручання проводили у перші два дні з часу госпіталізації. У другій групі із 25 (48,2 %) хворих оперативне лікування проводили після стихання запальних явищ у тромбованих гемороїдальних вузлах і періанальній ділянці, в середньому на (10,64±0,59) день із часу госпіталізації. У 8 (32 %) хворих другої групи з ГТГВ III ступеня у день прийняття виконали некректомію гемороїдальних вузлів. Вік пацієнтів першої групи складав у середньому (39,57±2,11) року, другої – (41,6±2,54) року.

Застосовували загальне та місцеве лікування ГТГВ. Загальне лікування полягало в призначенні флеботропного препарату (детралекс), який покращує мікроциркуляцію в кавернозних тільцях, ненаркотичних знеболювальних та нестероїдних протизапальних середників (анальгін, кетолонг, дек-

салгін) для зняття больового синдрому і запального процесу в тромбованих гемороїдальних вузлах і періанальній ділянці. Місцеве лікування передбачало застосування комбінованих знеболювальних препаратів у вигляді мазей, гелів, супозиторіїв (проктоглівенол, реліф адванс), антикоагулянтів місцевої дії (гепаринова мазь, гепатромбін Г). З метою зменшення запального процесу в періанальній ділянці та гемороїдальних вузлах використовували середники з протизапальною дією (бутадіонова мазь, гепатромбін Г).

Оперативне втручання проводили в умовах загального знеболювання. Основним способом оперативного втручання була гемороїдектомія по Міллігану–Моргану у 2-й модифікації Московського НДІ проктології. Вона полягає у дивульсії сфінктера анального каналу, лігуванні судинної ніжки гемороїдальних вузлів, розташованих на 3-й, 7-й, 11-й годині, висіченні гемороїдальних вузлів ззовні до середини та закритті дефекту слизової оболонки анального каналу вузловими швами.

Результати досліджень та їх обговорення.

Аналіз результатів застосованих підходів до вибору часу проведення оперативного втручання у хворих на ГТГВ II–III ступенів оцінювали за характером і кількістю ускладнень, які виникали у післяопераційному періоді, тривалістю больового синдрому, строками перебування в стаціонарі після операції. Тривалість оперативного втручання у хворих першої групи становила в середньому (44,11±3,03) хв, у другій групі – (40,8±2,97) хв ($p>0,05$).

У першій групі ускладнення мали 9 (32,14 %) хворих, в тому числі періанальний набряк – у 4 (14,29 %), дизуричні розлади – у 2 (7,14 %), виділення крові при акті дефекації – у 2 (7,14 %) пацієнтів. В одного хворого через один рік після операції виникла стриктура анального каналу. У другій групі ускладнення виникли у 4 (16 %) хворих, серед них виділення крові при акті дефекації – у 2 (8 %), періанальний набряк – в одного (4 %), дизуричні розлади – в одного (4 %) пацієнта (рис. 1).

Тривалість больового синдрому у хворих обох груп була різною. У хворих першої групи, які були прооперовані у перші 2 дні з часу госпіталізації, необхідність у застосуванні знеболювальних препаратів складала в середньому (7,04±0,39) дня після операції. Пацієнти другої групи отримували знеболювальні препарати протягом (4,96±0,25) днів після операції ($p<0,05$).

При патогістологічному дослідженні видалених гемороїдальних вузлів у хворих I групи, прооперованих у перші два дні з часу госпіталізації,

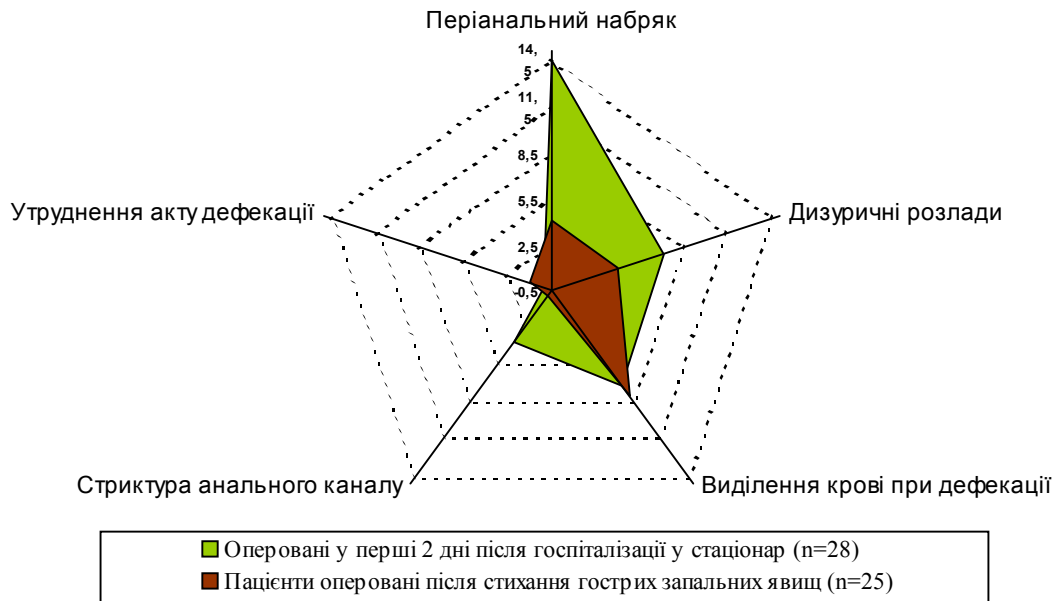


Рис. 1. Післяопераційні ускладнення у хворих на гострий тромбоз гемороїдальних вузлів II–III ступенів.

виявлено тромбовані кавернозні тільца, набряк та лейкоцитарну інфільтрацію навколишніх тканин із переважанням нейтрофільних гранулоцитів, периваскулярні скупчення еритроцитів. У пацієнтів другої групи – тромбовані гемороїдальні вузли з запальною лімфогістіоцитарною інфільтрацією.

Тривалість перебування після операції у стаціонарі хворих першої групи становила в середньому $(17,29 \pm 0,65)$ дня, другої групи – $(11,68 \pm 0,79)$ дня, ($p < 0,05$).

Висновок. За результатами проведених досліджень встановлено, що відтермінування операції

у хворих із гострим тромбозом гемороїдальних вузлів II–III ступенів до стихання гострих запальних явищ, в середньому до $(10,64 \pm 0,59)$ дня, і проведення превентивної консервативної терапії покращує результати лікування, сприяє зниженню числа ускладнень і скороченню строків перебування хворих у стаціонарі після операції.

Перспективи подальших досліджень. Перспективою подальших досліджень є оптимізація термінів оперативного лікування пацієнтів залежно від стадії ГТГВ та розробка ефективних методів доопераційної консервативної терапії.

СПИСОК ЛІТЕРАТУРИ

1. Алиев С. А. Острый геморроидальный тромбоз: сущность понятия, корректность обозначения и унификация терминологии. Альтернативные подходы к хирургическому лечению / С. А. Алиев, Г. А. Султанов, Э. С. Алиев // *Вестн. хир.* – 2005. – № 3. – С. 79–84.
2. Агавелян А. М. Результаты лечения острых форм геморроя, парапроктита и эпителиального копчикового хода / А. М. Агавелян, А. К. Энфенджян // *Проблемы колопроктологии.* – М. – 2002. – Вып. 18. – С. 54–57.
3. Балтайтис Ю. В. Хирургическое лечение тромбоза геморроидальных узлов / Ю. В. Балтайтис, В. Б. Короленко, Р. П. Матюшко // *Клин. хир.* – 1987. – № 2. – С. 13–15.
4. Воробьев Г. И. Консервативная терапия острого геморроя / Г. И. Воробьев, Ю. А. Шелыгин, Л. А. Благодарный // *Consilium medicum. Приложение.* – 2001. – С. 32–34.
5. Гиленко И. А. Диагностика и лечение острого геморроя /

- И. А. Гиленко, Д. Г. Демянюк, А. Д. Щербань // *Клиническая хирургия.* – 1992. – № 2. – С. 43–45.
6. Жуков Б. Н. Тромбоз геморроидальных узлов / Б. Н. Жуков, В. Р. Исаева, А. А. Сухобоков // *Русск. мед. журн.* – 2000. – № 98–99. – С. 410–414.
7. Загрядский Е. А. Современная тактика лечения острого геморроя / Е. А. Загрядский // *Справочник поликлинического врача.* – 2005. – № 1. – С. 34–36.
8. Марченко В. К. Лечение больных с острым тромбозом геморроидальных узлов / В. К. Марченко // *Сов. Мед.* – 2007. – Т. 9, № 1. – С. 55–58.
9. Ставицкий В. В. Хирургическая тактика при остром геморрое / В. В. Ставицкий, В. С. Бирюков // *Вестник хирургии.* – 1993. – № 5–6. – С. 84–85.
10. Федоров В. Д. Проктология / В. Д. Федоров, Ю. В. Дульцев. – М. : Медицина, 1984. – 383 с.

Отримано 05.03.12