

УДК 616-089+616.132-007.64

© А. В. СУДУС, Т. Б. ГУДЗЕНКО, І. М. ШЕВЧУК

ДВНЗ "Івано-Франківський національний медичний університет"

Хірургічне лікування аневризми висхідного відділу аорти

A. V. SUDUS, T. B. HUDZENKO, I. M. SHEVCHUK

SHEI "Ivano-Frankivsk National Medical University"

SURGICAL TREATMENT OF ASCENDING AORTIC ANEURYSM

Аневризма грудної аорти – небезпечне захворювання, яке характеризується підвищеним ризиком раптової смерті. Часто захворювання перебігає безсимптомно, а ускладнення у вигляді розривів та розшарувань супроводжується високою летальністю. Протягом перших днів помирає більше 50 % хворих. Єдиним ефективним лікуванням даного захворювання є своєчасне хірургічне втручання. Разом з тим, операційне лікування аневризм грудної аорти пов'язане зі значними технічними труднощами і є одним із найскладніших розділів кардіохірургії. У статті викладено дані про етіологію, клінічну картину та необхідні інструментальні обстеження хворих з хронічною аневризмою грудного відділу аорти. Наведено показання до проведення хірургічного лікування хворих на аневризму аорти. Описано клінічний випадок успішного проведення операційного втручання за методикою Bentall-De Bono.

Thoracic aorta aneurysm is a dangerous disease which is characterized by an increased risk of sudden death. Many cases show that the disease can be asymptomatic. Thoracic aorta aneurysm has often complications such as ruptures and dissections and is associated with high mortality. 50 % of patients die within the first days of the disease. Timely surgical treatment is the only effective treatment of this disease. However, surgical treatment of aneurysms of the thoracic aorta is associated with significant technical difficulties and is one of the most difficult sections of cardiac surgery. The article presents data on the etiology, clinical features and diagnostic criteria of patients with chronic aneurysm of the thoracic aorta. The article is concerned with surgical treatment of aortic aneurysm. The article contains clinical examples of successful Bentall-De Bono procedure.

Аневризмою прийнято називати локальне або дифузне розширення просвіту аорти за рахунок всіх шарів її стінки. Як правило, аневризму аорти, незалежно від локалізації, діагностують, якщо поперечний діаметр судини є більшим у 1,5–2 рази. Загальна частота аневризм аорти, за даними різних авторів, складає від 5,9 до 10,4 випадків на 100 тис. населення на рік. Аневризма аорти найчастіше виникає у людей, старших 40 років. Найбільш частим і небезпечним ускладненням аневризми є її розшарування, що супроводжується високою летальністю, через декілька днів помирає більше 50 % хворих [1, 2, 3].

Клінічні прояви аневризми аорти відзначаються різноманітністю та поліморфізмом. У хворих без розшарування аневризми та аортальної недостатності перебіг захворювання може бути асимптоматичним. Нерідко діагноз встановлюють випадково при планових обстеженнях та профоглядах [2]. Хворі скаржаться переважно на біль тупого характеру у грудній клітці, задишку та відчуття серцебиття при фізичних навантаженнях. При розшаруванні аневризми аорти виникає характерний різкий

біль за грудниною або між лопатками, нерідко спостерігають колаптоїдні стани або короткочасну втрату свідомості. Анамнестично мають значення тривала гіпертонічна хвороба, атеросклероз, спадкова схильність до серцево-судинних захворювань, професійні шкідливі чинники (електрозварювання, контакт із солями важких металів, лужними чи кислотними середниками тощо) [4].

Серед неінвазивних інструментальних методів обстеження хворих найбільш інформативними є ехокардіоскопія (Ехо-КС) та комп'ютерна томографія (КТ). Ехо-КС дозволяє чітко визначити ступінь розширення аорти, наявність розшарування її стінки, оцінити стан клапанів серця. Метод дозволяє визначити стан міокарда, його скоротливу здатність, виявити випіт у порожнині перикарда. Черезстравохідна Ехо-КС є більш інформативною, дозволяє чіткіше візуалізувати всі відділи грудної аорти та стан клапанів серця, діагностична цінність методу складає 98 % [2].

Впровадження в клінічну практику КТ значно покращило діагностику аневризми аорти. Особливу

цінність має мультиспіральна КТ з болюсним контрастуванням, яка дозволяє детально візуалізувати аорту, визначити її розміри, стан стінки, синтопію, а також стан навколишніх органів і тканин [2, 4].

Аортографію вважають найбільш універсальним та достовірним методом діагностики. Перевагами даного інвазивного методу є можливість додаткової візуалізації коронарних та ниркових артерій, що має важливе значення у пацієнтів старшого віку. Разом з тим, при проведенні аортографії можливі технічні труднощі та ускладнення [4, 5].

Тактика лікування аневризми аорти залежить від багатьох факторів, оскільки хірургічне лікування даної патології складне у технічному виконанні, вимагає значного хірургічного досвіду та пов'язане зі значним ризиком летальності та розвитку фатальних ускладнень [6].

У випадку хронічної аневризми аорти основним показанням до хірургічної корекції є не тільки розмір самої аневризми, але і її кореляція до ризику виникнення ускладнень, зокрема розриву або розшарування [7].

При розшаровуючих аневризмах хворі з проксимальним розшаруванням стінки аорти (тип А за Стенфордською класифікацією, або тип I, II за класифікацією De-Bakey) повинні лікуватися операційно, натомість хворі з дистальним розшаруванням (тип В, чи тип III за класифікацією De-Bakey) можуть отримувати медикаментозну терапію [8].

Згідно з останніми рекомендаціями 2010 року (ACCF/AHA/AATS/ACR/ASA та ін.) хірургічне втручання у хворих з аневризмою аорти рекомендують:

1. У асимптоматичних пацієнтів при:
 - діаметрі аневризми висхідного відділу аорти більше 5,0 см;
 - діаметрі аневризми висхідного відділу аорти більше 4,5 см у пацієнтів із синдромом Марфана.
2. У симптоматичних пацієнтів з аневризмою висхідного відділу аорти незалежно від її розміру.
3. При гострих розшаруваннях висхідного відділу аорти.
4. Псевдоаневризми або посттравматичні аневризми висхідного відділу аорти.
5. Аневризми висхідного відділу аорти більше 4,5 см у пацієнтів, яким планується втручання на аортальному клапані.
6. Прогресивне поширення висхідного відділу аорти (діаметром менше 5 см) у динаміці – більше ніж 0,5 см на рік [5, 9].

Таким чином, у більшості хворих хірургічне втручання виконується при патології висхідного відділу аорти. За даними літератури, аневризму висхідного відділу аорти діагностують у 45–50 % пацієнтів [4].

Серед запропонованих методик хірургічного лікування аневризми висхідного відділу аорти найбільш ефективною на сьогодні вважають операцію Bentall-De Bono. Ця операція є методом вибору у хворих при поєднанні аневризми аорти й аортальної вади серця [10].

Суть операції полягає у ліквідації обох компонентів захворювання за допомогою клапановмісного кондуїту, до якого входять штучний протез аортального клапана та штучний лінійний судинний протез. Діаметр цих протезів відповідає розміру висхідного відділу лівого шлуночка та дистального відділу висхідної аорти. Одним із найважливіших моментів операції вважають реїмплантацію вічок коронарних артерій в судинний протез (рис. 1).

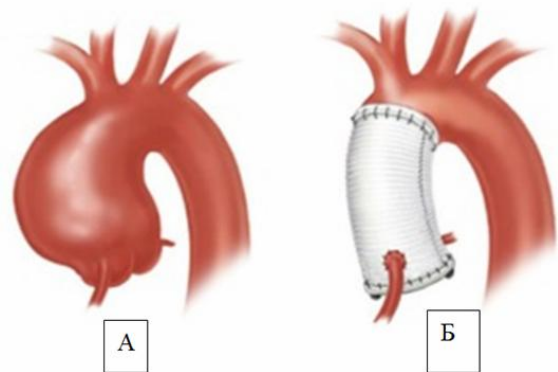


Рис. 1. Схема операції Bentall-De Bono. А – аневризма висхідної аорти. Б – заміна аортального клапана і висхідного відділу аорти складним клапановмісним кондуїтом з одночасною пересадкою коронарних артерій у судинний протез.

Метою роботи була оцінка безпосередніх результатів виконання операції Bentall-De Bono у хворого з хронічною аневризмою висхідного відділу аорти у поєднанні з аортальною недостатністю.

Хворий Д., 1940 р. н., номер медичної карти 86, госпіталізований 28.03.2014 р. у лікувально-діагностичний центр "СімедГруп", що є навчальною базою кафедри хірургії № 2 та кардіохірургії ІФНМУ. При комплексному обстеженні встановлено діагноз: "Хронічна аневризма висхідного відділу аорти, аортальна недостатність III ст., СН-2а". Хворий при госпіталізації скаржився на виражену задишку, яка виникала навіть при незначних фізичних навантаженнях, біль за грудниною, запаморочення. Слід відмітити, що пацієнт тривалий час має артеріальну гіпертензію, яка погано піддається адекватному медикаментозному лікуванню. Вже при огляді виявлено видиму пульсацію загальних сонних артерій та ретростернальну пульсацію. При аускультативній серця виявлено систоло-діастолічний шум в II міжребер'ї справа та в точці Ерба.

При ЕКГ: ритм синусовий правильний, частота скорочень серця 96 уд. за 1 хв, ознаки гіпертрофії міокарда лівого шлуночка. При рентгенографії органів грудної клітки встановлено помірне розширення аортальної тіні вправо, явища застою та повнокров'я легень більше справа (рис. 2).

При Ехо-КГ виявлено значне аневризматичне розширення висхідного відділу аорти до 64,7 мм (норма до 37 мм), регургітацію на аортальному клапані II–III ступенів, поширення лівого шлуночка до 69 мм (норма до 55–57 мм), фракція викиду лівого шлуночка 42 % (норма більше 55 %).

При проведенні селективної коронарографії суттєвих стенотично-оклюзійних уражень коронарних артерій не виявлено, тип коронарного кровообігу збалансований. При аортографії підтверджена наявність аневризми висхідного відділу аорти та уточнені її форма і розміри (рис. 3).

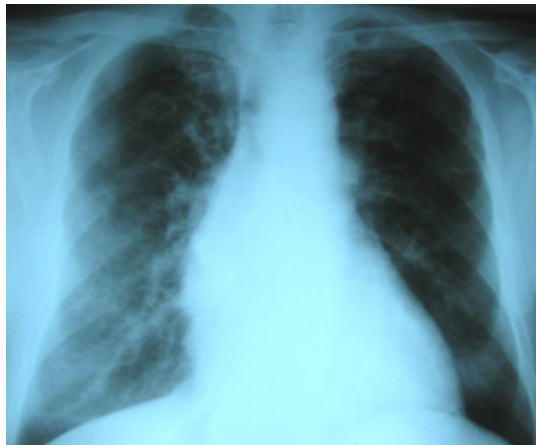

Рис. 2. Хворий Д., 73 р., медична карта № 86. Оглядова рентгенографія органів грудної клітки: помірне розширення аортальної тіні вправо, явища застою та повнокров'я легень більше справа.

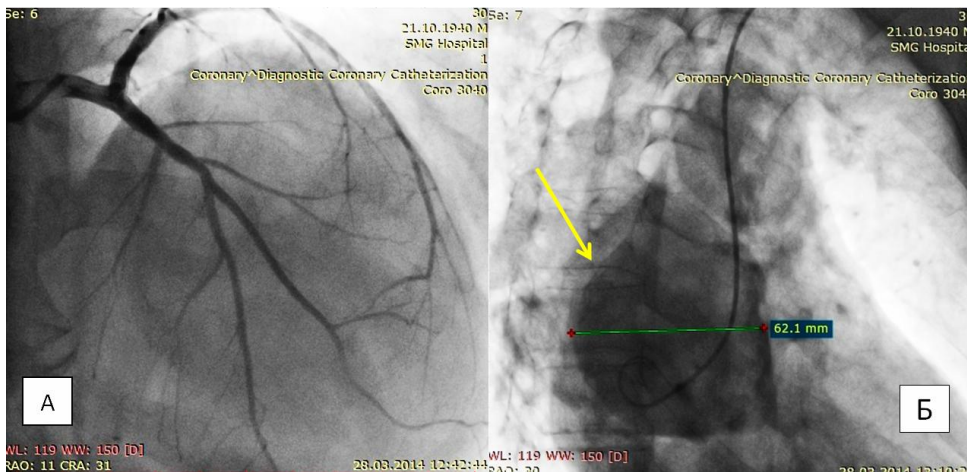


Рис. 3. Хворий Д., 73 р., медична карта № 86. А – селективна коронарографія: ліва коронарна артерія без стенотично-оклюзійних уражень. Б – аортографія: аневризма висхідного відділу аорти (вказано стрілкою).

При спіральній комп'ютерній томографії органів грудної клітки без застосування контрасту були уточнені розміри і форма хронічної аневризми висхідного відділу аорти (рис. 4).

Слід зауважити, що даний об'єм інструментального обстеження є найбільш достовірним, а кожен метод доповнює один одного, що в результаті дозволяє чітко визначити оптимальний метод операційного лікування. В даному випадку методом вибору стала операція Bentall-De Bono.

5.04.2014 р. проведено операцію. В умовах багатоконпонентного наркозу зі штучною вентиляцією легень виконано серединну стернотомію, розсічено перикард. Заканюльовано висхідну аорту та нижню порожнисту вену через праве передсердя. Розпочато штучний кровообіг з охолодженням організму до помірної гіпотермії 28 °С. Перетиснуто аорту близько до аортальної канюлі, дренаж лівого шлуночка через праву нижню легеневу вену. Розсічено аневризму, за-

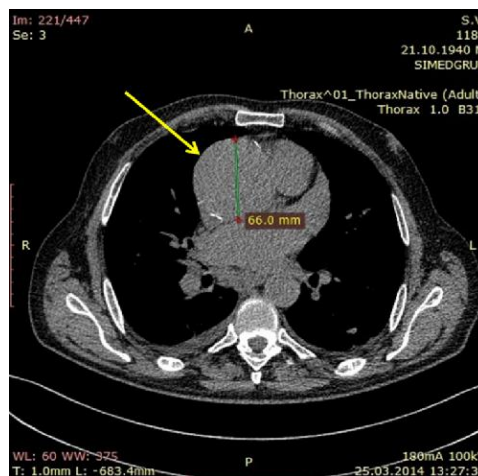


Рис. 4. Хворий Д., 73 р., медична карта № 86. Спіральна комп'ютерна томографія без застосування контрасту, хронічна аневризма висхідного відділу аорти розміром 66 мм (вказано стрілкою).

хист міокарда забезпечували за допомогою холодової кров'яної гіперкалієвої кардіоплегії у вічка коронарних артерій. Стулки атеросклеротично зміненого аортального клапана висічено. Стінки аневризматично зміненої аорти висічено, ретельно відпрепаровано корінь аорти, виділено та мобілізовано вічка коронарних артерій. Множинними П-подібними швами нитки Ті-сгон 2/0 на тefлонових прокладках 3x3 мм сформований проксимальний анастомоз між фіброзним кільцем аортального клапана та клапановмісним кондуїтом (судинний протез Vascutek Gelweave 28 мм та механічний протез аортального клапана Saint Jude № 21). Вічка коронарних артерій імплантовані в судинний протез дворядним обвивним швом ниткою Prolene 5/0. Накладено дистальний анастомоз між судинним протезом з аортою дворядним обвивним швом Prolene 4/0 (рис. 5).

Після ретельної перевірки герметичності накладених анастомозів та профілактики повітряної емболії знято затискач з аорти, відновлено серцеву діяльність. Типове закінчення операції. Тривалість штучного кровообігу склала 309 хв, ішемії міокарда – 220 хв.

Післяопераційний період перебігав без ускладнень. За даними контрольної Ехо-КГ, функція протеза аортального клапана задовільна, градієнт тиску на протезі складав 18 мм рт. ст.

Хворий в задовільному стані на 9-ту добу після операції виписаний під спостереження кардіолога за місцем проживання.

Слід відмітити, що серед 80 операцій на “відкритому” серці в умовах штучного кровообігу, які на сьогодні проведені у лікувально-діагностичному

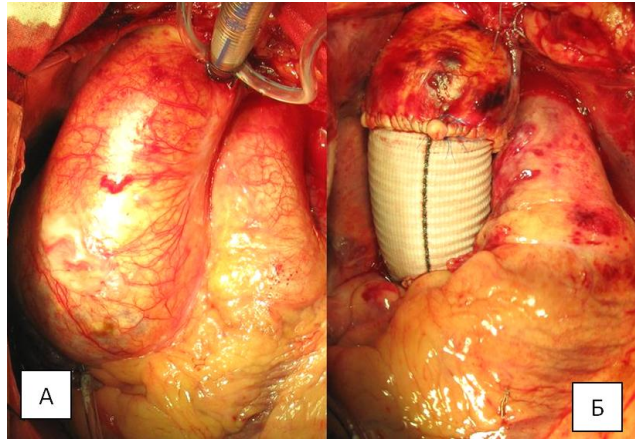


Рис. 5. Хворий Д., 73 р., медична карта № 86. Хронічна аневризма висхідного відділу аорти: А – до корекції; Б – після корекції.

центрі “СімедГруп”, що є базовим для кафедри хірургії № 2 та кардіохірургії Івано-Франківського національного медичного університету, таке операційне втручання виконано вперше.

Впровадження в медичну практику сучасних методик діагностики та лікування кардіологічних хворих, що передбачено у листі МОЗ України від 24.12.2012 р. № 08.01-47/1993/22481, пункті 2 протоколу наради “Про організацію надання кардіохірургічної допомоги населенню” від 23.11.2012 р. та наказі МОЗ України від 11.03.2013 р. № 193/20 “Про систему кардіохірургічної допомоги в Україні” дозволить в найближчому майбутньому підняти на належний рівень якість надання кардіохірургічної допомоги населенню Прикарпаття.

СПИСОК ЛІТЕРАТУРИ

1. Аневризмы восходящего отдела и дуги аорты / Б. А. Константинов, Ю. В. Белов, Ф. В. Кузнецевский. – М., 2006. – 335 с.
2. Ситар Л. Л. Аневризми грудної аорти (клініка, діагностика, лікування) / Ситар Л. Л. – Тернопіль : ТДМУ, 2011. – 167 с.
3. Improved prognosis of thoracic aortic aneurysms: a population-based study / W. D. Clouse, J. W. Hallett, H. V. Schaff [et al.] // J.A.M.A. – 1998. – Vol. 280. – P. 1926–1929.
4. Isselbacher E. M. Thoracic and abdominal aortic aneurysms / E. M. Isselbacher // Circulation. – 2005. – Vol. 111. – P. 816–828.
5. 2010 ACCF/AHA/AATS/ACR/ASA/SCA/SCAI/ SIR/STS/SVM guidelines for the diagnosis and management of patients with thoracic aortic disease / L. F. Hiratzka, G. L. Bakris, J. A. Beckman [et al.] // J. Am. Coll. Cardiol. – 2010. – Vol. 55. – P. 1509–1544.
6. What is new in dilatation of the ascending aorta? Review of

- current literature and practical advice for the cardiologist / L. Cozijnsen, R. L. Braam, R. A. Waalewijn [et al.] // Circulation. – 2011. – Vol. 123. – P. 924–928.
7. Yearly rupture or dissection rates for thoracic aortic aneurysms: simple prediction based on size / R. R. Davies, L. J. Goldstein, M. A. Coady [et al.] // Ann. Thorac. Surg. – 2002. – Vol. 73. – P. 17–27.
8. Surgical management of dissecting aneurysms of the aorta / M. E. DeBakey, W. S. Henly, D. A. Cooley [et al.] // J. Thorac. Cardiovasc. Surg. – 1965. – Vol. 49. – P. 130–149.
9. Hannuksela M. Thoracic aorta: dilated or not? / M. Hannuksela, S. Lundqvist, B. Carlberg // Scand. Cardiovasc. J. – 2006. – Vol. 40. – P. 175–178.
10. Bentall H. H. Technique for complete replacement of the ascending aorta / H. H. Bentall, A. A. De Bono // Thorax. – 1968. – Vol. 23. – P. 338–339.

Отримано 05.03.14