

УДК 616.351–006.6–089–06:611.42
DOI 10.11603/2414-4533.2016.2.6408

© В. В. КЕРНИЧНИЙ, А. І. СУХОДОЛЯ, О. О. СИЧ

Вінницький національний медичний університет імені М. І. Пирогова
Хмельницька обласна лікарня

Латеральна лімфатична дисекція низького раку прямої кишки. Шляхи уникнення інтраопераційних ускладнень

V. V. KERNYCHNYI, A. I. SUKHODOLYA, O. O. SYCH

M. Pyrohov Vinnytsia National Medical University
Khmelnyskiy Regional Hospital

LATERALLYMPH NODE DISSECTION FOR LOW RECTAL CANCER. WAYS TO PREVENT INTRAOPERATIVE COMPLICATIONS

Кровотеча, яка виникає під час виконання латеральної лімфатичної дисекції у пацієнтів, хворих на низький рак прямої кишки, може стати інтраопераційним життєво небезпечним ускладненням, оскільки ділянки латерального екстрамезоректального метастазування мають надзвичайно масивну і виражену артеріальну сітку. Одним із шляхів попередження інтраопераційної артеріальної кровотечі є детальне вивчення топографо-анатомічних особливостей ангіоархітекtonіки зони латерального екстрамезоректального метастазування індивідуально у кожного пацієнта. Перкутанна трансфеморальна селективна ангіографія судин таза або комп'ютерна томографія органів малого таза з внутрішньовенним контрастуванням в ангіорежимі в доопераційному періоді у хворих на рак прямої кишки, яким планується латеральна екстрамезоректальна лімфатична дисекція, може бути рекомендована для включення в протоколи доопераційного обстеження хворих на низький рак прямої кишки.

The bleeding arising during the execution of the lateral lymph node dissection in patients with low rectal cancer, may become dangerous complication intraoperative because extramesorectal lateral plot of metastasis have extremely massive and expressed arterial grid. One of the ways to prevent intraoperative arterial bleeding is a detailed study anatomy features angioarchitectonics lateral area extramesorectal metastasis individually for each patient. Percutaneous transfemoral selective angiography of blood vessels of the pelvis, computer tomography of the pelvis with intravenous contrast in the preoperative period in patients with rectal cancer who planned lateral extramesorectal lymph node dissection may be recommended for inclusion in the protocols of preoperative examination of patients with low rectal cancer.

Постановка проблеми і аналіз останніх досліджень та публікацій. Одним із сучасних напрямків хірургічного лікування раку прямої кишки, поряд з тотальною мезоректумектомією (що є міжнародним стандартом), виконанням сфінктерозберігаючих операцій і застосуванням превентивних стом, виконанням комбінованих і циторедуктивних операцій, трансанальним видаленням пухлини, впровадженням лапароскопічних технологій, є також виконання стандартних і розширених лімфатичних дисекцій, що, по суті, відображає радикальність виконаної операції і є однією з основних причин прогресу в лікуванні. Наявність метастатичних лімфатичних вузлів є одним з найбільш важливих прогностичних факторів. Часто причиною виникнення місцевого рецидиву раку прямої кишки є метастази в регіонарні лімфатичні вузли, які поділяються на параректальні та екстрамезоректальні

вузли, що розташовуються вздовж внутрішніх клубових судин (a. iliaca interna, a. iliolumbalis, r. lumbalis, r. iliacus, aa. sacrales laterales, a. sacralis lateralis superior, a. sacralis lateralis inferior, a. obturatoria, a. glutea superior, a. glutea inferior, a. vesicalis inferior, a. uterina, a. vaginalis, a. rectalis media, a. pudenda interna) та зовнішньої клубової артерії (a. iliaca externa). Зони регіонарного метастазування раку прямої кишки умовно розподілені на: висхідний, латеральний та низхідний шлях. Висхідний шлях має напрямок вздовж верхньої прямокишкової артерії до нижньобрижової артерії, пошкоджуючи мезоректальні, верхні ректальні та нижньобрижові лімфатичні вузли. При низхідному шляху метастазування відбувається в пахвинні лімфатичні вузли, поширюючись по лімфатичних шляхах, які супроводжують гілки зовнішньої клубової артерії – r. pubicus a. epigastrica inferior. Латеральне ме-

тастазування відбувається вздовж середніх прямокишкових артерій а. rectalis media та включає ураження середніх прямокишкових, затульних, внутрішніх клубових та загальних клубових лімфатичних вузлів. Стан лімфатичних вузлів може бути відомим тільки тоді, коли було виконано розширену лімфодисекцію. За даними NCCN (AJSS and American Pathologists), при раку прямої кишки рекомендовано видаляти мінімум 12 лімфатичних вузлів задля достовірної верифікації стадії захворювання [1].

Прогностичне значення латерального метастазування при раку прямої кишки було доведено в ряді клінічних досліджень. Частота ураження бокових тазових лімфатичних вузлів коливається в межах 10–25 %: Kinugasa et al. (2000) – 22 %; Takahashi et al. (2000) – 8,6 %; Fujito et al. (2003) – 11,9 %; Ueno et al. (2007) – 17 %; Min et al. (2009) – 23,8 %; Fujito et al. (2012) – 14,9 %; NCT (2012) – 7 %; JSCCR (2015) – 20,1 % [2, 3, 4, 5, 6, 7, 8].

JSCCR було відмічено метастазування в латеральні лімфатичні вузли у 27 % пацієнтів, у яких пухлина розташовувалась дистальніше складки тазової очеревини та виявлялись метастатичні лімфатичні вузли в мезоректум [8].

В Японії, Китаї, Південній Кореї основним методом профілактики метастатичного ураження латеральних лімфатичних вузлів є розширена тазова лімфодисекція [8, 9]. За рекомендаціями JSCCR (2015), абсолютними показаннями до виконання тотальної мезоректумектомії та латеральної лімфодисекції є пухлина з поширенням T₃ і більше та розташуванням нижнього краю пухлини нижче складки тазової очеревини. За результатами досліджень, які були проведені Японською асоціацією колоректального раку (JSCCR, 2014), після виконання латеральної лімфаденектомії ризик локального рецидиву раку знижується на 50 %, а 5-річне виживання збільшується на 8–9 % [4, 8]. Протилежна тактика щодо латеральної лімфодисекції в країнах Західної Європи та США, де національні рекомендації (NCCN) вимагають виконання біопсії клінічно запідозрених метастатичних лімфатичних вузлів за межами резекції, при цьому розширена лімфодисекція не показана. Рекомендується проведення неоад'ювантної хіміопроменевої терапії пацієнтам, у яких, за даними магнітно-резонансної томографії, запідозрено ураження регіонарних лімфатичних вузлів [1]. У той же час ефективність магнітно-резонансної томографії в діагностиці латеральних екстрамезоректальних метастазів не завжди складає 80 % [10, 11].

Ряд авторів клінік країн Азіатсько-Тихоокеанського регіону наполягають на виконанні профілактичної латеральної лімфодисекції, посилюючись на недостатню ефективність неоад'ювантної хіміопроменевої терапії, і керуються пріоритетністю хірургічного методу лікування раку прямої кишки, а також виходять із того, що латеральний лімфатичний відтік у пацієнтів з низьким раком прямої кишки, який виходить за межі мезоректуму (екстрамезоректально), знаходиться в межах хірургічного досягнення [12].

Двома найбільш небезпечними ускладненнями під час виконання латеральної тазової лімфодисекції є кровотеча і довготривалість операційного втручання [12]. Лише при виконанні етапу латеральної лімфодисекції відкритим методом об'єм крововтрати збільшується на 250–900 мл, а тривалість операційного втручання сягає 300–430 хв, що безпосередньо пов'язано із проведенням гемостазу [13, 14]. Причиною труднощів в інтраопераційному гемостазі при виконанні лімфодисекції зони екстрамезоректального метастазування є анатомічна особливість кровопостачання екстрамезоректальних ділянок.

Мета роботи: обґрунтування діагностичного підходу до оцінки стану кровопостачання в зоні екстрамезоректального метастазування.

Матеріали і методи. Проведено аналіз результатів доопераційного обстеження 20 пацієнтів, хворих на рак прямої кишки, що перебували на лікуванні в проктологічному відділенні Хмельницької обласної лікарні із такими стадіями захворювання: 2 А стадія T₃N₀M₀ – 6 (30 %), 2 В стадія T₄N₀M₀ – 4 (20 %), 3 В стадія T₃N₁M₀ – 10 (50 %) та локалізацією в нижньоампулярному відділі – 6 (30 %) і середньоампулярному відділі – 14 (70 %) осіб. Вік хворих коливався від 39 до 72 років і в середньому становив 55,5 років. Співвідношення між чоловіками і жінками становило 2:3. При дослідженні біоптатів пухлин було діагностовано аденокарциному: помірнодиференційовану (G2), n=17 (85 %), низькодиференційовану (G3), n=3 (15 %). Усі пацієнти були обстежені та проліковані відповідно до уніфікованих протоколів медичної допомоги хворим на рак товстої кишки.

Пацієнти були рівномірно поділені на дві групи. Першій групі пацієнтів (n=10) додатково виконували перкутанну трансфеморальну селективну ангіографію судин таза. Дослідження проводили на Toshiba Infinix (Японія) з контрастуванням препаратом “Омніпак 350”. Другій групі пацієнтів (n=10) було проведено комп'ютерну томографію

органів малого таза з внутрішньовенним контрастуванням в ангіорежимі. Комп'ютерну томографію проводили на томографі Toshiba Astelion (Японія). Дослідження проводили з внутрішньовенним болюсним контрастуванням препаратами “Омніпак 350” “Візіпак 320” з розрахунку 1 мл контрасту на 1 кг маси тіла в ранню та пізню артеріальні фази. Стандартну реконструкцію зображень проводили з товщиною зрізу 0,8 мм. Поспроцесингова обробка включала в себе режими: 1) Multi Planar Reconstruction у фронтальній, сагітальній, аксіальній проекціях; 2) Maximum Intensive Protection; 3) Volume Rendering Technigue.

Результати досліджень та їх обговорення.

При вивченні результатів прямого агіографічного дослідження артерій таза та комп'ютерної томографії органів малого таза з внутрішньовенним контрастуванням в ангіорежимі та оцінкою стану кровопостачання зони екстремезоректального метастазування в передопераційному періоді з'ясувалось, що результати досліджень у двох групах були однаково інформативними. Як за результатами прямої ангіографії, так і комп'ютерної томографії з контрастуванням в ангіорежимі в усіх пацієнтів (n=20) вдавалось білатерально візуалізувати зовнішні та внутрішні клубові артерії, їх гілки в ділянках потенційного екстремезоректального метастазування. Однак класичне анатомічне розташування артеріальних гілок зовнішньої і внутрішньої артерій було відмічено лише у 7 пацієнтів, n=4 з першої групи та n=3 (30 %) – з другої групи. Ангіоархітектоніка зони латерального мезоректального метастазування була різною як у пацієнтів першої, так і другої груп (рис. 1).

A. iliaca interna (рис. 1) виявлена в пацієнтів двох груп (n=20). Однак кращу візуалізацію її топографо-анатомічного, органотопічного розгалуження відмічено у другій групі. В усіх дослідженнях артерія білатерально розгалужується на передній і задній стовбури, у 7 (70 %) пацієнтів другої групи виявлено поділ даної артерії на рівні верхнього краю великого сідничного отвору.

A. iliolumbalis – пристінкова гілка *a. iliaca interna*, яка була виявлена білатерально у вигляді самостійного звивистого стовбура, що прямує назад і вбік в n=4 першої групи та n=7 другої групи (рис. 1). У n=3 першої та n=2 другої групи чітко артерію візуалізовано лише з одного з боків. У n=2 першої групи та n=1 другої групи дана артерія чітко не візуалізувалась, але в проекції її розгалуження відмічено виражену дрібну артеріальну сітку.

R. lumbalis et r. iliacus гілки *a. iliolumbalis* білатерально були візуалізовані в n=2 першої групи

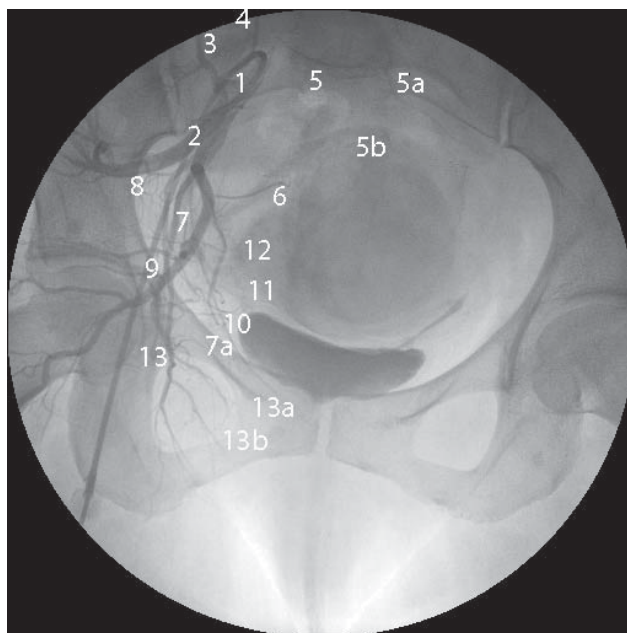


Рис. 1. Ангіограма в прямій передній проекції (без краніальної і каудальної ангуляції): 1) *a. iliaca interna dextra*; 2) *a. iliolumbalis dextra*; 3) *r. lumbalis a. iliolumbalis dextra*; 4) *r. spinalis*; 5) *a. sacralis lateralis superior dextra*; 5a) *a. sacralis lateralis superior sinistra*; 5b) *a. sacralis mediana*; 6) *a. sacralis lateralis inferior dextra*; 7) *a. obturatoria dextra*; 7a) *r. pubicus a. obturatoria dextra*; 8) *a. glutea superior dextra*; 9) *a. glutea inferior dextra*; 10) *a. vesicalis inferior dextra*; 11) *a. uterine dextra*; 12) *a. rectalis media dextra*; 13) *a. pudenda interna dextra* 13a) *a. rectalis inferior dextra*; 13b) *a. a. perinealis*.

та n=3 другої групи. У n=2 та n=2 дані гілки були чітко візуалізовані лише з одного з боків. У всіх інших пацієнтів візуалізувалась густа артеріальна сітка.

Бічні крижові артерії (*aa. sacrales laterales*), верхня і нижня, що зазвичай відходять від заднього стовбура внутрішньої клубової артерії, були білатерально візуалізовані в n=3 першої групи та n=5 другої групи. У n=1 першої групи та n=2 другої групи *aa. sacrales laterales* відходили від *a. iliolumbalis*. У n=1 першої групи та n=4 другої групи *aa. sacrales laterales* візуалізовані лише з одного з боків. У n=1 першої групи та n=2 другої групи візуалізовано присереднє розташування *a. sacralis lateralis superior*, яка розташовувалась по тазовій поверхні основи крижової кістки й анастомозувала з серединною крижовою артерією (рис. 1) та з протилежною однойменною артерією (рис. 1). В усіх інших пацієнтів обох груп чітко диференціювати *aa. sacrales laterales* не вдалося через виражену дрібну артеріальну сітку.

A. obturatoria, яка відходила від переднього стовбура внутрішньої клубової артерії, білатерально візуалізована у n=6 першої групи та n=4

другої групи. У $n=3$ першої групи та $n=2$ другої групи *a. obturatoria* чітко була візуалізована лише з одного з боків. У $n=2$ першої групи та $n=3$ другої групи візуалізовано *r. rubicus a. obturatoria*. У випадках відсутності чіткої диференціації в ділянці потенційного відходження *a. obturatoria* було візуалізовано густу артеріальну сітку.

A. glutea inferior, як і її гілки, візуалізувались білатерально в $n=10$ першої групи та $n=10$ другої групи. Діаметр даних судин був 3–5 мм, що не складало труднощів у їх диференціації.

Диференціація вісцеральних гілок *a. iliaca interna* (*a. vesicalis inferior*, *a. uterina*, *a. vaginalis*, *a. rectalis media*, *a. pudenda interna*) не складала труднощів (рис. 1).

A. vesicalis inferior чітко білатерально візуалізувалась у $n=7$ першої групи та $n=8$ другої групи. У $n=2$ першої та $n=1$ другої групи чітко артерію візуалізовано лише з одного з боків. У $n=1$ другої групи дана артерія чітко не візуалізувалась, але в проекції її розгалуження відмічено виражену дрібну артеріальну сітку.

A. uterina відходила від переднього стовбура внутрішньої клубової артерії, візуалізувалась білатерально в усіх жінок двох груп. Труднощів у диференціації даних артерій та їх гілок як за даними селективної ангіографії, так і комп'ютерної ангіографії з контрастуванням в ангіорежимі не було.

A. rectalis media візуалізована білатерально у $n=2$ першої групи та $n=3$ другої групи і переважно починалась від переднього стовбура внутрішньої клубової артерії. У $n=1$ першої групи та $n=2$ другої групи відходила від нижньої міхурової артерії зліва та $n=1$ відходила від *a. obturatoria* справа. У $n=1$ першої групи та $n=1$ другої групи *a. rectalis media* була кінцевою гілкою *a. pudenda interna*.

A. pudenda interna та її гілки візуалізовані білатерально в двох групах, є кінцевою внутрішньої клубової артерії, яка виходила з порожнини малого таза через підгрушоподібний отвір разом з нижньою сідничною артерією у сідничну ділянку, огинала сідничну ость і через малий сідничний отвір знову входила у порожнину малого таза, що чітко було візуалізовано за даними комп'ютерної томографії.

Таким чином, на основі аналізу проведеного дослідження нам вдалося в доопераційному періоді індивідуально у кожного пацієнта візуалізувати ангіоархітектоніку зони латерального екстремезоректального метастазування (рис. 2–4).

Порівнюючи два діагностичні методи візуалізації клубових судин та їх гілок, суттєвих відмінностей у чутливості методів не відмічено. Єдиним

недоліком перкутанної трансфеморальної селективної ангіографії перед комп'ютерною томографією з контрастуванням в ангіорежимі була інвазивність методу, застосування нейролептаналгезії та місцевої анестезії. Виявлено, що у кожному окремому випадку в зоні екстремезоректального метастазування ангіоархітектоніка була надзви-

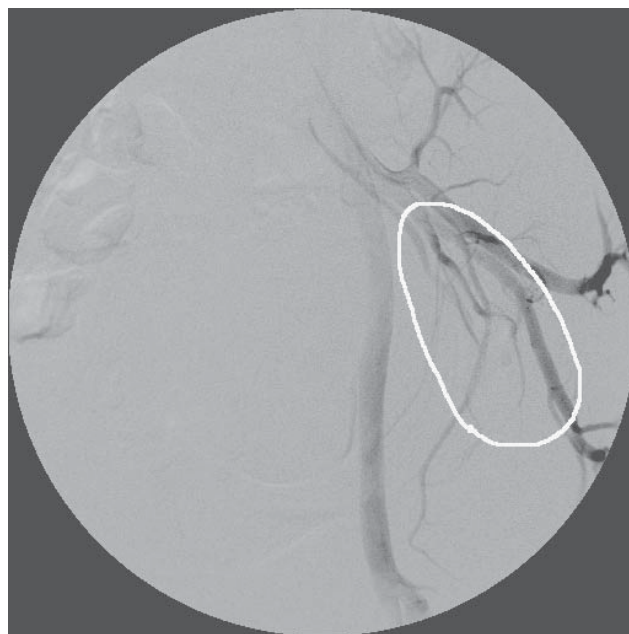

Рис. 2. Ангіограма в прямій передній проекції, режим субтракції (без краніальної і каудальної ангуляції). Окремо виділено ангіоархітектоніку ділянки екстремезоректального метастазування зліва.

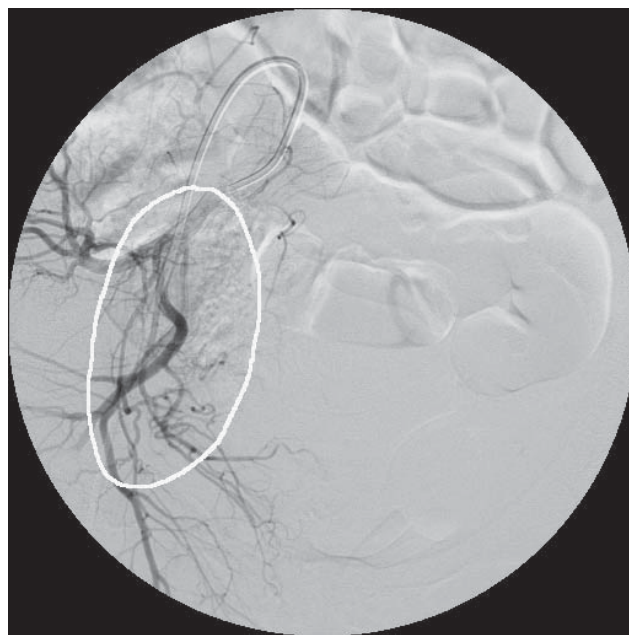


Рис. 3. Ангіограма в прямій передній проекції, режим субтракції (без краніальної і каудальної ангуляції). Окремо виділено ангіоархітектоніку ділянки екстремезоректального метастазування справа.

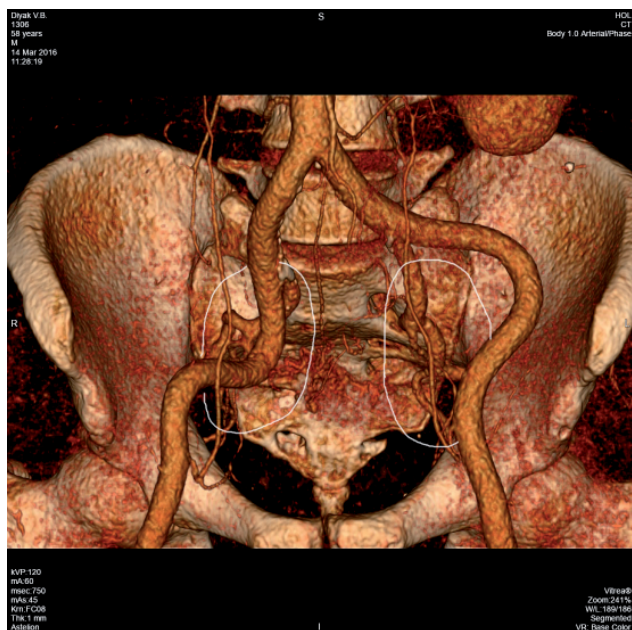


Рис. 4. 3D об'ємний рендеринг. Окремо виділено ангіоархітектоніку ділянок екстрамезоректального метастазування.

СПИСОК ЛІТЕРАТУРИ

1. National Comprehensive Cancer Network (NCCN). Clinical practice guidelines in oncology (NCCN Guidelines) // Rectal Cancer. – Vercion 2. – 2015.
2. Lateral node dissection and total mesorectal excision for rectal cancer / T. Takahashi, M. Ueno, K. Azekura [et al.] // Diseases of the Colon & Rectum. – 2000. – Vol. 43. – P. 59–68.
3. Incidence and prognostic significance of lateral lymph node metastasis in patients with advanced low rectal cancer / M. Ueno, M. Oya, K. Azekura [et al.] // British Journal of Surgery. – 2005. – Vol. 92, Issue 6. – P. 756–763.
4. Indication and benefit of pelvic sidewall dissection for rectal cancer / K. Sugihara, H. Kobayashi, T. Kato [et al.] // Diseases of the Colon & Rectum. – 2006. – Vol. 49, Issue 11. – P. 1663–1672.
5. Prognostic value of lateral lymph node metastasis for advanced low rectal cancer / Ze-Yu Wu, Jin Wan, Jing-Hua Li [et al.] // World Journal of Gastroenterology. – 2007. – Vol. 45, Issue 13. – P. 6048–6052.
6. Extended lymph node dissection for rectal cancer with radiologically diagnosed extramesenteric lymph node metastasis / B. S. Min, J. S. Kim, N. K. Kim [et al.] // Annals of Surgical Oncology. – 2009. – Vol. 19, Issue 12. – P. 3271–3278.
7. Kinugasa T. Benefit of lateral lymph node dissection for rectal cancer: long-term analysis of 944 cases undergoing surgery at a single center (1975-2004) / T. Kinugasa, Y. Akagi, K. Shirouzu // Anticancer Research. – 2014. – Vol. 43, Issue 8. – P. 4633–4639.
8. Japanese society for cancer of the colon and rectum (jccr) guidelines 2014 for treatment of colorectal cancer / W. Toshiaki,

чайно вираженою та варіабельною. У 5 пацієнтів першої та 4 пацієнтів другої групи відмічали білатеральну варіабельність ангіоархітектоніки зони екстрамезоректального метастазування.

Висновки. 1. За результатами нашого дослідження, застосування перкутанної трансфеморальної селективної ангиографії судин таза або комп'ютерної томографії органів малого таза з внутрішньовенним контрастуванням в ангиорежимі в доопераційному періоді у хворих на рак прямої кишки, яким планується латеральна екстрамезоректальна лімфатична дисекція, дозволяє діагностувати індивідуальні топографо-анатомічні особливості артеріальної ангіоархітектоніки зон латерального метастазування.

2. Діагностика артеріальної ангіоархітектоніки ділянок латерального метастазування на етапі планування екстрамезоректальної лімфатичної дисекції є шляхом до попередження інтраопераційної артеріальної кровотечі з басейну внутрішніх клубових артерій.

- I. Michio, S. Yasuhiro [et al.] // International Journal of Clinical Oncology. – 2015. – Vol. 20, Issue 2. – P. 207–239.
9. Lateral Pelvic Lymph Node Dissection in Rectal Cancer. Optimal Treatment? / D. Kapil, J. Neha, G. Jaiprakash [et al.] // Colorectal Cancer: Open Access. – 2015. – Vol. 1, Issue 1. – P. 1–4. – Режим доступу до журн.: <http://www.imedpub.com>
10. Risk factors of lateral pelvic lymph node metastasis in advanced rectal cancer / S. Fujita, S. Yamamoto, T. Akasu [et al.] // International Journal of Colorectal Disease. – 2009. – Vol. 24, Issue 9. – P. 1085–1090.
11. Accuracy of high-resolution magnetic resonance imaging in preoperative staging of rectal cancer / T. Akasu, G. Inuma, M. Takawa [et al.] // Annals of Surgical Oncology. – 2009. – Vol. 16, Issue 10. – P. 2787–2794.
12. Nakamura T. Lateral lymph node dissection for lower rectal cancer / T. Nakamura, M. Watanabe // World Journal of Surgery. – 2013. – Vol. 37, Issue 8. – P. 1808–1813.
13. Laparoscopic lateral lymph node dissection technique and short-term results in our hospital / T. Ishimoto, M. Nakanishi, H. Konishi [et al.] // Gan to kagaku ryoho. Cancer & chemotherapy. – 2013. – Vol. 40, Issue 12. – P. 1924–1926.
14. Postoperative morbidity and mortality after mesorectal excision with and without lateral lymph node dissection for clinical stage II or stage III lower rectal cancer (JCOG0212): results from a multicentre, randomised controlled, non-inferiority trial / S. Fujita, T. Akasu, J. Mizusawa [et al.] // The Lancet Oncology. – 2012. – Vol. 13, Issue 6. – P. 616–621.

Отримано 14.03.16