

В.В. Дегасюк

## Інвагінація зуба третього типу. Діагностика та комплексне лікування

ТОВ «Імперія Дентіс», м. Київ, Україна

**Мета:** дослідити поєднання ендодонтичного та хірургічного лікування зуба з патологією розвитку dens invaginatus.

**Матеріали та методи.** Рентгендіагностику проводили за допомогою апарата «Veraview X800 Morita». Для медикаментозної обробки інвагінації та основного каналу використовували іригацію розчином гіпохлориту натрію 5,25 % з додатковою обробкою ультразвуком і 17 % розчином ЕДТА. Кореневий канал та інвагінацію у зв'язку з нетиповою будовою обробляли ручними інструментами VDW комбінуючи з машинними інструментами «Aurum BLUE» (Meta Biomed). Постійну obturaцію проводили за методикою вертикальної компакції «Силлер-АН plus». Під час хірургічного етапу використовували пародонтальні кюрети «Langer» (Hu-Friedy), кюретажну ложку CL 8 (Hu-Friedy), 141-004-31W Oval Spoon Excavator (Hu-Friedy), доступ до вогнища формували за допомогою п'єзохірургічної кулеподібної насадки (CE 1, Piezotome Solo (Satelec, Akteon)). Для накладання швів використовували голкотримач «4583 Kohler», шовний матеріал – поліпропілен 5.0. Кістковий дефект заповнювали матеріалом ксеногенного походження «BIO GEN cancellous size 2/3 mm, 2.0» (Biotek), бар'єрну мембрану «BIOCOLLAGEN» (Biotek), пародонтальний дефект заповнено BIO GEN mix (Biotek).

**Ключові слова:** dens invaginatus, зуб у зубі, ендодонтичне лікування, кісткова аугментація, апікальна хірургія.

Інвагінація зуба (dens invaginatus) – вада розвитку (так звана «зуб у зубі»), при якій відбувається вдавнення зубної емалі до середини коронки зуба. Найчастіше зустрічається в латеральних різцях верхньої щелепи та досить часто – в обох білатеральних різцях. Клініцисти найчастіше використовують класифікацію Oehlers, згідно з якою виділяють три типи:

- I. Інвагінація досягає цементно-емалевого з'єднання.
- II. Інвагінація виходить за межі цементно-емалевого з'єднання в ділянку кореня і там закінчується.
- III. Інвагінація не має сполучення з основним каналом і має окремий апікальний отвір (схема 1).

Анатомія та морфологія зуба, який має інвагінацію, є достатньо різноманітною. Зазвичай ця патологія зустрічається в латеральних різцях верхньої щелепи. Розповсюдженість, за даними літератури, складає до 10 % від усіх спостережень. Одним із клінічних проявів є нестандартна бочкоподібна форма. Глибока сліпа ямка також може бути вхідними воротами для інфікування зони інвагінації. Інвагінація являє собою місце для накопичення нальоту, а емаль на дні може бути слабо мінералізованою або бути відсутньою. Саме тому через каріозний процес швидко утворюється пульпіт. Діагностична рентгенографія рекомендована завжди, коли є нестандартна форма коронкової частини зуба.

Ендодонтичне лікування зуба з інвагінацією є досить складним через складність будови корневих

каналів. До початку лікування необхідно провести повну діагностику. У випадку інвагінації третього типу можливий різний стан тканин пульпи: при інвагінації може спостерігатись некротичний розпад, у той час як пульпа зуба в основному каналі може залишатись вітальною. Якщо це так, то зуб не потребує ендодонтичного лікування. Холодовий тест у такому випадку буде позитивний, не зважаючи на те, що тканини в каналі інвагінації можуть бути некротизованими, а на рентгенограмі присутні ознаки апікального періодонтита.

Для вибору тактики лікування при наявності інвагінації ми керувалися схемою «Hülsmann» (схема 2).




Схема 1.

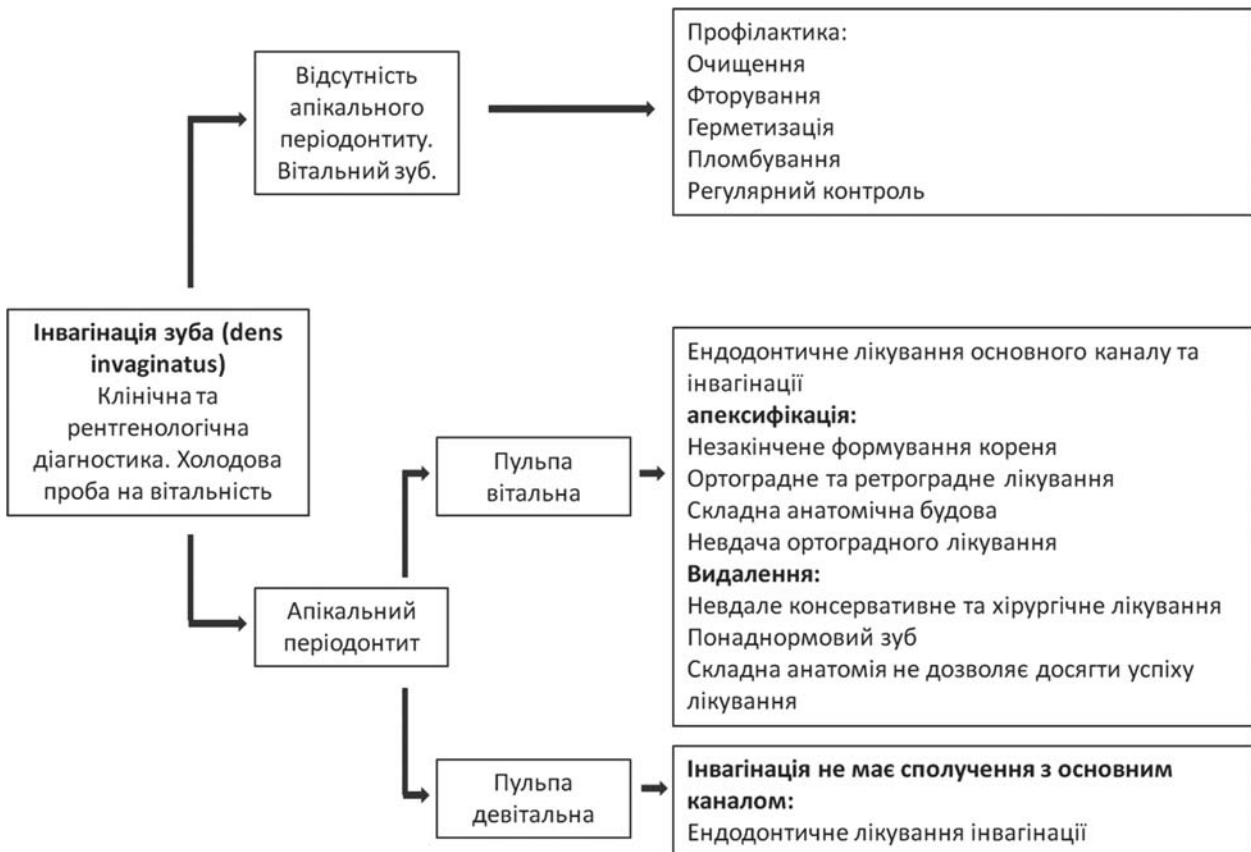


Схема 2.

### Клінічний випадок

Пацієнт 24 років звернувся у клініку з метою ортодонтичного лікування. Під час огляду було виявлено ознаки генералізованого пародонтита. Для більш точної діагностики пацієнт був направлений на консультацію до лікаря-пародонтолога. Під час додаткового обстеження було встановлено діагноз генералізований пародонтит I–II ступеня. У ділянці зуба 22 виявлено пародонтальну кишеньку глибиною 7,5 мм.

Рентгендіагностику проводили за допомогою апарата «Veraview X800 Morita». На комп'ютерній томографії виявлено ділянку радіолюцентного прояснення в периапікальній ділянці, що має сполучення, з виявленою пародонтальною кишенькою. Більше того, можна відмітити ділянки зуба за щільністю схожі на емаль (фото 2).

Клінічний діагноз: інвагінація третього типу, некроз пульпи, асимптоматичний апікальний пародонтит. Прийнято рішення про ендодонтичне лікування. Оскільки периапікальний дефект сполучається з порожниною рота за рахунок пародонтальної кишеньки, немає можливості досягти успіху, застосовуючи лише терапевтичне лікування.

Етап 1. Поверхня зуба очищена за допомогою хендблестера. Без анестезії сформовано доступ до

пульпової камери та входу в інвагінацію. Вхідними воротами в інвагінацію була сліпа ямка. Порожнина інвагінації та пульпової камери не були сполучені між собою, тому зробили висновок, що розвиток некрозу пульпи мав ретроградний характер. Простір інвагінації обробляли за тією самою схемою, що й основний канал зуба: це інструментальна обробка, іригація розчином гіпохлориту натрію 5,25 % з додатковою обробкою ультразвуком і 17 % розчином ЕДТА (фото 3).

Простір інвагінації та основний канал обтурували згідно з методикою вертикальної компактції. Постійну реставрацію встановлювали під час наступного відвідування.

Етап 2. Під інфільтраційною анестезією проведено формування повного клаптя, сформовано доступ до ділянки кістки, проекційно співставлений з периапікальним кістковим дефектом (фото 4).

За допомогою п'єзохірургічної кулеподібної насадки (CE 1, Piezotome Solo (Satelec, Akteon)) сформовано доступ до периапікального дефекту (фото 5).

За допомогою інструментів CL 84, 141-004-31W Oval Spoon Excavator (Hu-Friedy) та пародонтальних кюрет «Langer» (Hu-Friedy) видалено грануляційну тканину з пародонтальної кишеньки та периапікальної

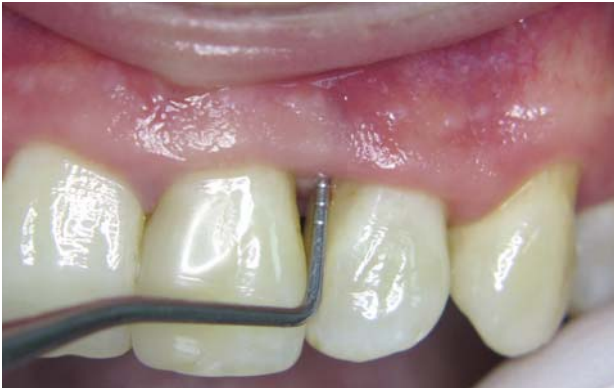

Фото 1. Холодова проба негативна.

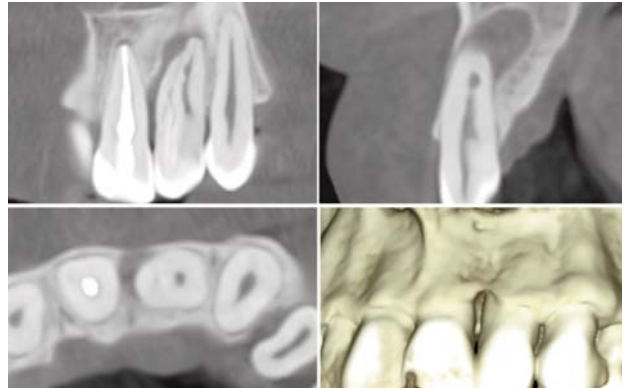


Фото 2.

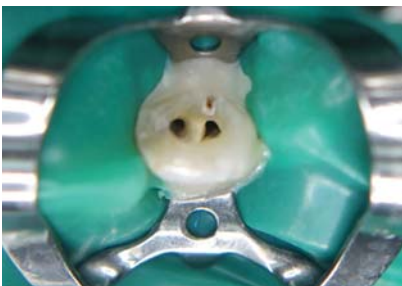

Фото 3.

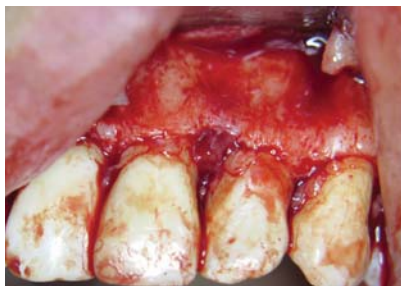

Фото 4.

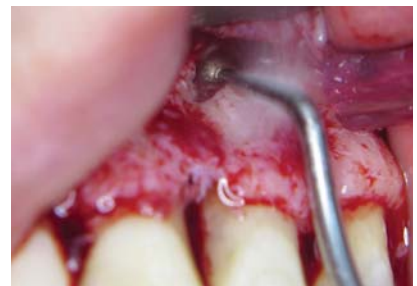

Фото 5.

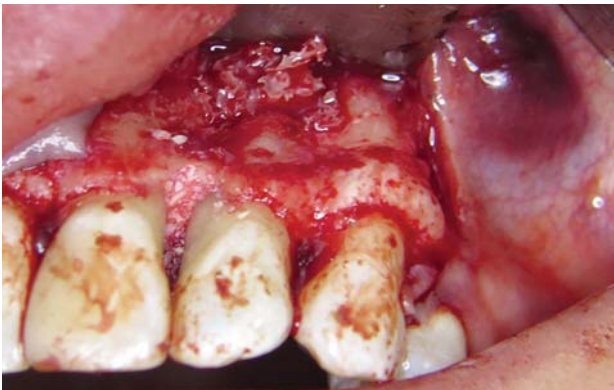

Фото 6.

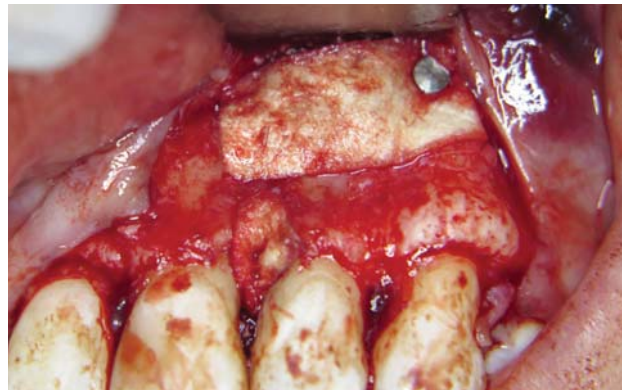


Фото 7.

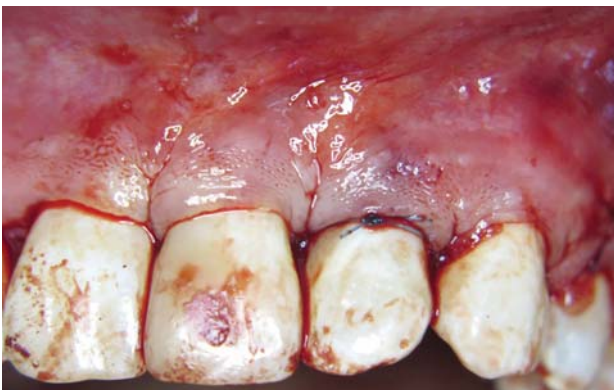

Фото 8.

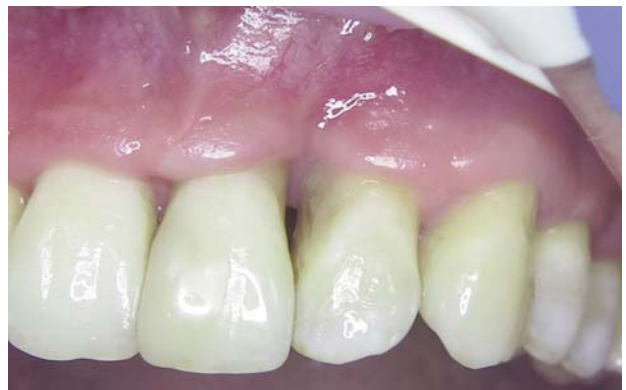

Фото 9.

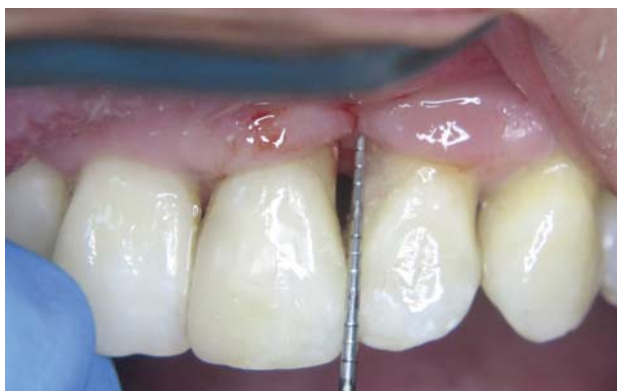

Фото 10.

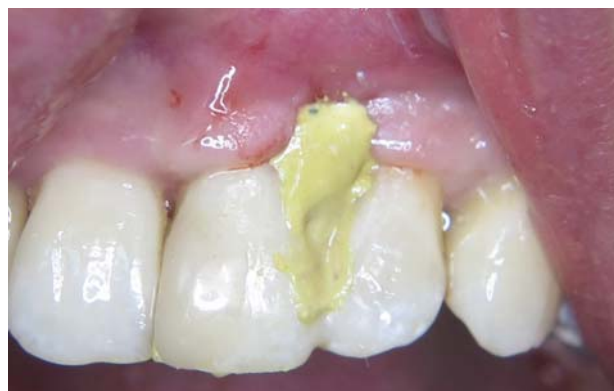

Фото 11.

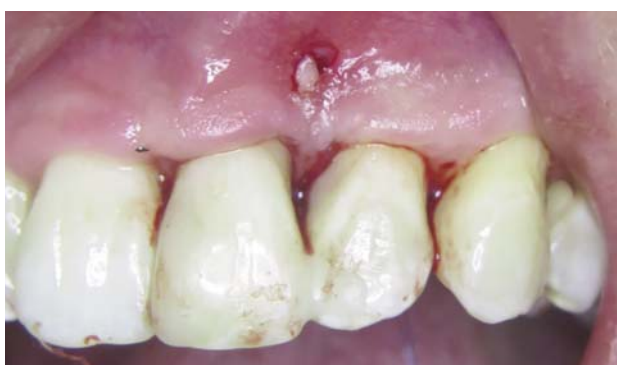

Фото 12.

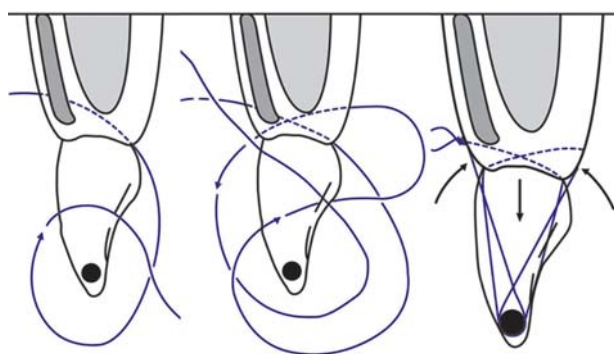


Схема 3.

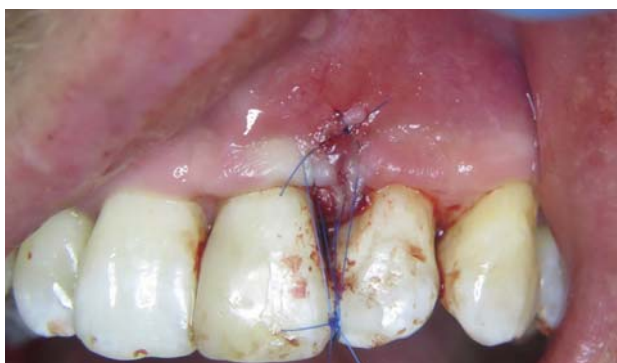

Фото 13.

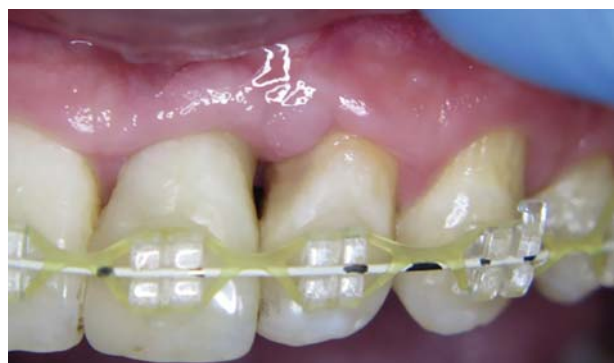

Фото 14.

ділянки, оскільки ендодонтичне лікування проведено в повному обсязі. Кореневий канал запломбовано до апікальної конструкції, прийнято рішення про відмову від ретроградного пломбування. Дефект заповнено кістковим матеріалом ксеногенного походження «BIO GENcancellous size 2/3 mm, 2.0» (Biotek), використана бар'єрна мембрана «BIOCOLLAGEN» (Biotek), пародонтальний дефект заповнено BIO GEN mix (Biotek) (фото 6, 7).

Накладено шви (фото 8). Загоєння оперованої ділянки відбувалось без особливостей.

Етап 3. Через часткову резорбцію septa interalveolaria втрачено підтримку ясеневого пшптика (фото 9, 10).

Тому після загоєння та витримки строків біодерадації кісткового матеріалу (через чотири місяці) прийнято рішення про проведення естетичної корекції ділянки ясеневого сосочка. Під інфільтраційною анестезією проведено косий розріз на 1,5–2 мм вище septa interalveolaria. За допомогою мікрхірургічного распатора «TKN2SX» (Hu-Friedy) сформовано кисет. З ділянки горба верхньої щелепи (за методикою книжки) отримано сполучнотканинний трансплантат. Поверхні коренів зуба 21 та 22 очищено та згладжено за допомогою пародонтальних кюрет. Підготовлену поверхню кореня обробили доксицикліном (фото 11).

Препарат зміли розчином Perio aid 0,12 %. З приводу необхідності хімічної обробки кореня зуба під час хірургічних втручань існує кілька точок зору. Ми вбачаємо в цій процедурі можливість додаткової антибактеріальної очистки та покращення візуального контролю перед накладанням швів. Трансплантат введено в реципієнтну ділянку (фото 12) і зафіксовано модифікованим підвісним швом (схема 3, фото 13).

Загоєння відбувалось без особливостей. Через три тижні пацієнт розпочав ортодонтичне лікування. При повторному огляді через три місяці виявлено м'якотканинне потовщення, яке імітує ясеневий сосочок (фото 14).

### Обговорення

Діагностика й лікування зубів з порушенням розвитку створювали деякі труднощі у зв'язку з нетиповою анатомією. Досить часто за умов ранньої діагностики пульпа може залишатись неушкодженою, незважаючи на периапікальне вогнище. В такому випадку проводиться ендодонтичне лікування лише ділянки інвагінації. Після ліквідації інфікованих тканин відбувається регенерація кісткового дефекту без необхідності хірургічного втручання. У даному клінічному випадку ми мали справу з ретроградним інфікуванням пульпи та сполученням порожнини рота з

периапікальним ураженням за рахунок пародонтальної кишені. Звісно, невірно робити вибір на користь саме такої тактики лікування лише в одному клінічному випадку. У літературі є досить небагато публікацій на цю тему. Але ті, які зустрічались нам, і тактика, яка описана в них, часто збігалися з нашою думкою з цього приводу.

### Висновок

У практиці будь якого клініциста час від часу зустрічаються цікаві та неоднозначні випадки. Застосування більш детальної діагностики (сучасна комп'ютерна томографія) та комплексний підхід до вирішення клінічних задач дозволяють впоратися з тими випадками, які раніше могли викликати деякі труднощі.

Удало проведена ендодонтія та вибрана хірургічна тактика дозволили не тільки відновити втрачені тканини, а й досягти більш естетичного результату та продовжити ортодонтичне лікування.

### Післямова

Автор статті виражає подяку в роботі з наведеним клінічним випадком бригаді колег клініки «ІМПЕРІЯ ДЕНТИС» – провідному фахівцю, який виконував терапевтичну частину роботи, Данько Л.Ю. та головній медичній сестрі Лещенко А.В.

### ПОСИЛАННЯ

1. Hülsmann M. Dens invaginatus: aetiology, classification, prevalence, diagnosis, and treatment considerations // Int. Endod. J. – 1997; 30 (2): 79–90.
2. Patel S. The use of cone beam computed tomography in the conservative management of dens invaginatus: a case report. Int Endod J. 2010 Aug; 43 (8): 707–713.
3. Kaneko T, Sakaue H, Okiji T, Suda H. Clinical management of dens invaginatus in a maxillary lateral incisor with the aid of cone-beam computed tomography – a case report // Dent Traumatol. – 2011. – Dec.; 27 (6): 478–483.
4. Durack C, Patel S. The use of cone beam computed tomography in the management of dens invaginatus affecting a strategic tooth in a patient affected by hypodontia: a case report // Int. Endod. J. – 2011; 44: 474–483.
5. Vier Pelisser FV, Pelisser A, Recuero LC, Sy MVR, Borba MG, Figueiredo JAP. Use of cone beam computed tomography in the diagnosis, planning and follow up of a type III dens invaginatus case // Int. Endod. J. – 2012. – Feb.; 45 (2): 198–208.
6. Arnold M., Friedrichs C., Tulus G., Verch S., Denhardt H., Sanner F. Intrakoronale und intrakanaläre Diagnostik. (IKD) // Endodontie. – 2013; 22: 9–21.

### Инвагинация зуба третьего типа. Диагностика и комплексное лечение

*В.В. Дегасюк*

**Цель:** исследовать сочетание эндодонтического и хирургического лечения зуба с патологией развития dens invaginatus.

**Материалы и методы.** Рентгенографию проводили с помощью аппарата «Veraview X800 Morita». Для медикаментозной обработки инвагинации и основного канала использовали ирригацию раствором гипохлорита натрия 5,25% с дополнительной оборкой ультразвуком и 17% раствором ЭДТА. Корневой канал и инвагинацию в связи с нетипичным строением обрабатывали ручными инструментами VDW комбинируя с машинными инструментами «Augum BLUE» (Meta Biomed). Постоянную obturation проводили по методике вертикальной компактки «Силлер-АН plus». Во время хирургического этапа использовали пародонтальные кюреты «Langer» (Hu-Friedy), кюретажную ложку CL 8 (Hu-Friedy), 141-004-31W Oval Spoon Excavator (Hu-Friedy), доступ к очагу формировали с помощью пьезохирургической шарообразной насадки (СЭ 1, Piezotome Solo (Satelec, Akteon)). Для наложения швов использовали иглодержатель «4583 Kohler», шовный материал - полипропилен 5.0. Костный дефект заполняли материалом ксеногенного происхождения «BIO GEN cancellous size 2/3 mm, 2.0» (Biotek), барьерную мембрану «BIOC Collagen» (Biotek), пародонтальный дефект заполнен BIO GEN mix (Biotek).

**Ключевые слова:** dens invaginatus, зуб в зубе, эндодонтическое лечение, костная аугментация, апикальная хирургия.

## Type 3 Dens Invagination. Diagnosis and comprehensive treatment

V. Degasyuk

**Object:** researching the combination of endodontic and surgical treatment of a tooth with developing dens invaginatus pathology.

**Materials and methods.** X-ray diagnostics were performed with the Veraview X800 Morita.

Irrigation with sodium hypochlorite solution 5.25 % with additional ultrasound treatment and 17 % EDTA solution were used for drug treatment of invagination and the main channel.

The root canal and invagination, due to a non-standard structure, were handled by VDW hand tools combined with the Aurum BLUE (Meta Biomed) machine tool. Constant obturation was performed by the method of vertical compaction «Siller-AN plus».

During the surgical stage, Langer (Hu-Friedy) periodontal curettes, CL 8 (Hu-Friedy) curettage spoon, 141-004-31W Oval Spoon Excavator (Hu-Friedy) were used; access to the focus was formed using a piezo surgical spherical nozzle (CE 1, Piezotome Solo (Satelec, Akteon). 4583 Kohler needle holder was used for suturing, suture material – polypropylene 5.0. The bone defect was filled with xenogenic material BIO GEN cancellous size 2/3 mm, 2.0 (Biotek), the barrier membrane – BIOCOLLAGEN (Biotek), the periodontal defect was filled with BIO GEN mix (Biotek).

**Key words:** dens invaginatus, tooth in tooth, endodontic treatment, bone augmentation, apical surgery.

*Дегасюк Віктор Вікторович – врач-стоматолог, ортопед,  
хирург высшей категории медицинского центра,  
владелец ТОВ «Імперія Дентис», г. Киев, Україна.*

**VITAPLANT**<sup>®</sup>  
ДЕНТАЛЬНІ ІМПЛАНТАТИ

mail@vitaplant.pro  
www.vitaplant.pro

ОДНОСТАПІННИЙ  
ІМПЛАНТАТ

**VKE**  
**498** ГРН.



+38 (067) 611-04-50  
+38 (097) 784-00-76  
+38 (067) 637-73-77