

https://doi.org/10.30702/transpaorg/04_20.0112/050-059/831
 УДК 616.14-008.46-036.12:617.58-002.44-08-031.084:615.831

Іванова Ю. В.^{1,2}, д-р мед. наук, головний науковий співробітник відділення хірургічних інфекцій

Прасол В. О.^{1,2}, д-р мед. наук, професор, завідувач відділення гострих захворювань магістральних судин

М'ясоєдов К. В.², канд. мед. наук, асистент кафедри хірургії № 1

Аль Канаш Л. М.², клінічний ординатор кафедри хірургії № 1

¹Державна установа «Інститут загальної та невідкладної хірургії ім. В. Т. Зайцева Національної академії медичних наук України», м. Харків, Україна

²Харківський національний медичний університет, м. Харків, Україна

Лікування трофічних виразок у хворих з хронічною венозною недостатністю з використанням фототерапії і синтетичних ранових покриттів

Резюме. Метою дослідження було покращення результатів лікування у пацієнтів з хронічною венозною недостатністю з трофічними виразками завдяки використанню штучних ранових покриттів і плазми, збагаченої тромбоцитарним фактором росту. У дослідження увійшли 34 пацієнти, у яких були трофічні виразки на шкірі гомілки (н/З та с/З). До групи порівняння входило 11 (32,4 %) пацієнтів, яким проводили традиційне лікування, до основної групи – 23 (67,6 %) хворих, які отримували комплексне лікування за розробленою нами методикою. Критеріями включення були наявність трофічних виразок гомілки, що довго не загоювалися; посттромбофлебітична хвороба; збережена пульсація на артеріях нижніх кінцівок. Для лікування трофічних виразок застосовували фототерапію, склерооблітерацію неспроможних перфорантів, закривання ранового дефекту за допомогою синтетичного ранового покриття.

В усіх хворих основної групи термін лікування не перевищував 39 діб. У хворих групи порівняння цей показник коливався від 28 до 53 діб (залежно від площі ран і особливостей перебігу ранового процесу).

Ключові слова: хронічна венозна недостатність, трофічні виразки, фототерапія, склерооблітерація, синтетичне ранове покриття.

Актуальність проблеми

Трофічні виразки – це тяжке ускладнення хронічної венозної недостатності дорослого працездатного населення, яке трапляється приблизно у 2 % випадків. При цьому в 0,3 % випадків трофічні виразки венозної етіології протягом тривалого періоду не загоюються та постійно рецидивують [4, 7]. Традиційно призначене комплексне консервативне лікування включає приймання препаратів систем-

ної дії, еластичну компресію, фізіотерапевтичне лікування, проведення місцевої терапії трофічних виразок з метою підготовки до оперативного лікування, оперативне лікування [8, 9].

Нині в науковій літературі дедалі частіше з'являються публікації про позитивний вплив стовбурових клітин та аутогенної тромбоцитарної плазми на процеси репарації [5]. В аутологічній плазмі, збагаченій тромбоцитарним фактором росту, концентрація тромбоцитів становить 1000000/мкл (нормальний вміст тромбоцитів у крові – 150000–335000/мкл). Вважають, що застосування плазми, збагаченої тромбоцитами, стимулює процеси неоангіогенезу, колагенації, епідермізації та прискорює дозрівання сполучної тканини (завдяки прискоренню процесів регенерації та формування рубця) [6].

Мета дослідження

Покращення результатів лікування у пацієнтів з хронічною венозною недостатністю з трофічними виразками завдяки використанню штучних ранових покриттів і плазми, збагаченої тромбоцитарним фактором росту.

Матеріал і методи дослідження

На базі відділення гострих захворювань судин ДУ «ІЗНХ імені В. Т. Зайцева НАМН України» було проведено дослідження 34 пацієнтів віком від 31 до 79 років із трофічними виразками нижніх кінцівок на фоні посттромбофлебітичної хвороби. Термін формування трофічних виразок на шкірі гомілки (н/З та с/З) та стопі до моменту госпіталізації становив від 2 до 36 місяців. Критеріями включення пацієнтів у дослідження були: наявність трофічних виразок гомілки, що довго не загоювалися; посттромбофлебітична хвороба; збережена пульсація на артеріях нижніх кінцівок.

У групу порівняння увійшли 11 (32,4 %) пацієнтів, яким проводилося традиційне консервативне лікування з використанням перев'язок із антисептиками, мазями на водорозчинній основі, сорбентами в першій фазі ранового процесу, еластична компресія нижніх кінцівок; у другій фазі ранового процесу виконували аутодермопластику (за методом Тірша або вільним перфорованим шкірним клаптом). У основну групу ввійшло 23 (67,6 %) хворих, які отримували комплексне лікування за розробленою нами методикою.

Усім хворим проводилось комплексне обстеження: лабораторні, інструментальні (дуплексне ангіосканування судин нижніх кінцівок) та мікробіологічні дослідження. Мікробіологічний моніторинг ранового вмісту проводили згідно з наказом МОЗ СРСР № 535 від 22.04.1985 року «Про уніфікацію мікробіологічних (бактеріологічних) методів дослідження, вживаних у клініко-діагностичних лабораторіях лікувально-профілактичних установ». Ідентифікацію виділених

штамів проводили загальноприйнятими бактеріологічними методами (за морфологічними, тинкторіальними, культуральними, біохімічними властивостями та за ознаками патогенності), дотримуючись положень класифікації Бергі (2011). Оцінювання антибіотикочутливості бактерій проводили відповідно до методичних вказівок МУК 4.2 1890-04. Також здійснювали мікробіологічне дослідження ранового вмісту, визначали кількісний та якісний склад мікрофлори, а також чутливість до антибіотиків дифузно-дискним методом. Видовий склад мікрофлори у досліджуваних хворих був таким: *S. aureus* – 66,7 % випадків; *St. epidermicus* – 23,3 %; *Ps. aeruginosa* – 6,6 %; мікробні асоціації – 0,4 %.

У хворих основної групи на першому етапі лікування (під час першої фази ранового процесу) проводили сеанси фототерапії (ФТ) зеленим світлом (довжина хвилі 550–520 нм), а при значному набряку гомілки – синім (довжина хвилі 470–440 нм). Тривалість сеансу становила 5–25 хв, курс – 5–7 сеансів з наступним закриттям ранової поверхні гідрогелевими пов'язками.

Під час проведення ФТ енергія, яку спрямовували на рану, становила в середньому 30–40 Дж/см², щільність потужності світла була в межах 0,1–1,0 Вт/см², тривалість процедури варіювалась залежно від її площі.

На другому етапі лікування (після очищення ран, визрівання грануляцій і появи ознак крайової епітелізації) виконували закриття ранової поверхні синтетичним рановим покриттям (у 16 випадках) або ліофілізованим ксенографтом (у 7 пацієнтів) із аутологічною плазмою, збагаченою тромбоцитарним фактором росту (ТФР). Далі здійснювали ехогенну склероблітерацію неспроможних перфорантів під ультразвуковою навігацією (рисунок 1). У якості флєбосклерозуючого препарату використовували етоксісклерол 0,1–3 %. Піну отримували за методикою Тессарі (співвідношення «повітря – препарат» 4:1). Мікропіна під впливом дисперсності, статичного заряду та сили поверхневого натягу займала всю венозну ємність зони трофічних порушень та блокувала неспроможні перфоранти. Надалі для лікування використовували опромінення ран червоним світлом (довжина хвилі 660–630 нм), тривалість сеансів – 10–25 хв, курс – 3–6 сеанси. На період лікування хворим рекомендували вдягати компресійний трикотаж.

Плазму отримували таким чином: виконували забір 20 мл крові без консерванту з кубітальної вени і ультрацентрифугували її. Під час ультрацентрифугування в пробірках отримували кров, розділену на три складові: еритроцити, фібриновий згусток і плазму, яка містить ТФР. Через 5–10 хв після ультрацентрифугування на ранову поверхню наносили фібриновий згусток. Під час другої перев'язки покриття відгортали, залишки фібринового згустка видаляли, а ранову поверхню зрошували плазмою, збагаченою ТФР, і закривали рановим покриттям.

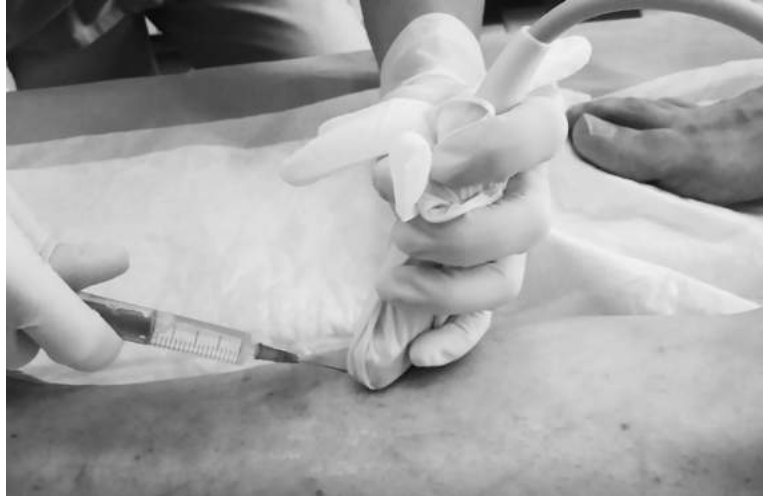

Рисунок 1. Склерооблітерація неспроможних перфорантів під ультразвуковою навігацією

У якості ранового покриття (як альтернативу аутодермопластики) ми застосовували синтетичні покриття для ран Polycaprolacton (рисунок 2) и Polilactide (рисунок 3) (виробництва Чехії) – структури на основі 3D-нановолокна, які відповідають параметрам шкіри людини, тобто створюються при регідратації рН – 3,8–5,6, мають товщину кінцевого конструкта – 1,5–2,5 мм, розмір пір – від 20 нм до 0,5 мкм, кількість пір на 1 см² – у середньому 100, модуль пружності (еластичності) – у середньому 10⁶ Н/м², міцність – близько 1,5 кг/мм², мають можливість насичення клітинами, стерилізації; характеризуються адгезивністю до клітин, біорезорбованістю, відсутністю цитотоксичності, апірогенності, імуногенності, канцерогенності.

Вираженість больових відчуттів оцінювали в динаміці за візуальною аналоговою шкалою, динаміку ранового процесу в другій фазі – за характером грануляційної тканини і швидкістю крайової епітелізації на 10, 15 і 25 добу лікування. Швидкість крайової епітелізації визначали за формулою Попової А. Н. (1945 р.): $S = S_n/t \times 100$, де S – початкова площа рани, S_n – площа рани при наступному вимірі, t – кількість днів між замірами. Площу ран визначали планіметричним методом [2]. Крім того, оцінювали тривалість етапів лікування.

Усі пацієнти перед спостереженнями підписали угоду про участь у дослідженні. Увесь перелік досліджень і використаних методик лікування був схвалений етичною комісією ДУ «ІЗНХ імені В. Т. Зайцева НАМН України».

Накопичення, систематизація вихідної інформації та візуалізація отриманих результатів здійснювалась за допомогою Microsoft Office Excel 2007.





Рисунок 2. Мікроструктура синтетичного покриття Polycaprolacton





Рисунок 3. Мікроструктура синтетичного покриття Polilactide

Результати та обговорення

В усіх хворих основної групи після 1–3 сеансів лікування спостерігалось значне зниження больового синдрому аж до його усунення. У пацієнтів групи порівняння больові відчуття зберігалися протягом першого етапу лікування.

У хворих основної групи алергічних реакцій на ранові покриття відмічено не було. На 2–3 добу лікування на фоні застосування ФТ спостерігалось очищення ран від гнійно-некротичних мас. Поява перших грануляцій відзначена на 4–5 добу, а крайова епітелізація – на 6–7 добу лікування. Тривалість лікування в першій фазі ранового процесу залежно від площі та стану ранової поверхні в основні групі складала 5–7 діб, у групі порівняння – 10–18 діб.

У пацієнтів обох груп при надходженні у відділення рівень контамінації ран перевищував критичний (10^5 КУО/мл). Після проведення традиційного лікування ступінь бактеріальної контамінації знижувався з $(3,29 \pm 1,4) \times 10^5$ до $(2,46 \pm 0,7) \times 10^5$ КУО/мл. На фоні лікування цей показник знижувався незначно і у 5 (45,4 %) пацієнтів після аутодермопластики перевищував критичні значення, що корелювало

з лізисом трансплантатів, незважаючи на проведення антибактеріальної терапії. Застосування на першому етапі ФТ дозволило досягти зниження ступеня бактеріальної контамінації з $(2,12 \pm 1,43) \times 10^6$ до $(1,60 \pm 0,55) \times 10^3$ КУО/мл.

На другому етапі лікування завдяки застосуванню червоного світла на 2–3 добу зменшився перифокальний набряк, на 5–7 добу – істотно покращився стан грануляцій та ступінь епітелізації ран. Площа поверхні ран до початку лікування становила в середньому $391,3 \pm 100,42$ см², на 5–7 добу – $364,7 \pm 44,21$ см², на 10–12 добу – $63,95 \pm 20,2$ см² ($p < 0,01$). Швидкість загоєння ран на 5–7 добу лікування складала $1,58 \pm 0,44$, на 10–12 добу – $4,72 \pm 0,63$ ($p < 0,01$) (рисунок 4).

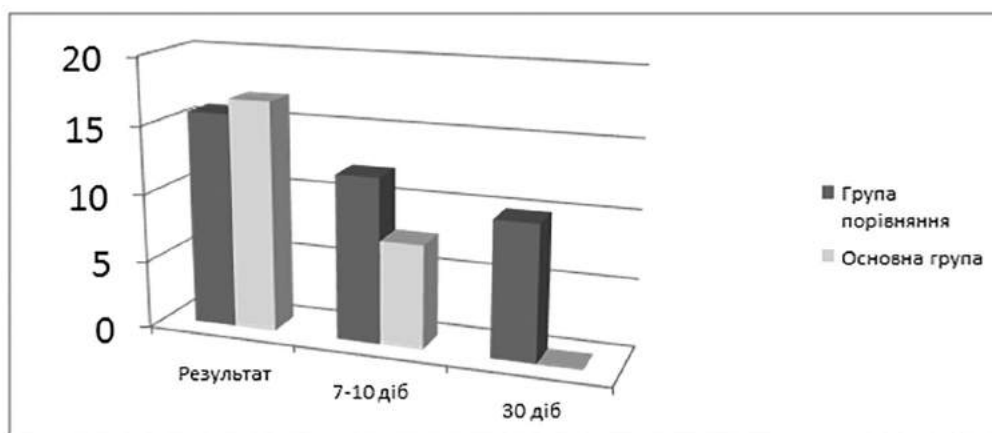


Рисунок 4. Динаміка швидкості епітелізації ран у хворих досліджуваних груп

В усіх хворих основної групи термін лікування не перевищував 39 діб. У групі порівняння цей показник коливався від 28 до 53 діб (залежно від площі ран і особливостей перебігу ранового процесу).

Таким чином, було встановлено, що в очищенні та зниженні мікробної контамінації ран велике значення має здатність нейтрофілів утилізувати збудники за допомогою кисневонезалежного та киснево-залежного фагоцитозу. Комбіноване застосування ФТ та ТФР дозволило значно скоротити тривалість усіх фаз ранового процесу.

Проведені дослідження показали, що використання ФТ у комплексі лікування трофічних виразок сприяло швидшому очищенню ран, прискоренню появи грануляцій та епітелізації, відповідно, на 2–3, 4–5 та 6–7 добу від початку лікування. При традиційному лікуванні, згідно з даними літератури [9], аналогічні зміни у ранах, які довго не загоюються, відбуваються, відповідно, на 4–10, 10–11 та 11–15 добу (рисунок 5). Подібний позитивний ефект ФТ сприяє значному підвищенню швидкості загоєння ран.

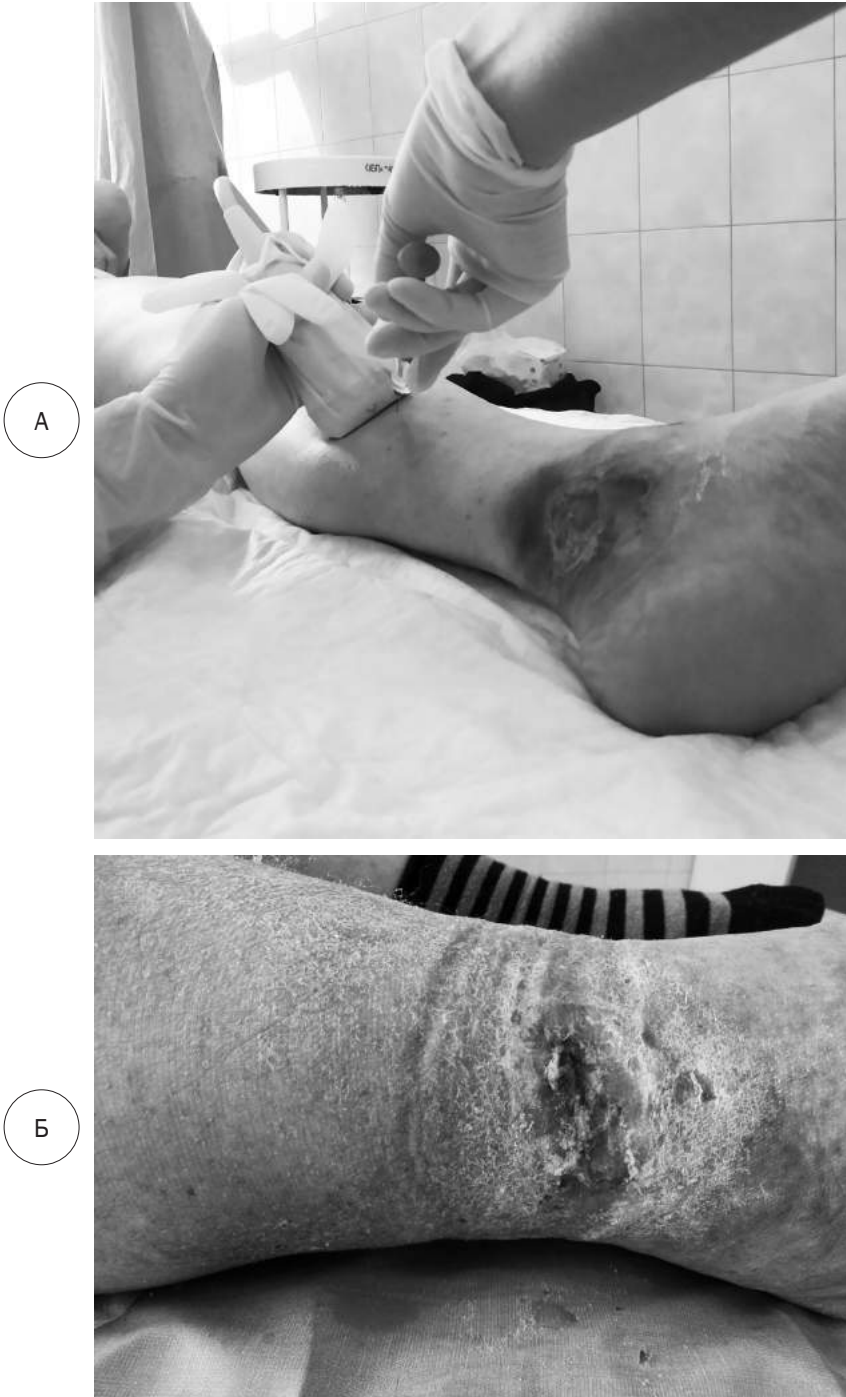

Рисунок 5. Хвора К. Трофічна виразка на етапах лікування: А – склероблітерація (5 доба лікування); Б – рана на 15 добу лікування

Водночас остаточний механізм позитивного впливу залишається нез'ясованим повністю, хоча деякі його аспекти можуть бути сформульовані таким чином. Зокрема у регуляції зміни стадій ранового процесу суттєва роль належить нейтрофілам, що фагоцитують, оскільки вони перешкоджають експансії патогенних організмів.

Відомо, що ендотоксини залежно від концентрації двофазно впливають на функціональну активність лейкоцитів [6].

Крім мікробних антигенів, у рановому процесі в якості опсонинів функціонують антитіла та фактори комплементу, на стадії запалення вони утворюють патогенні циркулюючі імунні комплекси з антигенами [3], а їх подальший процесинг залежить від фагоцитозу, зниженого на фоні інгібування лізосомальних ферментів і НАДФН-оксидази, що було показано у наших дослідженнях кисневонезалежного та кисневозалежного фагоцитозу.

Утворені в рані токсини інгібують функціональну активність фагоцитуючих поліморфноядерних лейкоцитів та макрофагів, при цьому порушуються всі стадії фагоцитозу. Разом із тим дуже складним завданням лікування є медикаментозна активація фагоцитуючих антиген-презетуючих клітин на фоні високого рівня мікробної контамінації ран та резистентності збудників інфекції. У результаті поєднаного застосування ФТ та ТФР відбувається стимуляція всіх етапів процесингу антигену в результаті активації кисневонезалежного ендоцитозу та «кисневого вибуху» у фагоцитуючих нейтрофілів [1].

Світловий вплив різного діапазону та ТФР стимулювали фагоцитоз та процеси проліферації, а також дозрівання грануляційної тканини та епітелізацію ран.

Покращення результатів ран при використанні пропонованого підходу пов'язане, з одного боку, з бактерицидним ефектом ФТ та її здатністю до активації фагоцитозу на етапі підготовки рани до пластичного закриття, а з іншого – з активацією регенераторних процесів на фоні застосовуваного ТФР. При цьому високий рівень індукції ферментів фотосенсибілізатором сприяє нормалізації імунореактивності. Незважаючи на високу спонтанну окиснювальну та низьку індуковану активність фагоцитів, після світлового впливу величина окиснювального резерву гранулоцитів зростає.

Висновки

1. На нашу думку, застосування комплексу лікування ТВ у хворих із хронічною венозною недостатністю, що складається з ФТ, склерооблітерації неспроможних перфорантів під УЗ-навігацією і закриття ран синтетичним покриттям з ТФР, є надзвичайно ефективним стимулятором розвитку в рані грануляційної тканини і спонтанної епітелізації.

2. Перспективними напрямками розробки цього комплексу лікування вважаємо аналіз клітинних механізмів регенерації та гістоло-

гічне дослідження етапів розвитку сполучної тканини під впливом ФТ, ТФР і вивчення можливості застосування синтетичних покриттів і ТФР у комбінації з вакуумною терапією.

Ivanova Yu. V.^{1,2}, Prasol V. A.^{1,2}, Miasoiedov K. V.², Al Kanash L. M.²

¹V.T. Zaitsev Institute of General and Emergency Surgery National Academy of Medical Sciences of Ukraine, Kharkiv, Ukraine

²Kharkiv National Medical University, Kharkiv, Ukraine

Treatment of Trophic Ulcers in Patients With Chronic Venous Insufficiency Using Phototherapy and Synthetic Wound Coverings

Abstract. The aim of the study was to improve the results of treatment in patients with chronic venous insufficiency with trophic ulcers due to the use of artificial wound dressings and platelet-rich growth factors. The study included 34 patients who had trophic ulcers on the skin of the lower leg (n/3 and c/3). Group I (comparisons) included 11 (32.4%) patients who received conventional treatment; in the second group - 23 (67.6%) patients who underwent comprehensive treatment according to the method developed by us. The criteria for the study was the presence of trophic ulcers of the leg, which were unhealed for a long time; the presence of posttroflebitic disease; preserved pulsation on the arteries of the limbs. Patients were treated with trophic ulcers by phototherapy, by scleroobliteration of insolvent perforant, and by closing the wound defect with a synthetic wound cover. In all patients of the main group, the treatment time did not exceed 39 days. In the comparison group, this indicator ranged from 28 to 53 days (depending on the area of wounds and the characteristics of the course of the wound process).

Keywords: chronic venous insufficiency, trophic ulcers, phototherapy, scleroobliteration, synthetic wound dressing.

СПИСОК ВИКОРИСТАНИХ ДЖЕРЕЛ

REFERENCES

1. Bacellar IO, Tsubone TM, Pavani C, Baptista MS. Photodynamic Efficiency: From Molecular Photochemistry to Cell Death. *Int J Mol Sci.* 2015 Aug 31;16(9):20523-59. <https://doi.org/10.3390/ijms160920523>
2. Ivanova YuV, Klimova OM, V. Prasol O, Korobov AM, Mushenko YeV, Kiriienko DO, Didenko SM. [Plastic closure of wounds in patients with ischemic form of diabetic foot syndrome]. *Medicni perspektivi.* 2018;23(4):71-75. Russian. [https://doi.org/10.26641/2307-0404.2018.4\(part1\).145669](https://doi.org/10.26641/2307-0404.2018.4(part1).145669)
3. Korobov AM, Korobov VA, Lesnaya TA. [Phototherapy devices Korobov «Barva series»]. Kharkov; 2008. Russian.
4. Saco M, Howe N, Nathoo R, Cherpelis B. Comparing the efficacies of alginate, foam, hydrocolloid, hydrofiber, and hydrogel dressings in the management of diabetic foot ulcers and venous leg ulcers: a

systematic review and meta-analysis examining how to dress for success. *Dermatol Online J.* 2016 Aug 15;22(8):13030/qt7ph5v17z. PMID: 27617934.

5. Жадинский НВ, Жадинский АН. Пато- и саногенетические аспекты раневого процесса (обзор литературы). *Український журнал хірургії.* 2013;2(21):158-162.

Zhadynsky NV, Zhadynsky AN. [Patho- and Sanogenetic Aspects of Wound Process (literature review)]. *Ukrainskyi zhurnal khirurgii.* 2013;2(21):158-162. Russian.

6. Климова ЕМ, Дроздова ЛА, Лавинская ЕВ, Быченко ЕА. Интегральная методология И.И. Мечникова и современная адресная иммунокоррекция при миастении. *Анналы Мечниковского института.* 2015;2:30-37.

Klimova E.M., Drozdova L.A., Lavinskaya E.V., Bychenko E.A. [Integrated Methodology of I.I. Mechnikov and Modern Address Immunocorrection at Myasthenia]. *Annals of Mechnikov Institute.* 2015;2:30-37. Russian.

7. Расмуссен Т, Клауз Л, Тоннессен Б. Руководство по ангиологии и флебологии. Москва: Литтерра; 2010.

Rasmussen TE, Klauz LV, Tonnessen BG. *Angiology and Phlebology Guide.* Moscow; 2010. Russian.

8. Кириенко АИ, Кошкина ВМ, Богачева ВЮ. Амбулаторная ангиология. Руководство для врачей. Москва: Литтерра; 2007.

Kirienko AI, Koshkina VM, Bogacheva VYu. [Ambulatory angiology. Guide for physicians]. Moscow; 2007. Russian.

9. Шевченко ЮЛ, Стойко ЮМ, Лыткин МИ. Основы клинической флебологии. М.; 2005.

Shevchenko YuL, Stoyko YuM, Lutkin MI. [Basics of clinical phlebology]. Moscow; 2005. Russian.

Стаття надійшла в редакцію 15.07.2020 р.